Plevral Efüzyonun Elektrokardiyografi (EKG) Üzerine Etkileri#

Hakan GÜNEN, Özkan KIZKIN*, Özgür DEMİR**, Osman AKDEMİR***, Gamze TÜRKER**

* *İnönü Üniversitesi Turgut Özal Tıp Merkezi Göğüs Hastalıkları Anabilim Dalı, MALATYA*
** *SSK Göğüs Hastalıkları Hastanesi, ZONGULDAK*
*** *Trakya Üniversitesi Kardiyoloji Anabilim Dalı, EDİRNE*

Bu çalışma, SSK Süreyyapaşa Göğüs Hastalıkları ve Göğüs Kalp Damar Cerrahisi Merkezi'nde yapılmıştır.

ÖZET

Bu çalışma ile daha önce hiçbir klinik çalışmada araştırılmamış olan, plevral efüzyonun elektrokardiyografi (EKG) üzerine olan etkilerini değerlendirmeyi amaçladık.

Tüberküloz plörezili 39 ardışık hasta çalışmaya dahil edildi. Hastalarda EKG'lerini değiştirecek diğer bir kalp ve solunum yolu hastalığı mevcut değildi. Karşılaştırma amacı ile hastaların EKG'leri tüberküloz tedavilerinden önce ve plevral efüzyonun tamamen kaybolmasından sonra çekildi. Tedavi sonrası çekilen EKG'lerin hepsi tamamen normaldi ve plevral efüzyonun EKG üzerine etkilerine karar vermede referans noktası olarak alındı. Sağ (n= 21) ve sol (n= 18) taraflı plevral efüzyonların EKG'leri ayrı ayrı değerlendirildi. Kalbin ritmi, aksı, P, Q, R, S, T dalgalarının ve P-R, Q-T intervalleri ve S-T segmentinin süreleri (saniye olarak) ve dalga boyları (mm olarak) karşılaştırıldı.

Sağ taraflı plevral efüzyon grubunda, V5 ve V6'da artmış R amplitüdleri, DI, aVL ve V4'te artmış S derinlikleri ve DIII, aVR aVF ve V1'de azalmış S derinlikleri istatistiki olarak anlamlı bulundu ($p< 0.05$). Sol taraflı plevral efüzyonlu hastalarda ise, artmış nabız sayısı (84.2 ± 14.5 bpm'ye 77.6 ± 12.4 bpm), DI ve V1'de artmış R amplitüdleri, DIII, aVF, V5 ve V6'da azalmış R amplitüdleri, V1'de artmış S derinliği ve DI, aVL ve V3-6'da azalmış S derinlikleri istatistiki olarak anlamlı bulundu ($p< 0.05$).

Bu çalışma plevral efüzyonun EKG üzerinde bazı kaçınılmaz değişikliklere yol açtığını göstermektedir. İstatistiksel olarak anlamlı olmalarına rağmen meydana gelen değişimler normal sınırlar dahilinde gerçekleşmiştir. Biz eğer plevral efüzyon varsa bunun EKG'yi değiştirme potansiyelinin daima gözönünde bulundurulması gerektiğini ve normal insanlarda olmasa bile, bu durumun kardiyopulmoner hastalığı olan veya sınırda EKG'si olan hastalarda önemli olabileceğini düşünüyoruz.

ANAHTAR KELİMELER: Plevral efüzyon, etki, EKG

SUMMARY

EFFECTS OF PLEURAL EFFUSION ON ELECTROCARDIOGRAPHY (ECG)

With this study, we aimed to evaluate the effects of pleural effusion on electrocardiography (ECG) which have not been investigated in any clinical study yet. Thirty-nine consecutive male patients with tuberculous pleuritis were included in the study. The patients did not have any other cardiopulmonary disorder, which could change ECG. For comparison, patients' ECGs were recorded before the tuberculosis treatment and after the complete resolution of pleural effusion. All posttreatment ECGs were completely normal and taken as the reference point to determine the effects of pleural effusion on ECG. ECG data from patients with right (n= 21) and left sided (n= 18) effusions were evaluated separately. The cardiac rhythm, the axis, duration (in seconds) and amplitudes (in millimetres) of P, Q, R, S, T waves and P-R, Q-T intervals and S-T segment (in seconds) were compared.

In right sided pleural effusion group; increased R amplitudes on V5 and V6, increased S depths on DI, aVL and V4 and decreased S depths on DIII, aVR, aVF and V1 were found statistically significant ($p< 0.05$). In patients with left sided effusion; increased pulse rate (84.2 ± 14.5 bpm vs 77.6 ± 12.4 bpm), increased R amplitudes on DI and V1, decreased R amplitudes on DIII, aVF, V5 and V6, increased S depth on V1 and decreased S depth on DI, aVL and V3-6 were statistically significant ($p< 0.05$).

This study demonstrated that pleural effusion invariably caused some changes on ECG. Despite their statistical significance, all changes remained within the normal range. We think that if pleural effusion is present, its potential to change ECG should always be kept in mind and, though not in normal people, this situation may be important in patients with borderline ECGs or with cardiopulmonary disorders.

KEY WORDS: Pleural effusion, effect, ECG

GİRİŞ

Çeşitli akciğer patolojilerinin elektrokardiyografi (EKG) üzerine yaptığı değişiklikleri araştıran çok sayıda çalışma mevcuttur. Klinik çalışmalara en sık konu olanlar arasında pulmoner emboli, pnömotoraks, bronşiyal astım, amfizem, pulmoner hipertansiyon ve kronik bronşit sayılabilir (1-7).

Plevral efüzyon birçok pulmoner ve ekstrapulmoner hastalığın sonucu olarak ortaya çıkan bir durum olmasına rağmen, bu güne kadar plevral efüzyonun EKG üzerine etkilerini araştıran hiçbir klinik çalışma yayınlanmamıştır. Konuyla ilgili olarak yalnızca 2 tane hayvan deneyi ve 1 tane de miyokard infarktüsünü taklit eden plevral efüzyon olgu sunumu mevcuttur (8-10). Büyük referans kitaplarında plevral efüzyonun EKG üzerine muhtemel yapabileceği etkilerden çok kısa olarak bahsedilmekle beraber, bunların hiçbirisi klinik çalışmalara dayanmamakta daha ziyade genel fizyolojik prensipler veya yazarların kendilerinin de belirtmiş olduğu direkt veya indirekt kontrolsüz gözlemlerdir (11).

Bu prospektif kontrollü klinik çalışma ile başka bir kardiyopulmoner hastalığı olmayan 39 tüberküloz (TB) plörezili hastanın tedaviden önce ve plevral efüzyonun tamamen kaybolmasından sonra çekilen EKG'lerini karşılaştırarak, plevral efüzyonun EKG üzerine etkilerini saptamayı amaçladık.

GEREÇ ve YÖNTEM

Çalışma, Mayıs 1996-Eylül 1996 tarihleri arasında Süreyyapaşa Göğüs Hastalıkları ve Göğüs Kalp Damar Cerrahisi Merkezi'nde yapıldı. Çalışmaya TB plörezi teşhisi ile ardışık olarak hastaneye yatırılan 57 hasta dahil edilirken, çalışma protokolü merkezin etik komitesi tarafından onaylandı ve bütün hastalardan yazılı izin alındı.

Hastaların hepsinin detaylı anamnezleri alındı, fizik muayeneleri, ekokardiyografi ve standart spirometrik tetkikleri yapıldı. Bu işlemler sonucu veya daha önce teşhis edilmiş ek bir kalp veya solunum yolu hastalığı ile plevral efüzyona bağlı şiddetli göğüs ağrısı şikayeti olan hastalar çalışma dışı bırakıldı.

Hastaların TB plörezi teşhisleri balgam, plevral efüzyon veya plevral biyopsi materyallerinin "Erlich Ziehl-Nielsen" boyamasında veya "Löwenstein-Jensen" kültürlerinde TB basili saptanması veya plevral biyopsi örneklerinde spesifik patolojik bulguların görülmesi ile konuldu. Bakteriyolojik veya patolojik bulguların olmadığı durumlarda ise TB plörezi teşhisi, PPD testi pozitifliği ile birlikte yüksek olasılıklı klinik-radyolojik TB bulguları ve anti-TB tedaviye cevap ile kondu.

PA akciğer grafisinde efüzyonun olduğu taraftaki kardiyofrenik sinüsün kapanmış olması çalışmaya dahil edilme için gerekli olan minimal plevral efüzyon miktarı olarak kabul edildi.

Çalışmaya dahil edilen hastalar daha sonra sağ ve sol plevral efüzyonlarının olmasına göre 2 gruba ayrıldılar ve EKG karşılaştırmaları yalnızca her grubun kendi içerisinde yapıldı. Hastaların EKG'leri bir kez başlangıçta TB plörezi teşhisi konduktan sonra ve anti-TB tedavi başlamadan hemen önce, daha sonra ise plevral efüzyon tamamen kaybolduktan sonra olmak üzere toplam 2 kere çekildi. Bütün standart EKG'ler "Auto Cardiner FCP 2001 (Fukuda Denshi Co. Tokyo, Japonya)" cihazı kullanılarak ve aynı doktor tarafından kağıt hızı 25 mm/saniye olmak üzere çekildi. Q-T aralığı, QRS kompleksinin başlangıcından T dalgasının sonuna kadar ölçüldü. P-R aralığı ise P dalgasının başlangıcından QRS kompleksinin başlangıcına kadar ölçüldü. Bütün EKG'ler aynı kardiyolog tarafından değerlendirildi.

Çalışmanın istatistiki analizleri "Wilcoxon signed rank sum" testi kullanılarak kalp ritmi, aks değişiklikleri, P, Q, R, S, T dalgalarının süreleri (saniye olarak) ve amplitüdleri (milimetre olarak) ve P-R, Q-T aralıkları ve S-T segmentlerinin süreleri (saniye olarak), başlangıçta ve daha sonra çekilen EKG'ler üzerinde karşılaştırıldı. 0.05'ten küçük p değerleri istatistiki olarak anlamlı kabul edildi.

SONUÇLAR

Onüç hasta çalışmadan kronik bronşit (n= 1), bronşiyal astım (n= 2), kardiyak problemler (n= 2), daha önce teşhis edilmemiş spirometrik bozukluklar (n= 3) ve şiddetli göğüs ağrısı nedenleri ile çıkartıldı. Daha sonra 5 hastanın EKG'leri plevral efüzyonlarının düzelmesi fibrotik sıkar dokusu ile gerçekleşmiş olduğu gerekçesi ile değerlendirmeye alınmadı. Çalışmayı tamamlayan 39 hastanın tamamı erkek olup yaş ortalamaları 28.1 ± 13.7 yıl bulundu. Plevral efüzyon 21 hastada sağ tarafta, 18 hastada ise sol tarafta idi. Bu hastaların hepsinin tedavi sonrası EKG'leri tamamen normal olup, bu EKG'ler başlangıç EKG'leri üzerine plevral efüzyonun yaptığı etkileri araştırmak amacı ile referans noktası olarak alındı.

Klinik olarak bütün hastaların tedavi öncesi hemoglobin değerleri 10 mg/dL'nin üzerinde olup, lökosit sayısı yalnızca 7 hastada hafif yüksek bulundu. Oniki hastada kilo kaybı yakınması vardı. Bu hastaların 3'ündeki kilo kaybı oranı her zamanki kilolarına göre %5'ten fazla idi. Vücut ısısı ölçümü hiçbir hastada 38°C veya daha yüksek olarak ölçülmedi. Hastaların balgam, plevral efüzyon ve plevral biyopsilerinin "Erlich-Ziehl-Nielsen" boyaması sonucu, sırasıyla 2, 3 ve 8 hastada pozitif sonuç verirken, "Löwenstein-Jensen" kültürlerinde sırasıyla 5, 7 ve 8 hastada üreme saptandı. Mikrobiyoloji laboratuvarı izolatların hiçbirisinde atipik mikobakteri bildirimi yapmadı. Plevra biyopsilerinin patolojik incelemesi 21 hastada TB plörezi ile uyumlu geldi. Yirmialtı hastanın PPD'si pozitif bulundu.

Tedavi öncesi çekilen EKG'lerin tamamında, tek hastada olan inkomplet sağ dal bloğu (RBBB) haricinde, P ve T dalgaları ile P-R, Q-T intervalleri ve S-T segmentleri normal bulundu. Sağ plevral efüzyonlu hastaların tedavi öncesi ve plevral efüzyonları tamamen düzeldikten sonra çekilen EKG'leri karşılaştırıldığında, EKG ritmleri, kalp atım sayıları (79.1 ± 11.3'e 79.6 ± 15.7) bakımından değişiklik saptanmazken, 2 hastada sol aks deviasyonu (24 ve 63 derece), 17 hastada ortalama 16.8 ± 15.7 derece sağ aks deviasyonu saptandı. Umulmadık şekilde inkomplet RBBB saptanan hastanın bu paterni efüzyonun tamamen kaybolması ile normale döndü (Resim 1). Normal bir varyasyon tarzındaki intermittan inkomplet RBBB'yi ekarte etmek amacıyla bu hastanın ilk EKG'sinin çekilmesini takip eden hafta boyunca her gün EKG çekilerek aynı paternin süreklilik arz ettiği görüldü. Tedavi öncesi çekilen EKG'ler daha sonra çekilen EKG'ler ile karşılaştırıldığında, R amplitüdleri DI, DII, aVR, aVL, aVF ve V1-3'te daha düşük, DIII, V4-6'da daha yüksek bulundu. Bu farklar V5 ve V6'da istatistiki olarak anlamlı idi ($p< 0.05$). Tedavi öncesi S dalgaları plevral efüzyonun tamamen kaybolduğu dönemde çekilen EKG'deki S dalgalarına göre DI, aVL, V3-6'da artarken, DII, DIII, aVR, aVF, V1, V2'de azalmıştı. Bu bulgular ise DI, aVL, V4 ve DIII, aVR, aVF, V1'de istatistiki olarak anlamlı idi ($p< 0.05$). Sol taraflı plevral efüzyon grubunda ise, son EKG'leri ile karşılaştırıldığında ilk EKG'lerdeki ritim tamamen normal olmakla birlikte, kalp hızı istatistiki olarak anlamlı derecede yüksek bulundu (84.2 ± 14.5 bpm'ye karşı 77.6 ± 12.4 bpm) ($p< 0.05$). Tedavi öncesi aks ise 15 hastada sağa kaymış (23.9 ± 18.9 derece) bulundu. Tedavi öncesi R amplitüdleri ise DI, aVL, V1, V2'de artarken, DII, DIII, aVR, aVF, V3, V5, V6'da azalmış bulundu. Bu değişimlerden, DI, V1 ve DIII, aVF, V5-6'da olanlar istatistiki olarak anlamlı idi ($p< 0.05$). Tedavi öncesi S dalgalarının derinliği DI, DII, aVR, aVL, aVF, V2-6'da azalırken, DIII ve V1'de artmış bulundu. Bu değişimlerden DI, aVL, V1 ve

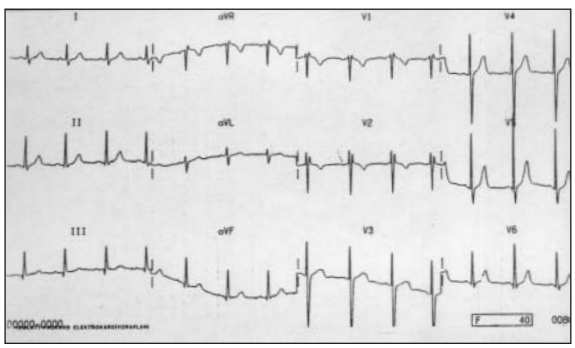

Resim 1. Sağ plevral efüzyonlu hastalardan birinde görülen ve daha sonra plevral efüzyonun kaybolması ile tamamen normale dönen inkomplet sağ dal bloğunu gösteren EKG.

V3-6'da olanlar istatistiki olarak anlamlı idi ($p< 0.05$). Beklenmedik bir bulgu olarak, bazı olgulardaki masif plevral efüzyona rağmen, hiçbir tedavi öncesi QRS kompleksinde patolojik dereceye varan düşük voltaj amplitüdü saptanmamıştır.

İstatistiki olarak anlamlı EKG bulguları sayısal olarak Tablo 1 ve Tablo 2'de gösterilmiştir.

TARTIŞMA

Çalışmamız plevral efüzyonun EKG üzerine yapmış olduğu etkileri araştıran ilk kontrollü klinik çalışmadır. Çalışmamızın sonuçlarına göre TB dışında başka bir kalp ve solunum yolu hastalığı olmayan plevral efüzyonlu hastalarda, plevral efüzyon R ve S dalgaları boyları ile QRS aksını değiştirirken, ayrıca, sol taraflı efüzyonlarda kalp hızını belirgin şekilde arttırmış, sağ taraflı efüzyonlarda ise bir hastada inkomplet RBBB'ye sebep olmuştur.

Birçok göğüs hastalıklarının EKG üzerinde yaptığı değişiklikler klasik bilgilerimiz arasında olup, bu konularda artık yeni çalışmalar dahi yapılmamaktadır (1-7). Bununla birlikte sadece plevral efüzyon varlığının EKG üzerine yaptığı etkiyi büyük bir hasta grubunda araştıran çalışma henüz yapılmamıştır. Fish'e göre, plevral efüzyon T dalgası kaybına veya negatifliğine, ileti anormalliklerine, derin ve geniş Q dalgalarına, atrial fibrilasyona, elektriksel alternansa, hasta sinüs sendromuna ve düşük voltaj QRS komplekslerine yol açabilir (11). Çalışma olmaksızın sadece kendi gözlemlerine dayanan bu bilgiler de dahi değişikliklerin primer veya sekonder kalp yetmezliği bileşeni gözardı edilmiş olup, muhtemelen bu değişikliklerin çoğu plevral efüzyon kökenli değil kardiyak kökenlidir.

Rush ve arkadaşlarının yaptığı hayvan deneyinde ise plevral boşluğa yavaş yavaş artan miktarlarda serum fizyolojik enjekte edilerek, bunun EKG alterasyonları üzerine etkileri araştırılmıştır (8). Bu çalışmanın sonucunda plevral efüzyon artarken, QRS komplekslerinin amplitüdünün azaldığı tespit edilmiş olup, DI elektrodunun en duyarlı elektrod olduğu belirtilmiştir. Manthous ve arkadaşları, 1993'te bronkojenik karsinomlu bir hastada masif plevral efüzyonun miyokard infarktüsünü taklit edebileceğini gösteren bir olguyu yayınlamışlardır (10). Bu hastada tüp takılarak 5 L sıvı boşaltılması ile EKG normale dönmüştür.

Çalışmamızın sonuçlarına göre plevral efüzyonun EKG üzerine yaptığı etkiler 4 ana grupta toplanabilir;

1. Kalp ritmindeki değişiklikler,
2. R dalgası değişiklikleri,
3. S dalgası değişiklikleri,
4. QRS aksındaki değişiklikler.

Hastaların kilo kaybı, vücut ısısı artışları, lökositoz gibi özelliklerinin esas olarak kalp hızını etkilemesi beklenebilir. Bizim çalışma grubumuzda, yukarıdaki özelliklere sahip az sayıda hasta vardı ve bu hastaların gruplardaki dağılımı oldukça homojendi. Bu yüzden biz çalışmamızda bu tip klinik bulguların EKG üzerine etkilerinin olmadığını veya olsa bile gözardı edilebilir düzeyde olduğunun düşünüyoruz. Bütün bu bilgilerin ışığında, sol taraflı plevral efüzyon grubunda kalp hızı istatistiki olarak anlamlı şekilde artmış bulundu. Muhtemelen bu durum sol kalp yüzey alanının plevra ile daha fazla ilişkide olması ve buna bağlı olarak da plevral efüzyonun kalp üzerine yaptığı mekanik baskı veya irritasyon

Tablo 1. Sağ tarafta plevral efüzyonu olan hastaların istatistiki olarak anlamlı R amplitüdleri ve S dalgası derinliklerinin milimetre olarak ortalama değerleri*.

	R amplitüdleri (mm)				S derinlikleri (mm)				
	V5	V6	DI	DIII	AVR	aVF	AVL	V1	V4
Plevral efüzyon (+)	15.6 ± 3.1	12.1 ± 3.7	3.2 ± 1.1	2.2 ± 0.9	5.4 ± 1.5	4.7 ± 2.3	3.9 ± 1.1	6.0 ± 1.8	3.7 ± 1.7
Plevral efüzyon (-)	13.2 ± 2.9	10.5 ± 2.7	2.2 ± 1.1	2.7 ± 1.2	7.2 ± 1.9	6.1 ± 2.5	2.7 ± 0.9	7.7 ± 2.3	2.9 ± 1.3
p değerleri	< 0.05	< 0.05	< 0.05	< 0.05	< 0.05	< 0.05	< 0.05	< 0.05	< 0.05

* Bütün ortalama değerler standart sapmaları ile verilmiştir.

Tablo 2. Sol tarafta plevral efüzyonu olan hastaların istatistiki olarak anlamlı R amplitüdleri ve S dalgası derinliklerinin milimetre olarak ortalama değerleri*.

	R amplitüdleri (mm)						S derinlikleri (mm)						
	DI	DIII	aVF	V1	V5	V6	DI	aVL	V1	V3	V4	V5	V6
Plevral efüzyon (+)	7.7 ± 1.7	2.8 ± 1.8	5.1 ± 2.7	2.3 ± 1.3	11.1 ± 3.6	9.4 ± 3.8	1.9 ± 1.4	2.2 ± 1.1	8.5 ± 2.9	3.5 ± 1.9	2.4 ± 1.7	1.8 ± 1.5	1.0 ± 0.6
Plevral efüzyon (-)	5.9 ± 1.3	4.3 ± 2.5	6.3 ± 3.1	1.8 ± 0.7	13.1 ± 3.5	10.8 ± 4.0	2.3 ± 1.5	2.7 ± 1.3	7.5 ± 2.9	4.2 ± 2.1	3.2 ± 1.8	2.3 ± 1.7	1.3 ± 0.7
p değerleri	< 0.05	< 0.05	< 0.05	< 0.05	< 0.05	< 0.05	< 0.05	< 0.05	< 0.05	< 0.05	< 0.05	< 0.05	< 0.05

* Bütün ortalama değerler standart sapmaları ile verilmiştir.

ile alakalı olabilir. Sağ taraflı plevral efüzyonlarda, R dalgası amplitüdleri V5 ve V6'da artarken, S dalgası derinlikleri DI, aVL ve V4'te artmış, DIII, aVR, aVF ve V1'de azalmış olarak bulundu (Tablo 1). İstatistiki olarak aVL üzerindeki S derinliği artışı ve V1'deki S derinliği azalması nedeniyle bu dallar en duyarlı elektrodlar olarak görüldü (Tablo 1). Sol taraflı plevral efüzyon grubunda ise, artmış R amplitüdlerini gösteren elektrodlar olan DI ve V1 arasından V1 ve azalmış amplitüdleri gösteren aVF, DIII, V5 ve V6 arasından DIII ve V6 plevral efüzyon varlığına en duyarlı elektrodlar olarak bulundu (Tablo 2). Benzer şekilde azalmış S derinliğini gösteren DI, aVL, V3-6 arasından V4 ve V5 en duyarlı elektrodlar olurken, V1 ise plevral efüzyon varlığında artmış S derinliğini göstermede DIII'e göre daha duyarlı bulundu (Tablo 2). Diğer bir deyişle, sol taraflı plevral efüzyonlarda, artmış R ve S dalgaları amplitüdlerini göstermede en duyarlı elektrod V1 olarak gözükmektedir. Buradaki mekanizma hasta yatar durumda iken plevral efüzyonun kalbi göğüs ön duvarına doğru iterek V1 elektroduna daha fazla yaklaştırması olabilir.

Plevral efüzyonlar EKG vektörlerinin yönünü, özellikle masif plevral efüzyonlarda olmak üzere ve tüm mediastenin yönünü değiştirmemek kaydı ile varsayımsal olarak değiştirebilir. Bununla birlikte kalp aksı, çalışmamızdaki 21 sağ taraflı plevral efüzyonu olan hastanın 17'sinde 16.8 ± 15.7 derece sola, 2 hastada sağa (24 ve 63 derece) kayarken, 2 hastada değişmedi. Sol plevral efüzyon grubunda ise kalp aksı, 15 hastada 23.9 ± 18.9 derece olarak sağa kayarken, 3 hastada sabit kaldı. Masif efüzyonlu hastalarda dahi QRS aksının normal sınırlar içinde kalması fizyoloji prensiplerine dayandırılan önceki bilgiler ışığında şaşırtıcıdır (11). QRS aksı değişikliği açısından genel olarak, normal sınırlar içerisinde kalmak kaydı ile sağ taraflı plevral efüzyonların aksı sola, sol taraflı plevral efüzyonların ise sağa kaydırdığı söylenebilir. Diğer şaşırtıcı bilgi ise, masif plevral efüzyonlu hastalarda dahil olmak üzere hiçbir hastanın QRS amplitüdlerinde patolojik derecede düşük voltaj paterni saptanmamış olmasıdır. Aslında kardiyak kökenli hastalıklar dışarıda bırakıldığı zaman plevral efüzyona bağlı olarak kardiyak kontraktilitenin azalacağını düşünmek bizce yanlıştır. Yine de daha önce bu konu ile ilgili söylenen varsayımsal fikirler ve hayvan deneylerinin sonuçları bizim çalışmamızın sonuçları ile uyumlu değildir (8,11).

Sağ tarafta plevral efüzyonu olan bir hastada saptanan inkomplet RBBB, plevral efüzyonun kaybolması ile tamamen normale döndü (Resim 1). İlk EKG'nin çekilmesini takip eden hafta boyunca her gün EKG çekilerek normal bir varyasyon olan intermittan inkomplet RBBB tanısını dışlamış olmamıza rağmen, yine de mekanizmanın tam olarak açıklanabilmesi için "holter" monitörizasyonu veya daha geniş hasta veya deney gruplarında elektrofizyolojik çalışmalar gibi ileri incelemelere ihtiyaç vardır. Bununla birlikte, plevral efüzyona bağlı olarak kalp içi elektrik akımı veya yüzey elektrodlarına giden elektrik akımı bozukluğu bu olaydan sorumlu olabilir.

Çalışmamızda değerlendirilmeyen en önemli nokta ise kalp problemi olan hastalarda ekstra-kardiyak nedenli plevral efüzyonların önceden bozuk olan EKG üzerine etkisinin araştırılmamış olmasıdır. Böyle bir çalışma araştırmamıza son derece destekleyici bir katkı yapabilir. Ayrıca yine çalışmamızda ampiyem gibi yoğun ve kalın plevral efüzyonların EKG üzerine etkilerini çalışma düzeneğimizin getirdiği zorunluluktan dolayı araştıramadık. Yoğunluğu fazla olan plevra efüzyonlarının elektrodlara doğru olan elektrik akımı amplitüdleri ve EKG aksı üzerinde daha fazla etkisinin olacağını şimdiden söyleyebiliriz. Bu konulara ileride yapılacak çalışmaların ışık tutacağına inanıyoruz.

Sonuç olarak, sağ ve sol plevral efüzyon gruplarında, inkomplet RBBB dışında, plevral efüzyona bağlı olarak çok sayıda ve önceden tahmin edilemeyen, EKG değişiklikleri meydana gelmiştir. Hastaların ek kalp ve solunum problemlerinin olmaması bu değişikliklerin fizyolojik olarak kabul edilebilir sınırlarda tutulmasını sağlamış olsa da, kalp hastalığı olan veya sınırda EKG'si olan hastalarda durum çok farklı olabilir. Plevral efüzyonu olan hastalarda, plevral efüzyonun bazı normal EKG bileşenlerini abartabileceği veya patolojik EKG bileşenlerini normal sınırlara çekebileceğinin hatırlanmasının, EKG değerlendirmesi esnasında bazı yanlış uygulamalar ve teşhislerden kaçınmada yardımcı olacağını düşünüyoruz.

KAYNAKLAR

1. Sreeram N, Cheriex EC, Smeets JL et al. Value of the 12-lead electrocardiogram at hospital admission in the diagnosis of pulmonary embolism. Am J Cardiol 1994;73: 298-302.
2. Walston A, Brewer DL, Kitchens CS, Krook JE. The electrocardiographic manifestations of spontaneous left pneumothorax. Ann Intern Med 1974;80:375-9.
3. Fish JE, Peters SP. Asthma: Clinical presentation and management. In: Fishman AP, ed. Fishman's Pulmonary Diseases and Disorders. New York: Mc Graw-Hill Publishers, 1998;757-76.
4. Scott RC. The electrocardiogram in emphysema and chronic cor pulmonale. Am Heart J 1961;61:843-5.
5. Fishman AP. Pulmonary hypertension and cor pulmonale. In: Fishman AP, ed. Fishman's Pulmonary Diseases and Disorders. New York: Mc Graw-Hill Publishers, 1998;1261-96.
6. Murphy ML, Hutchinson F. The electrocardiographic diagnosis of right ventriculer hypertrophy in chronic obstructive lung disease. Chest 1974;65:622-7.
7. Hudson LD, Kurt TL, Petty TL. Arrhytmias associated with acute respiratory failure in chronic airway obstruction. Chest 1973;63:661-5.
8. Rush JE, Hamlin RL. Effects of graded pleural effusions on QRS in the dog. Am J Vet Res 1985;9:1887-91.
9. White NA, Rhode EA. Correlation of electrocardiographic findings to clinical disease in the horse. J Am Vet Med Assoc 1974;164:46-56.
10. Manthous CA, Schmidt GA, Hall JB. Pleural effusion masquerading as myocardial infarction. Chest 1993;103: 1619-21.
11. Fish C. Electrocardiography and vectorocardiography. In: Braunwald E, ed. Braunwald Heart Disease. Philadelphia: WB Saunders Company, 1993;116-60.

Yazışma Adresi

Hakan GÜNEN

İnönü Üniversitesi Turgut Özal Tıp Merkezi

Göğüs Hastalıkları Anabilim Dalı

MALATYA