



Ayşegül Polat,
Gülbahar Saraç*

Foto Dağılım Gösteren Yaygın Granüloma Annülaire Olgusu

Widespread Granuloma Annulare in Photo Distribution

Öz

Granüloma annülaire, dermis ve subkutan dokunun nispeten sık rastlanan idiyopatik bir hastalığıdır. Her ırk ve yaşta gözlenebilir, fakat kadınları daha sık etkiler (2:1). Yaygın granüloma annülaire, diffüz fakat simetrik yerleşimli, 10'dan fazla sayıda ve sıklıkla yüzlerce lezyondan oluşan, papüler veya annüler döküntüler şeklinde ortaya çıkar. Literatürde, fotosensitif dağılım gösteren yaygın granüloma annülaire olgularının nadir olması nedeniyle 49 yaşındaki kadın bir hastanın boynunda, kolların ekstansör ve ellerin dorsal yüzlerinde, fotosensitif dağılıma uyan, topikal ve intralezyonel steroid tedavisine iyi yanıt veren jeneralize bir granüloma annülaire olgusu sunulmaktadır.

Anahtar kelimeler: Granüloma annülaire, foto dağılım, steroid tedavisi, yaygın granüloma annülaire, intralezyonel steroid, tedavi

Abstract

Granuloma annulare is relatively common idiopathic disease of dermis and subcutaneous tissue. It can be observed of all races and ages, but it effects woman more often (2:1). Widespread granuloma annulare, diffuse but symmetrically located occurs as papular or annular pustules composed of more than ten and often hundreds of lesions. Because of the rare occurrence of common granuloma annulare cases with photosensitivity distribution, we present a case of a 49 year-old woman who had generalized granuloma annulare on the neck, dorsal aspects of the hands and extensor surfaces of the arms showing photosensitive distribution and that responded well to topical and intralesional steroid treatment.

Keywords: Granuloma annulare, photo distribution, steroid treatment, diffuse granuloma annulare, intralesional steroid, treatment

İnönü Üniversitesi Tıp Fakültesi,
Dermatoloji Anabilim Dalı,
Malatya, Türkiye

*Malatya Devlet Hastanesi,
Dermatoloji Kliniği,
Malatya, Türkiye

Yazışma Adresi/ Correspondence:

Gülbahar Saraç, Malatya Devlet
Hastanesi, Dermatoloji Kliniği,
Malatya, Türkiye
Tel.: +90 312 347 46 58
E-posta: drceylan@mynet.com
ORCID-ID:
orcid.org/0000-0002-7246-6382
Geliş Tarihi/Submitted: 24.12.2013
Kabul Tarihi/Accepted: 01.04.2014

©Telif Hakkı 2017 Türk Dermatoloji Derneği
Türk Dermatoloji Dergisi, Galenos
Yayınevi tarafından basılmıştır.

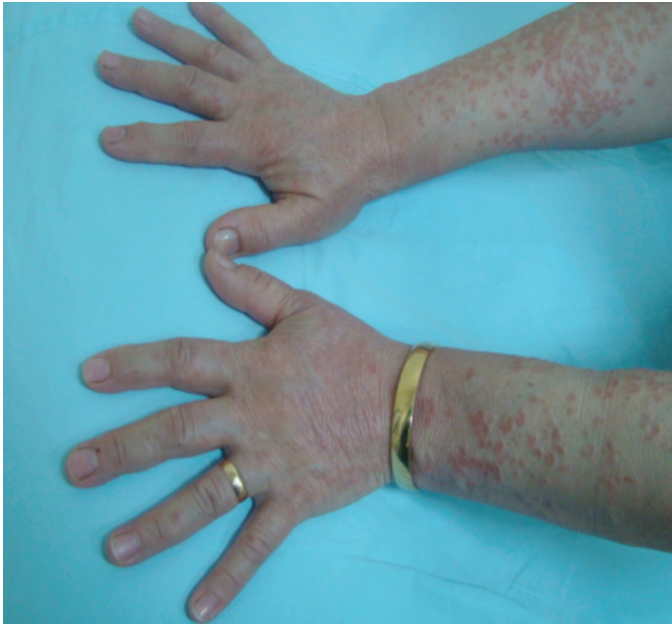Giriş

Granüloma annülaire (GA), iyi huylu, etiyolojisi bilinmeyen, inflamatuvar bir dermatozdur. Histolojik olarak, dejenere kollajeni çevreleyen ve palizad özelliği gösteren histiyositlerle karakterizedir (1). Lokalize GA en sık rastlanan form olmakla birlikte, jeneralize, perforan ve subkutan tipleri de vardır (2). Jeneralize GA, ağırlıklı olarak yetişkinlerde görülür. Gövde, boyun, ekstremiteler, kafa derisi, avuç içi ve ayak tabanında diffüz fakat simetrik yerleşimli, 10'dan fazla sayıda ve sıklıkla yüzlerce lezyondan oluşan, papüler veya annüler döküntüler şeklinde ortaya çıkar. Ortalama hastalık süresi 3-4 yıldır (3). Burada fotosensitif dağılıma uyan, jeneralize bir GA olgusu, nadir görülmesi sebebiyle sunulmuştur.

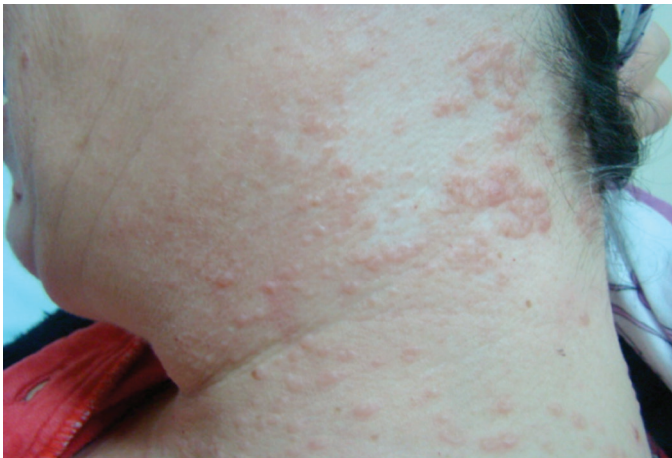Olgu Sunumu

Kırk dokuz yaşında kadın hasta, boynundan başlayan kaşıntılı ve kırmızı renkte kabarıklıklar şikayetiyle dermatoloji polikliniğine ilk olarak 2008 yılında başvurmuş. Hikayesinde; şikayetlerinin 4 yıl önce boynundan başlayıp giderek kollara ve parmak aralarına yayıldığı ve kullandığı çeşitli topikal kortikosteroidlerden fayda görmediği öğrenildi. Lezyonların yaz döneminde arttığını ifade ediyordu. Özgeçmişinde; 3 yıldır diabetes mellitus (DM) mevcuttu, soy geçmişinde özellik yoktu. Sistemik muayenesi doğaldı. Foto hassasiyet yapabilecek bir ilaç öyküsü yoktu. Dermatolojik muayenesinde; fotosensitif dağılıma uyacak şekilde, boynundan başlayan, her iki ön kola ve ellerin dorsal

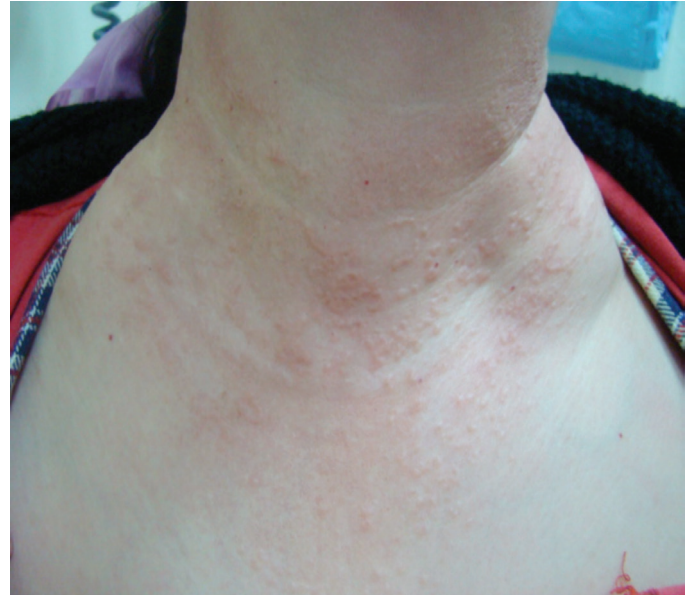yüzüne yayılan, deriden kabarık, boyutları 5 mm ile 2 cm arasında değişen, bazıları annüler karakterde olmak üzere, eritemli papül ve plaklar gözlemlendi (Resim 1-3). Laboratuvar tetkiklerinde; sedimentasyon hızı 40 mm/saat, glukoz 256 mg/dL ve HbA_{1c} %7,94 olarak tespit edildi. Histopatolojik incelemede; epidermiste ortokeratoz, fokal parakeratoz, üst dermiste dejenere kollajenöz alanı çevreleyen ve palizatlanan histiyositler, dev hücre varlığı ve perivasküler lenfosit infiltrasyonu gözlemlendi (Resim 4). Mevcut klinik ve histopatolojik bulgularla GA tanısı konan hastaya, oral antihistaminik ve potent topikal steroidler 2 hafta boyunca geceleri oklüzyon şeklinde uygulandı. İntralezyoner steroid (5 mg/mL triamsinolon asetonid) tedavisi de eklenen hastanın lezyonları 2 hafta içerisinde gerilemeye başladı. Glukoz regülasyonu için 3 yıldır gliklazid kullanan hasta, endokrinoloji bölümü ile konsülte edildi ve tedavisine metformin eklendi.



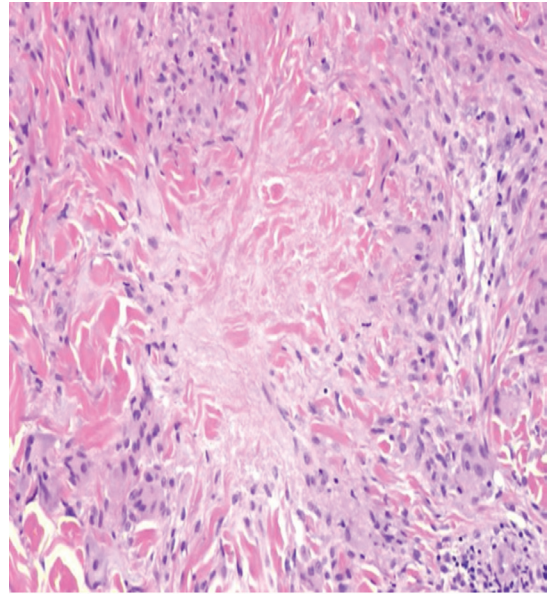
Resim 1. El sırtları ve önkol dış yüzlerindeki lezyonlar



Resim 2. Boyun yan kısmındaki lezyonlar



Resim 3. Boyun V'sindeki lezyonlar



Resim 4. Histopatolojik görünüm. Tüberküloid karakterdeki granülomlar, dejenere kollajen etrafında histiyositler (hematoksilen eozin 40x)

Tartışma

GA; iyi huylu, geçici, patolojik olarak nekrobiyotik bağ dokusunun histiyosit ve lenfositlerle infiltrasyonu ile karakterize, kutanöz inflamatuvar bir hastalıktır (4). Tablo, ilk olarak 1895 yılında T. Calcot Fox tarafından tanımlanmasına rağmen, 1902 yılında Radcliffe Crocker tarafından GA adı verilmiştir (5). GA'nın patogenezi bilinmemektedir. Bir çalışmada, Th1 hücrelerden salınan gama interferon (IFN- γ), makrofajlardan salınan tümör nekroz faktörü-alfa ve matris metalloproteinazlarının etiyopatogeneizde rol oynadığı gösterilmiştir (6).

Klasik GA; lokalize, küçük, sert, deri renginde veya soluk kırmızı renkli, halka şeklinde gruplaşan papüllerle karakterizedir. Klasik lokalize formun dışında; jeneralize, subkutan, perforan, lineer ve papüler formları da vardır. Jeneralize GA, klasik lokalize GA'dan; ileri yaşta da görülmesi, geniş bir dağılım göstermesi, sürecin uzun sürmesiyle beraber nadiren spontan düzelmenin görülmesi ve tedaviye zayıf yanıt vermesiyle ayrılır (4). Jeneralize form, tüm GA olgularının %9-15 kadarını oluşturur. İlk 10 yaş ve 30-60 yaş arasında olmak üzere bimodal dağılım gösterir (5).

Etiyolojisi bilinmemekle beraber; bazı olgular böcek ısırıkları, güneş ışınları, tüberkülin deri testi, travma, Epstein-Barr virüs, insan immün yetmezlik virüsü, varicella-zoster virüs gibi viral enfeksiyonları takiben gelişmektedir (7). İnsan lökosit antijenleri (HLA) fenotiplerinden HLA-A29 ve HLA-BW35'in jeneralize GA ile ilişkili olduğu tespit edilmiştir. Nadiren sistemik hastalıklardan DM ve tiroid hastalıklarıyla ilişkilidir (5). Aynı hastada GA ve kanser birlikteliği nadirdir. Bu tür olguların yarısı lenfoma ve lösemili, diğer yarısı da solid tümörlü hastalardan oluşur (3). Akciğer, kolon, serviks, prostat, over ve taşlı yüzük hücreli mide karsinomu gibi solid tümörlerde, GA paraneoplastik olarak izlenmektedir. Chiu ve Tang'ın (8) sunduğu bir olguda, nadir görülen gastrointestinal stromal tümörle birlikte, jeneralize GA görülmüştür. Altta yatan neoplazi tedavi edildiğinde, diğer paraneoplastik deri hastalıklarında olduğu gibi, bu olguda da lezyonlarda gerileme izlenmiştir. Bu nedenle, malignitelere bağlı olduğu düşünülen olgularda agresif tedavi yaklaşımına gerek yoktur.

Kırk dokuz yaşındaki kadın hastamızdaki tablo; gerek histopatolojik, gerek klinik özellikleri ile tipik bir GA olgusu olarak değerlendirildi. Hastamızın kontrolsüz diyabeti mevcuttu. Altta yatan muhtemel sebeplerden olarak, 11 yıl önce geçirilmiş bir over malignitesi mevcuttu. Herhangi bir travma, böcek ısırığı ya da kronik stres söz konusu değildi.

Sarkoidoz bazen GA'ya benzer lezyonlar sergileyebilir, ancak çoğunlukla yüze yerleşmektedir (9). Hastamızdaki tipik klinik ve histopatolojik bulgular, ayırıcı tanıda herhangi bir güçlük doğurmamıştır.

GA tedavisi için; psoralen artı ultraviyole ışık tedavisi, sistemik kortikosteroidler, dapson, pentoksifilin, hidroklorokin, izotretinoin, klorambusil, IFN-γ, siklosporin, potasyum iyodür, nikotinamid, niasinamid, salisilik asit, klorpropamid, tiroksin ve dipiridamol kullanılmaktadır. Marcus ve ark.'nın yaptığı bir çalışmada, rifampin, ofloksasin ve minosiklin kullanılarak, 3-5 ay içinde lezyonlarda tam bir iyileşme sağlandığı, ancak bazı hastalarda hiperpigmentasyon görüldüğü rapor edilmiştir. Hertl ve ark.'nın (6) yaptığı bir çalışmada, infliksimabın, dirençli GA tedavisinde etkili olduğu gözlenmiştir (6).

Olgumuz, lokal steroid tedavisine dört hafta süre ile yanıt vermedi. Altta yatan kontrolsüz diyabetin, eklenen ikinci bir

oral antidiyabetikle kontrol altına alınması ve intralezyonel steroid uygulanmasıyla da lezyonlar birkaç hafta içinde gerileme gösterdi.

Literatürde fotosensitif dağılım gösteren GA olguları, daha çok fotosensitif ilaç kullanımına bağlı tanımlanmıştır (10). Bizim olgumuzda fotosensitif ilaç kullanım öyküsü yoktu. Fotosensitif dağılım gösteren jeneralize GA olgularının az görülmesi nedeniyle, bu hastanın rapor edilmesi uygun görülmüştür. Fotosensitif dağılım gösteren hastalıklar arasında GA'nın da bulunabileceği akılda tutulmalıdır.

Etik

Hasta Onayı: Alınmıştır.

Hakem Değerlendirmesi: Editörler kurulu tarafından değerlendirilmiştir.

Yazarlık Katkıları

Konsept: A.P., G.S., Dizayn: A.P., G.S., Literatür Arama: A.P., Yazan: A.P., G.S.

Çıkar Çatışması: Yazarlar tarafından çıkar çatışması bildirilmemiştir.

Finansal Destek: Yazarlar tarafından finansal destek almadıkları bildirilmiştir.

Kaynaklar

1. Floyd MS Jr, Kokai G, McAndrew HF. Granuloma annulare of the penis in a seven-year-old boy. *Scand J Urol Nephrol* 2010;45:77-9.
2. Gass JK, Todd PM, Rytina E. Generalized granuloma annulare in a photosensitive distribution resolving with scarring and milia formation. *Clin Exp Dermatol* 2009;34:53-5.
3. James WD, Berger TG, Elston DM. *Andrews' Diseases of the Skin Clinical Dermatology*. 10th ed. Canada: Saunders Elsevier; 2006;703-5.
4. Yun JH, Lee JY, Kim MK, et al. Clinical and pathological features of generalized granuloma annulare with their correlation: a retrospective multicenter study in Korea. *Ann Dermatol* 2009;21:113-9.
5. Ghadially R. Granuloma annulare epidemiology, E-Medicine Medscape Reference Drugs, Diseases and Procedures. <http://emedicine.medscape.com/article/1123031-overview>.
6. Hertl MS, Haendle I, Schuler G, et al. Rapid improvement of recalcitrant disseminated granuloma annulare upon treatment with the tumour necrosis factor-alpha inhibitor, infliximab. *Br J Dermatol* 2005;152:552-5.
7. Kim JG, Lee SH, Yoon TJ. A case of atypical granuloma annulare involving both ears. *Ann Dermatol* 2009;21:413-5.
8. Chiu MLS, Tang MB. Generalized granuloma annulare associated with gastrointestinal stromal tumour: case report and review of clinical features and management. *Clin Exp Dermatol* 2008;33:469-71.
9. Özkan AŞ. Granüloma annulare. In: Tüzün Y, Güler MA, Serdaroğlu S, Oğuz O, Aksungur VL, editors. *Dermatoloji'de*. Cilt 2, 3. Baskı. İstanbul: Nobel Tıp Kitapevleri; 2008;1538-42.
10. Álvarez-Pérez A, Gómez-Bernal S, Gutiérrez-González E, et al. Granuloma annulare photoinduced by paroxetine. *Photodermatol Photoimmunol Photomed* 2012;28:47-9.