

**T.C.
İNÖNÜ ÜNİVERSİTESİ
SAĞLIK BİLİMLERİ ENSTİTÜSÜ**

**ALKOLİK RAT TESTİSLERİ ÜZERİNDE IŞIK VE ELEKTRON
MİKROSKOPİK ARAŞTIRMALAR**

**T.C. YÜKSEKÖRETİM KURULU
DOKÜMANTASYON MERKEZİ**

DOKTORA TEZİ

**Nureddin CENGİZ
Histoloji & Embriyoloji Anabilim Dalı**

T 99394

**TEZ DANIŞMANI
Prof. Dr. Ali OTLU**

**MALATYA
2000**

İÇİNDEKİLER

I.	GİRİŞ	3
II.	GENEL BİLGİLER	6
III.	TESTİS	6
III.1.	Testislerin Embriyolojisi	6
III.2.	Testislerin Anatomisi	14
III.3.	Testislerin Histolojisi	17
III.3.1.	Tubulus Seminiferus Kontortus	18
III.3.1.1.	Lamina Propriya	18
III.3.1.2.	Lamina Epitelyalis	19
III.3.1.2.1.	Sertoli Hücreleri	19
III.3.1.2.2.	Spermatojenik Hücreler ve Spermatogenezis	21
III.3.2.	İnterstisyel Doku	24
III.3.2.1.	Leydig Hücreleri	24
III.4.	Spermatogenezisin Hormonal Düzenlenmesi	25
IV.	MATERYAL VE METOD	28
IV.1.	Denekler	28
IV.2.	Deneklerin Ortamı	28
IV.3.	Diyetin Hazırlanışı ve Verilmesi	29
IV.4.	Kan Alkol Seviyesi	30
IV.5.	Işık Mikroskobik Takip	30
IV.6.	Elektron Mikroskobik Takip	31
IV.6.1.	Prefiksasyon	31
IV.6.2.	Postfiksasyon	32
IV.6.3.	Dehidrasyon	32
IV.6.4.	İnfiltrasyon	33
IV.6.5.	Gömme	33
IV.6.6.	İstatistik	34
V.	BULGULAR	35
V.1.	Işık Mikroskobik Bulgular	36
V.1.1.	Hematoksilen & Eozin Boyaması	36
V.1.2.	Gomorinin Retikülin Boyaması	40
V.1.3.	PAS Boyaması	43
V.1.4.	Toluidine Blue Boyaması	45
V.2.	Elektron Mikroskobik Bulgular	47
VI.	TARTIŞMA VE SONUÇ	53
	ÖZET	62
	SUMMARY	63
	KAYNAKLAR	64

I.GİRİŞ

7400 yıl öncesine kadar dayanan alkollü içkilerin üretimi; meyve suları, yaş ve kurutulmuş meyvalar (üzüm,böğürtlen v.s.), sebzeler (patates) ve tahıl tanelerinin (pirinç, çavdar v.s.) içinde bulunan şekerler ve polisakkaritlerin maya mantarları tarafından anaerobik fermentasyona uğratılması esasına dayanır (1,2).

Alkol psişik ve fiziksel bağımlılık oluşturan ve böylece kişiyi kompulsif olarak içmeye sevk eden bir maddedir, bağımlılığı kendini psikotik belirtilerle gösterir. Diğer bağımlılık türlerinden farklı olarak alkol bağımlılığı, beraberinde karaciğer, beyin, miyokard ve çizgili kas gibi organlarda fizyopatolojik bozukluklar da geliştirir. Bu nedenle alkol bağımlılığı aynı zamanda kronik alkol zehirlenmesi olarak da tanımlanabilir. Alkolizm olarak da bilinen bu tür bağımlılık, şahıslar üzerindeki ve çevresindeki olumsuz etkileri nedeniyle tıbbi ve sosyo ekonomik sorunlara neden olmuştur. Alkolizm birçok ülkede ilaç bağımlılığı ile ilgili en önemli toplumsal sorunlardan biridir. Amerika Birleşik Devletleri'nde yapılan araştırmalar , alkole bağılı karaciğer hastalıklarının ölüme sebebiyet veren hastalıklar sıralamasında altıncı olduğunu ortaya çıkarmıştır (2,3).Bu nedenlerden dolayı alkolün ve canlı organizmalara olan etkisinin araştırılması her zaman vazgeçilmez olmuştur.

Alkolikler aşağıdaki dört nedenden dolayı tıbbi sorun oluştururlar.

a-Kronik toksik belirtiler

b-Akut alkol intoksikasyonu

c-Alkol yoksunluğu sendromu (sadece bulamama sonucu değil,hastaneye yatma ve benzeri elverişsiz durumlarda da alkol alınmadığında şekillenebilir)

d-Alkol etkisi altında kazaya (trafik,v.s.) neden olma ve kazaya maruz kalma riskinin artması (2).

Literatürlerde alkol içen kişiler aldıkları alkol miktarına göre şu şekilde gruplandırılmışlardır

1-Günde 5-20 gr alkol içenler; sosyal içiciler,

2-Günde 30-65 gr alkol içenler; orta derecede içiciler

3-Günde 70 gr'dan fazla alkol içenler; aşırı içiciler.

Alkollü içki kültüründe ve klinikte, alınan alkollü içki miktarı Amerikan literatüründe *içki (drink)* birimi ile ifade edilir. Bir içki 13-15 gr saf etanole eşdeğer alkollü içki miktarıdır. Buna göre viskinin veya rakının (% 45-50 alkol içerir) 30 gr'ı (yaklaşık 30 ml), şarabın 120 ml'si ve biranın 360 ml'si bir içki sayılır. İngiliz literatüründe ise içki miktarı birimi 8 gr saf etanola eşdeğer alkollü içkidir. Bir Amerikan içki birimi İngiliz ölçüsüyle yaklaşık 1,5 birimdir (1,2).

Alkol vücutta bütün sıvı kompartmanlarına kolayca geçer, plazma proteinlerine bağlanmaz. Vücut boşluklarındaki sıvılarda (beyin-omurilik sıvısı ve aköz humor gibi) alkol konsantrasyonu kandaki oranına hemen hemen eşittir. Plasentadan fetal dolaşıma kolayca geçer, fetus kanındaki alkol konsantrasyonu gebe kanındaki alkol konsantrasyonuna eşittir.

Deneysel çalışmalarda; etil alkolün serebellar fonksiyonu belirgin bir şekilde bozduğu (5) ve hipokampal nöronların dendritik dallanmalarında bozukluklara neden olduğu (6), gebelikte fetal iskelet sisteminin gelişiminde retardasyonlara neden olduğu (7,8,9), hipofiz bezi ön lobundan luteinleştirici hormon salgılanmasını azaltarak testiste steroidojenezini inhibe ettiği (10,11), insanlarda impotans ve infertiliteye neden olduğu (12), karaciğerde siroza neden olduğu (13), mide ve barsak mukozalarında bozukluklar meydana getirdiği (14), koroner ve serebral damarlar üzerine olumsuz etkili olduğu (15), meme kanserlerine sebebiyet verdiği (16) birçok araştırmacı tarafından ileri sürülmüştür.

Alkol araştırmalarına daha çok fizyolojik, biyokimyasal, farmakolojik ve klinik yöntemlerle yaklaşmıştır. Alkol erkeklerde plazma testosteron düzeyini azaltır. Bunda hipofiz ön lobundan LH salgılanmasını inhibe etmesi ve ayrıca direkt etkisiyle de testiste steroidojenezini inhibe etmesi rol oynar (17,18,19). Alkol metabolizması sonucu açığa çıkan asetaldehit steroidojenez üzerine alkolden daha güçlü direkt inhibisyon yapar. Kanda testosteron düzeyinin azalması seks dürtüsünü azaltır ve impotans gelişmesine yol açar. Alkol erkeklerde östron seviyesini yükseltir. Alkolik erkeklerde total meni hacminde ve spermelerin konsantrasyonunda azalmayla beraber anormal spermelerin sayısında da artış görülür (20,21). Kronik alkolizmde gelişen karaciğer hasarından dolayı; testiküler atrofi, libido kaybı, impotans, anormal tüy dağılımı, göğüslerin büyümesi gibi hipogonadizm belirtileri ortaya çıkar (22).

Alkolik babalar ile çocuklarının doğum ağırlıklarının düşük olması arasında da bir ilişki olduğu gösterilmiştir (23).

Biz de bu çalışmaların rehberliğinde tüketimi ile organizmada sayısız değişikliğe yol açan birçok parametreyi olumsuz yönde etkileyen alkolün erkek genital sisteminin testis dokusundaki olası etkilerini, meydana getirdiği morfolojik ve morfometrik değişimleri deneysel bir model oluşturarak ışık ve elektron mikroskopik seviyede araştırmayı amaçladık.



II.GENEL BİLGİLER

III.TESTİS

Genital sistem; eşey hücrelerini yapan ve bu hücreleri ileten yollar ile bu yollara salgılarını akıtan aksesuar bezler ve dış genital organlardan oluşur. Genital sistem dişi ve erkek bireylerde ayrı ayrı ele alınarak incelenir.

Erkeklerde bu sisteme ait organlar; eşey hücrelerini yapan testisler, bu hücreleri ileten yollar; tubuli recti, rete testis, ductuli efferentes, ductus epididimis, ductus deferens, ductus ejaculatorius ve hem genital hemde idrar boşaltma yolu olarak kullanılan urethra, bu yollara salgılarını akıtan aksesuar bezler; vesicula seminalis, prostat, glandula bulbourethralis ile dış genital organ olan penisten ibarettir.

Testisler, ekzokrin ve endokrin fonksiyonlu bileşik tubuler bezlerdir (24,25).

III.1.TESTİSLERİN EMBRİYOLOJİSİ

Cinsiyetin farklılaşması bir kısımda otozomal olan birçok geni içine alan kompleks bir süreçtir. Cinsiyetin ikiye farklılaşmasındaki anahtar; kısa kolunda testis belirleyici faktör (TDF) genini taşıyan Y kromozomudur. Embriyonun cinsiyeti fertilizasyon sırasında belirlenmiş olmakla beraber gonadların erkek veya dişi morfolojik özellikleri ancak yedinci haftadan sonra gözlemlenebilir (26).

Erken genital tomurcuktan farklılaşmamış gonadların, gelişimi ve cinsiyetin farklılaşması sırasında testislerin oluşması genel yaklaşımlar gözardı edilerek uzun zamandan beri tartışılmaktadır. Morfometrik süreci tanımlamak için deneysel verilerin çoğu yetersizdir. Testisin morfogenezindeki genel tabloda karşılaşılan güçlükler halen hatırı sayılır ölçüdedir. Gonadların farklılaşması iki yönden diğer organların farklılaşmasından ayrılır; a-İndiferent dönemi vardır, b-Farklı morfogenetik yollar farklı yapılara bölünmeyi gerektirir.

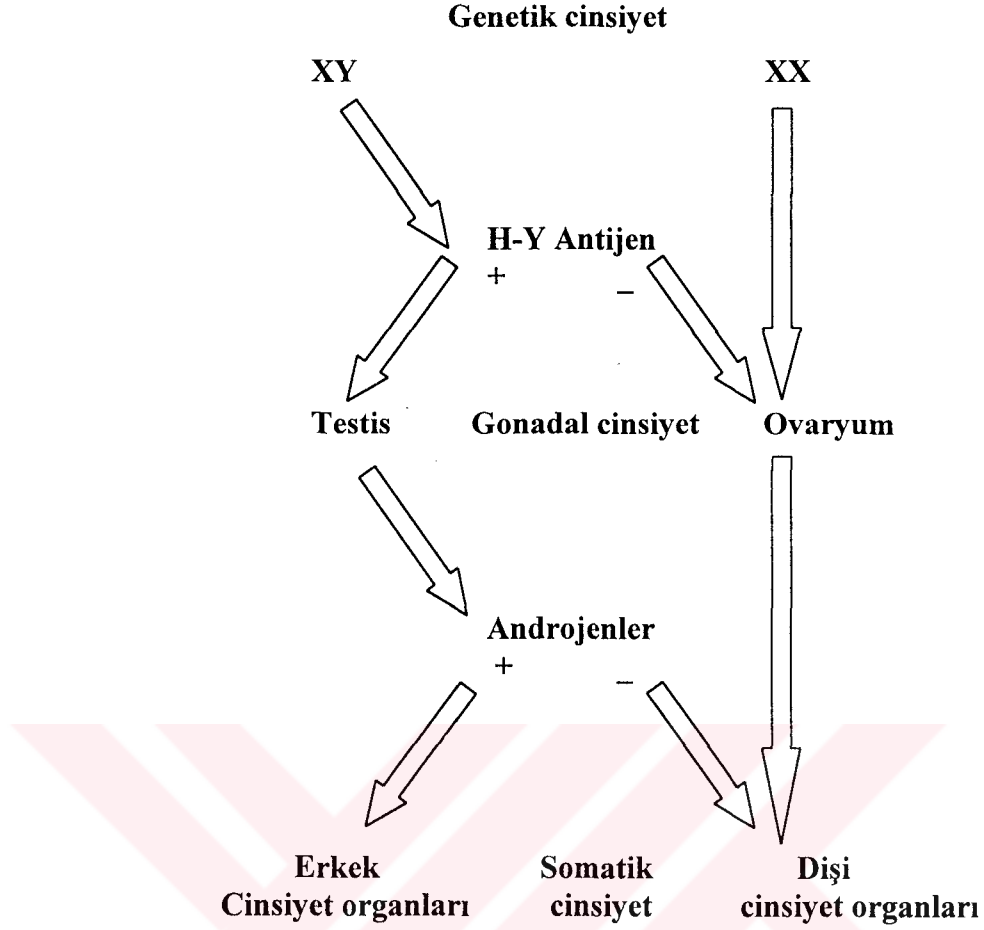
Testisin gelişmesinde iki yeni durum son yıllarda araştırmacıların dikkatini çekmektedir.

Bunlardan birincisi; mezonefrozun morfogenetik rolü ve indiferent gonadın blastemik farklılaşmasına katkısı diğeri ise somut bütün görüşleri tersine çeviren testiküler farklılaşmada H-Y antijeninin etkisidir.

Gonadın farklanması tamamen aydınlatılmamış olmakla beraber mezo nefrozun regressif (gerileyen) ve gelişimsel bağlantılarıyla beraberdir. Ayrıca dişi veya erkek organogenezinde germ hattındaki somatik gonadal etkinlik sonucunda germ hücrelerinin kaderi belirlenir. Germ hücrelerinin sayısının artması ve mayozun durması veya indüklenmesi gelişim sırasında testiküler veya ovariyal yapıların meydana gelmesine bağlıdır.

Memeli gonadı genetik olarak belirlenmiş olmasına rağmen gonadal gelişim sürecinin seksüel indiferent dönemi vardır. İnsan embriyosunda bu periyot yaklaşık 7-10 günde sonlanır. Fakat gebeliğin 6. haftasında bile seksüel indiferent gonad bulunabilir. Farklılaşmanın ilk işaretleri embriyo 3,7-7 mm CR uzunluğunda iken gözlenir (27).

50 yıldan fazla bir zamandan beri cinsiyetin farklanmasında dış ortamın etkisinin olmadığı bilinmektedir. Y kromozomunun varlığı veya yokluğu gonadal cinsiyetin belirlenmesinde etkindir ve bu sürecin sürekli var olan X kromozomunun varlığından bağımsız olduğu tahmin edilmektedir. Gonadın seksüel farklanması maskülinizan mekanizmaların (male organizer) etkisi rehberliğindedir ve testiküler yapıların oluşmasıyla sonuçlanır. Dişi farklılaşmasında aktif bir idareciye, yönlendiriciye ihtiyaç duyulmaz ve genetik olarak farklılaşmamış dişi gonad ileride ovaryum folliküllerini oluşturana kadar indiferent periyoduna devam eder. Bu memelilerde cinsiyetin farklılaşması teorisinin temelidir (27).



Şema 1. Cinsiyetin farklılaşması teorisi

Gonadal cinsiyetin erkek yönünde asimetrik gelişimine rehberlik eden erkek belirleyici faktörü HY antijeni kavramıyla desteklenmiştir. HY antijeni ilk olarak erkek özel dönüştürücü antijen (Male Specific Transplantation Antigen) olarak tanımlanmıştır. 1970'li yıllarda erkek spesifik antijeni (HY antijeni) memeli gonadlarında testisin farklılaşmasını belirleyici faktör olarak takdim edilmiştir.

Deneysel sonuçlar insan genetik varyantlarının esasını iki ayrı HY antijenini kabul etmeden açıklanamayacağını göstermiştir. Bunlar;

- a- Serolojik HY antijen testlerinin biriyle (H-Ys) ortaya konabilecek olan Y kromozomunun kısa kolunda en distalde yerleşik TDF ve
- b- Germ hücre farklılaşmasında direkt olarak veya daha muhtemel olarak destek hücreleri vasıtasıyla etkin olan Y kromozomunun uzun kolunda proksimal yerleşimli klasik HY antijenidir.

Bu faktör doku grefti testleri ile (H-Yt) in vivo olarak ve sitotoksik T lenfosit testleri ile (H-Yc) in vitro olarak da belirlenmiştir. Genital kabarıklığın oluşumunun ilk işaretleri mezonefrik katlantıyı örten sölom epitelinin kalınlaşmasıyla belirginleşir. Bu ilk taslak bir çizgi şeklinde olduğundan *stria genitális* adını alır. Bu epitelin altında da bir çoğalma görülür, buradaki hücreler sıklaşıp yan yana gelerek *mezenkimal blastemi* yaparlar. Buraya kadarki olaylar kendiliğinden meydana gelir fakat bundan sonraki gelişim süreci için bir indüksiyon gereklidir. Bunu yapan da buraya göç eden primordial germ hücreleridir (27).

İnsan embriyosunda germ hücrelerinin göç süreçleri kesin olarak belirlenmiştir. Embriyo 4 somitli aşamada iken (yaklaşık 21-22 günlük embriyo) allantoisin endoderminde ve bağlantı sapının mezenşimal dokusundan farklılaşırlar; bunlar 25-30 mikron çapında oldukça büyük hücrelerdir, sitoplazmalarında çok miktarda lipid bulunduğu granüllü bir görünümündedirler, iki sentriolü çevreleyen iyi gelişmiş bir golgi cihazları vardır. Bu ikisine birlikte *attraction sphere* adı verilir. Sitoplazmalarında alkalen fosfataz reaksiyonu gözlenir (28). Dördüncü haftada dorsal mezenter yoluyla yolk kesesi epiteli ve barsak endoderminde ameboik hareketlerle göç periyodu başlar ve 5. haftada gonadal primordiuma (*stria genitális* geliştiği yere) ulaşırlar. Uzun zamandan beri germ hücrelerinin hedeflerine ulaşmalarında kemotaktik bir faktörün rehber edinildiği tahmin ediliyordu. Işık ve elektron mikroskopik çalışmalar primordial germ hücrelerinin barsak epitelyumundan genital tomurcuğa göçlerinde sölomik epitel hücrelerinin, primordial germ hücrelerinin boşalttığı alanlara doğru uzun stoplazmik uzantılar göndererek bu süreçte aktif bir rol oynadıklarını ortaya çıkarmıştır.

Primordial germ hücreleri genital tomurcuğa ulaştıklarında iki karakteristik özellik gösterirler:

- a- Blastemal prekürsörlerine veya destek hücrelerine göre germ hücreleri epitelyal orijinli blastemal hücrelerin yoğunlaştığı alanlarda lokalize olurlar. Gonadal gelişimin erken indiferent döneminde primordial germ hücreleri yüzeyel sölomik epitelyumla yakın ilişkiindedirler.
- b- Germ hücreleri çoğalır.

Bu mitotik aktivite, göç ve gonadlarda erken şekillenme sırasındaki primordial germ hücrelerinin basit bölünmelerinden farklıdır. Küçük gruplar halinde germ hücre toplulukları şekillenir. Primordial germ hücrelerinden yapısal farklılıklar gösterdiği için ve germ hücrelerinin hızla çoğalmasında etkili olan bu hücelere *M prospermatogonyum* (M= Multiplying) denir. M spermatogonyumlar çoğalmayı bırakırlar ve ikinci periyoda girerler, bunlara *T prospermatogonyum* (T= Transitional) denir, hücreler bu periyod boyunca dinlenirler. Primordial germ hücreleri -henüz çoğalma periyoduna girmemiş, farklılaşmamış germ hücrelerinin bütün gruplarını içerirler- göç suretiyle gonadal anlaşı pasif olarak taşınarak gonadal primer blastemaya ulaşırlar ve sonunda erkek gonadal kordonlarını veya dişi korteksini kuşatırlar. Bunları primitif germ hücreleri ve gonositler olarak iki alt gruba ayıranlar da vardır.

Daha sonra çoğalma oranlarının artmasıyla karakterize pregonial döneme girerler. Pro veya pre spermatogonyumlar – pre spermatogenetik periyoda girmiş olan bu hücreler; M prospermatogonyum ve ergin A spermatogonyal aşamaya gelebilmek için tranzisyonel faz boyunca önce dinlenen T₁ prospermatogonyum ve sonrasında çoğalan T₂ prospermatogonyum olarak iki alt gruba ayrılabilirler;

İnsan prospermatogenezisinde germ hücreleri önce primordial aşamayı geçerek hızla çoğalan 3 haftalık bir periyoda girer fakat bu çoğalma süreci basit bir mitozdan sonra aniden durur ve prospermatogonyaya aşamasına girer.

Genel histolojik kesitlerde fark edilen, gonadın erkeğe farklılaşmasının ilk işaretleri testiküler kordonların görünmeleridir. Bu kordonlar primordial germ hücrelerinin indüksiyon etkisiyle gelişmektedir. Kordonların farklılaşması embriyo 13 mm'den 20 mm CR uzunluğuna ulaştığında gözlenir, ovulasyonun 42. günündeki 21mm'lik embriyoda interstisyel alandan testiküler kordonların ayrılması tamamlanmıştır (29).

İlk şekillenen meduller yapılar kordondan ziyade plak yapılarıdır, bunlar tercihen radyer olarak üç boyutlu bir ağ yaparlar. Sirküler çapraz kesit profilinde tipik kordonlar embriyonun 40 mm olduğu 9. haftanın bitiminden önce görülmezler. Bu gelişim sırasında kordonlar yüzey epiteli ile olan bağlantılarını kaybederler ve 7. hafta sonuna doğru bu kordonlar ile yüzey epiteli arasında fibröz bağ dokudan bir tabaka *Tunica albuginea* gelişir (30). İnsan embriyosunda gonadal blastema

primordiyal germ hücrelerini kuşatan somatik hücreler topluluğundan oluşur. Primordiyal germ hücreleri kordonları doldururlar daha sonra blastemanın bölünmesiyle iki tip destek hücresi (dark, light) ve germ hücreleri oluşmaya başlar. Kordonların dışındakiler interstisyel dokuyu oluştururlar. Miyoid hücrelerin veya prekürsörlerinin peritubuler yerleşimleri 18. Haftadan önce olmaz, bu sırada embriyoda 160 mm CR uzunluğuna ulaşmıştır. İnsanda periferal yerleşmiş rete blastema olarak bilinen gevşek birikim gösteren hücresel birleştirici yapılar gözlenir, bunlar gelecekte *rete testis*'i oluşturacak yapılardır. Önceleri hilusu kuşatan rete blastema giderek ilerler ve sonunda gonadal blastemayla birleşir. Rete blastema soluk hücrelerden ziyade koyu boyanan mezonefrik hücrelerden oluşmuştur. Bu hücreler gelişen testiste iki farklı kompartmana göç ederler,

- a- Leydig ve peritubuler hücrelere farklılaşacak olanlar interstisyuma ve
- b- testiküler kordonların proksimal segmentine.

İnsan testisinde yaklaşık 60-64. Günlerde rete blastemanın birleştirici kanalları testiküler kanallara bağlanmıştır ve koyu mezonefrik hücreler kordonlara rahatca girerler. Bu periyot boyunca soluk hücrelerin sayısı azalırken koyu sustantaküler hücrelerin sayısı hızla artar. Bu mekanizma mezonefrik hücrelerin rete blastema vasıtasıyla testiküler kordonlardaki somatik hücrelere nasıl eklendiğini açıklayabilir.

Gonadal farklılaşma sırasında germ hücrelerinin özellikleride belirginleşir, bunlar; germ hücrelerinin ekstra gonadal orijinli olmaları, göç yeteneklerinin olması veya kaynaklarından germinal tomurcuğa taşınmış olmaları, bazı somatik hücrelerle yakın ilişki kurmaları ve son olarak çoğalmaları nedeniyle indüktif sistem tarafından etkilenmiş olmalarıdır.

Dişi ve erkek germ hücrelerinin farklılaşma periyotlarında benzerlikler olmasına rağmen aralarındaki farklılıklardan en önemlisi dişi germ hücreleri mayozun profazına girerken erkek germ hücreleri embriyogeneziste mayozu girmez, buna hazırlık yapar. Bazı araştırmacılara göre (Jost ve ark.) bu durumdan Sertoli hücreleri sorumludur. Ayrıca birtakım araştırmacılar (Tsafiriri, Channing, Byskov ve Saxen) erkek gonadındaki mekanizmaya benzer olarak dişi mayotik sürecinin düzenlenmesinde mayozu önleyici (meiosis-preventing) bir maddenin bulunduğunu kabul etmişlerdir. Öte yandan Byskov ve Saxen fetal periyotta da erkek germ

hücrelerinde mayoza girebileceğini göstermişlerdir. İndüktif etkiden millipore filtrelerden geçebilen meiosis-inducing maddesi sorumlu tutulmuştur (27) .

Dualistik mekanizma mayotik sürecin indüklenmesi veya önlenmesi için aktivatör veya inhibitör ajanlardan erkeğe uyum sağlamış iki destek hücre sisteminin kombinasyonunu savunmaktadır. Fetal testisin açık ve koyu destek hücreleri dualistik sistemin kanıtlarıdır. İkili hücresel sistemin varlığını gösteren deliller ise şunlardır;

- a- İki tip destek hücresinin (light, dark) ışık ve elektron mikroskopik çalışmalarla ortaya konulmuş olması
- b- Somatik hücrelere, mezonefroz ve kölomik epitel gibi farklı yapıların kaynaklık yapması. Mezonefrik orijinli hücreler germ hücreleri için affiniteye sahiptir ve onların testiküler kordonları doldurmalarını sağlarlar
- c- İmmunohistokimyasal yöntemlerle de, erken gonadal blastemada keratin ve vimentin intermediyet filament proteinlerinin karışık olarak bulunduğu ortaya çıkarılmıştır. Süperfisiyel epitel öncelikli olarak keratin pozitif özellik gösterirken, mezonefrik blastema vimentin pozitif özellik gösterir.
- d- Erken farklılaşma sırasında açık renk destek hücrelerinin fazla olduğu zamanın M prospermatogonyum'un T₁ prospermatogonyuma dönüşümüne rastlaması, bu ilişki daha sonra koyu renk destek hücreleri lehine değişim gösterecektir.

42-49. günler arasında eğer erkek kordonlar oluşacaksa, insan testisindeki açık renk destek hücreleri sayıca fazladır ve primordiyal germ hücreleri farklılaşmamış aşamada kalırlar. Bu periyodun sonunda koyu renk destek hücrelerinin sayısı artar ve 10. Haftada bu hücreler çoğunluktadır, çoğalan spermatogonyumlarla yakın ilişkide oldukları gözlenir. Histolojik olarak koyu hücreler stoplazmalarının yoğunluklarıyla soluk hücrelerden farklıdır, silindirik şekilli hücrelerdir. Üç hafta sonra kordonların proksimal kesitlerinde aktif koyu hücrelerin sayısı azalır ve germ hücreleri çoğalmayı durdurur (T prospermatogonyum), bu sırada kromozomların leptoten aşaması izlenir (27).

Leydig hücre sistemi mezenşimal hücrelerden orijin alır, yaklaşık 14. Haftada hücreler maksimum büyüklüğe ulaşmışlardır ve testiküler hacmin % 50' sinden fazlasını oluştururlar. Bu periyotdan sonra Leydig hücre sistemi yavaşça geriler ve doğumdan birkaç gün veya birkaç hafta sonra post natal periyot sırasında istirahat

aşamasına girer, doğumdan birkaç ay sonra intertubuler alanda Leydig hücreleri görülmez. Yaklaşık 12-13 yaşlarında pubertenin başlangıcında Leydig hücrelerinin yeniden farklılaşmaya başlaması hücrelerin orijinleri hakkındaki soru işaretlerini de arttırmaktadır. Mezenşimal veya fibroblast benzeri hücelere ilaveten peritubuler miyoid hücreler ve makrofajlara da Leydig hücre sisteminin prekürsörleri olarak şüphyle bakılmaktadır. Mezonefrik blastema yüzeyel blastemayla karşılaştıktan sonra mezonefrik orijinli mezenşim benzeri hücreler tüm testisin interstisyel alanına dağılır, bu hücreler Leydig hücre farklanmasında stok oluşturabilirler. Mezonefrojenik sistemin en önemli özelliği tam gelişmiş bir durumdan (mezonefrozun podositi) tamamen farklı (Sertoli hücresi, Leydig hücresi) ikinci bir aşamaya devam edebilmesidir.

Leydig hücreleri, kontraktıl elemanlar (miyoid hücreler) ve hatta fagositik hücrelerin aynı mezonefrik blastemadan türeyebilmeleri ve transdifferansyon ile değişebilmeleri bunu mümkün kılmaktadır. Germ kordonları puberteye kadar kapalıdır, seksuel ergenlikle beraber lumenler oluşmaya başlar ve rete testisin lumeniyle bağlantı kurarlar bunlar da duktuli efferenteslerle devam ederler (27).

III.2.TESTİSLERİN ANATOMİSİ

Testisler; balıklarda, amfibiyalarda, kuşlarda, sürüngenlerde, monotremelerde ve sloth (Amerikada yaşayan tembel bir hayvan türü), fil, hyrace (tavşan benzeri bir hayvan) gibi bazı istisna memelilerde abdominal, balina ve yunus balığı gibi deniz memelilerinde ya abdominal veya ayı balıklarında olduğu gibi ingüinal yerleşimlidirler. Rodent, yarasa ve böceklerde çiftleşme zamanı scrotal, diğer zamanlarda ingüinal veya abdominal yerleşim gösterir. Geri kalan çoğu keseli (marsupial), eutherian, insan ve ratlarda testisler scrotal kese içerisinde yerleşik bir çift organdır (31).

Scrotum; testis ve funiculus spermaticusun içinde bulunduğu, uyluğun üst kısmının üst tarafında ve symphysis pubicanın hemen aşağısında bulunan bir torbadır. Embriyolojik olarak sağlı sollu gelişen scrotum orta hatta kaynaşır, buraya *raphe scroti* ismi verilir. Sol funiculus spermaticusun daha uzun olması nedeniyle scrotumun sol yarısı biraz daha aşağıda bulunur. Scrotumun çapı ile fertilitite arasında pozitif bir korelasyon vardır (32). Scrotum dıştan içe doğru; cutis, tunica dartos, fascia spermatica eksterna, fascia cremasterica ile sarılı m. Cremaster, fascia spermatica interna ve en içtede peritonun pariyetal yaprağından oluşur. Cutis diğer bölgelerin derisinden farklılıklar gösterir; fazla pigment içerdiğinden kahve rengimsi, kalın seyrek kıllıdır. Deri ince olduğundan kıl kökleri görülebilir, çok sayıda ter bezleri ve özel kokulu salgı yapan yağ bezleri bulunur. Bu bölgedeki sinir sonlanmaları sıcakta, soğukta, temasa ve kıl hareketlerine oldukça duyarlıdır. Tunica dartos içinde bol miktarda m. dartos denilen, dartos refleksinden sorumlu düz kas lifleri bulunur . Tunica dartosda yağ dokusu bulunmaz ancak buna karşılık damardan zengindir (25,31,33,34). Fascia cremasterica ile sarılı m. obliquus internus abdominisden ayrılan bir kısım çizgili kas lifi kontraksiyon yaptığında testisi yukarı doğru çekerek karın boşluğuna yaklaştırır. Bu kasa klinikte kremaster refleksi olarak bilinen bir test uygulanır (33).

Kanlanması aa. scrotales anteriores (a. pudenda eksternanın dalı), aa. scrotales posteriores (a. pudenda internanın dalı), a. cremasterica (a. epigastrica inferiorun dalı) ve a. testicularisin dalları ile olur. Venöz dönüşüm arterlere eşlik eder. Lenfatik damarları ingüinal lenf nodunda sonlanır. Ön üçte birlik kısmı n. genitofemoralisin genital dalı vasıtası ile ilk lumbar spinal segmentten, arka üçte ikilik kısmı

n. perinealis'in rr. scrotales posteriores'i ile ve n. cutaneus femoris posterior tarafından innerve edilir (31,33).

Testisler bu kese içinde septum scroti vasıtasıyla birbirinden ayrılmış funiculus spermaticusla oblik vaziyette asılı olarak duran ovoid şekilli bir çift organdır (24,31,33,34,35). Testislerin ortalama ağırlıkları ratlarda 2,5-3,5 gr , insanda 15-19 gr kadardır (35,36). Testis ağırlığı ile günlük sperm üretimi arasında bir korelasyonda vardır (36). İnsanda; iri badem büyüklüğünde, 4-5 cm uzunluğunda, 2,5 cm genişliğinde, 3 cm kalınlığında olan testislerden sağ taraftaki genellikle sol testisten %10 daha büyüktür , ön yüzü konveks olmasına rağmen arka kenarı hemen hemen düzdür. *Facies medialis* ve *fascies lateralis* olmak üzere iki yüzü, *margo anterior* ve *margo posterior* olmak üzere iki kenarı, *ekstremitas superior* ve *inferior* olmak üzere de iki ucu vardır (31,33,34). Üst ucu biraz önde ve dışta, alt ucu biraz arkada ve içte bulunur. Testis lamina visceralis, tunica albuginea ve tunica vasculosa olmak üzere üç tabaka ile sarılmıştır, buna *testiküler kapsül* denir. Testisin ön kenarı her iki yüzü ve uçları visceral periton ile kaplıdır, arka kenarının sadece lateral kısmı periton ile örtülüdür, peritonsuz olan medial kısmına epididimis tutunur ve buradan organın damar, sinir ve kanallarında geçer .

Embriyolojik dönemde karın boşluğunu döşeyen pariyetal periton scrotuma doğru bir cep şeklinde çıkıntı gönderir. Saccus vaginalis denen bu çıkıntı fascia spermatica internaya gevşek olarak yapışır, daha sonra scrotuma inen testis saccus vaginalise arka tarafından gömülerek peritonla kaplanır. Böylece peritonun, testisi örten bir *lamina visceralis* kısmı ve birde fascia spermatica internaya yapışan *lamina pariyetalis* kısmı oluşur. Erişkinlerde bu iki yaprağa *tunica vaginalis testis* denir. Saccus vaginalisin testisin üst ucundan anulus ingüinalis profundusa kadar olan bölümü kapanarak bir kordon şeklini alır ve karın boşluğu ile olan bağlantısı kesilir. İki yaprak arasında kalan kılcal aralığa ise *cavitas scroti* denilir, içinde eklem sıvısına benzer bir miktar kaygan sıvı bulunur . Tunica vaginalis epiteli peritona benzer yapıdadır, bağ dokusu üzerine oturmuş bir sıra yassı mezotel hücresi bulunur (24,31,33,37).

Testisin % 1,23 ünü oluşturan tunica albuginea, içerisinde; fibroblast, miyosit gibi bağ doku hücrelerinin, sinir ipliklerinin ve meissner's korpüskülü sinir sonlanmalarının oturduğu mavimsi beyaz renkte kalın kollagen fibril bantlarından

oluşmuş testisi kuşatan bağ doku tabakasıdır. Kollagen demetler birbiri üzerine tertiplenmiş her yönde seyreden tabakalar yaparlar(35,43).

Tunica albugineanın iç yüzü kan damarları ve lenfatikler yönünden oldukça zengindir ve daha gevşek bir yapı gösterir buraya *tunica vasculosa* ismi verilir. Tunicanın kalınlığı oldukça değişiktir; doğumda 300 µm olan kalınlığı erişkinde 400-450 µm, yaşlılarda 900-950 µm kalınlığa ulaşır (35).

Tunica albuginea arka kenarda testisin parankiması içine sokulan üçgen şeklinde bir kalınlaşma yaparak *mediastinum testis (corpus higmori)* adını alır. Testiküler kapsül periyodik kontraksiyonlar yapan dinamik bir membrandır. Kontraksiyonlar olasılıkla testisin hacmini düzenler ve ductus sistemine masaj etkisi yaparak spermiumların dışı doğru hareketinde de yardımcı olur (25,31,33,34,38).

Testis ve epididimis aortanın dalı olan a. testikularis'ten beslenirler. Venleri; önce funiculus spermaticus'u saran bir ağ şeklinde pleksus pampiniformis'i daha sonrada birbirleriyle birleşerek v. testicularis'i oluştururlar. Bunlardan da sağ taraftaki v. cava inferior'a, sol taraftaki v. renalis sinistra'ya açılır.

Lenfatik drenajı yüzeysel ve derin olmak üzere iki grupta toplanır. Yüzeysel olanı tunica vaginalisin, derindeki ise epididimis ve testisin içinde bulunur. Bunlar 4-8 damar şeklinde funiculus spermaticus ile beraber karın boşluğuna girerler, v. testicularis'i takip ederek aortanın ön ve yan tarafındaki lenf yumrularına açılırlar.

Testisin sinirleri arterlerine eşlik ederek, pleksus testicularis içinde gelirler. Sempatikleri T₁₀₋₁₁ medulla spinalis segmentlerinden, parasempatigi ise n. Vagus'tan gelir (31,33).

II.3.TESTİSLERİN HİSTOLOJİSİ

Testis parankiması, mediastinum testisten ayrılan, radyer seyirli, sıkı bağ dokusundan, ince fibröz bölmeler (septula testis) vasıtasıyla yaklaşık 200-300 kadar, tabanları testisin dış yüzüne dönük, tepeleri mediastinum testise doğru duran piramit şekilli *lobuli testis*'lere ayrılır(24,25,31,34,35,37,38,39,40,41). Septulalar yer yer kesintiye uğradığı için lobuluslar birbirinden tam olarak ayrılmış değildir, özellikle perifer kısımlarında birbirleriyle bağlantı halindedirler. Testisin kanlanması ve testiküler lobüllere ayrılması arasında sıkı bir korelasyon vardır. Testisin büyük damarları, testiküler paransimanın lobüllere bölünmesiyle bu yönde kendiliğinden bir oryantasyon gösterirler. Testiküler arter testisin konveks yüzünden *centripetal arterlere* dallanır. Testiküler septa içinde seyreden bu arterler rete testisten önce recurrent arterlere dallanır, recurrent arterler lobullere penetre olurlar ve her lobul bu arterler vasıtası ile kanlanır (42). Recurrent arterlerden ortalama 300 µm'lik aralıklarla segmental arterioller (aa. Segmentales) dallanır. Bunlar intertubuler alanlarda bulunurlar ve devamla arteriollere ayrılarak segmentlerindeki interstisyumun mikro vaskülarizasyonlarıyla temasa girerler, buradan itibaren mikrovaskülarizasyon başlar(mikrovaskülarizasyon terimi; çapı 100 µm.'dan küçük, sadece mikroskop yardımıyla görülebilen damarları kapsar).

Arteriollere ayrılan segmental arterler interstisyumda kapiller damarlara dönüşür. Bunlarda kısmen Leydig hücreleri tarafından kuşatılmışlardır, Leydig hücreleri arasında dallanan kapiller damarlara sık sık rastlanır. Lamina propriyada da yine kapillar damarlar mevcuttur.

Venöz dönüşte; segmentlerle komşu kapiller damarlar toplayıcı venüllere ve devamla lobullerin periferinde organize *intra lobuler ven*'lere açılırlar. Bunlar septuma girerek bir veya birkaç *sentrifugal ven*'e boşalırlar (42). Bu damarlar testiküler septa içinde ilerleyerek testisten ayrıldıktan sonra *pleksus pampiniformis*'i oluştururlar(33).

Her lobuli testis; kör uçlarla başlayan 1-4 adet kıvrımlı tubulus seminiferus contortus ve interstisyel bağ dokudan oluşmuştur.

III.3.1.TUBULUS SEMİNİFERUS KONTORTUS

Her biri, ortalama 150-250 µm çapında, 30-70 cm uzunluğunda, ikili, üçlü anastomozlar yapan, kıvrımlı tubuler yapılardır. İnsanda her bir testiste toplam uzunlukları ortalama 250 m kadardır. Testisin % 92'sini oluştururlar, bunun %14,37'si tubuler lumenlere aittir (43). Tubullerin uçlarının her biri her zaman aynı lobul içinde bulunmayabilir, septumun kesintiye uğradığı yerlerde komşu lobuller arasında bağlantı kurulur. Lamina propriya ile çevrili her tubulun duvarı seminifer epitel ile döşelidir. Seminifer epiteli oluşturan başlıca iki tip hücre vardır; Sertoli hücreleri ve farklı gelişim aşamalarındaki spermatojenik seri hücreleri (24,25,31,34,35,37,38,40).

III.3.1.1.LAMİNA PROPRIYA

Seminifer tubullerin duvarında yassılaştırmış hücrelerin kısmen üst üste gelmesiyle 5-7 tabakadan meydana gelmiştir. Ortalama kalınlığı 8-10 µm kadardır. Hücresel tabakalar bağ doku fibrilleri ve amorf maddeyle ayrılmış vaziyettedir (44). Ultrastrüktürel incelemeler lamina propriya hücrelerinin, miyositlerden farklılaşmalarından dolayı miyoid hücreler olarak ve ayrıca fibroblast karakterinde olduklarından miyofibroblast'lar olarak isimlendirilmelerine neden olmuştur. Farelerde tüm interstisyel hücrelerin % 22,5'ini miyoid hücreler oluşturur (45). Seminifer tubullerin lamina propriyası testiküler sıvıyı ve spermatozoonları genital kanallara taşıyan peristaltik hareketler gösterir. Yapılan immunohistokimyasal çalışmalar; miyoid hücrelerin hem muskuler hemde non muskuler actin filamanlarını içerdiğini ortaya çıkarmıştır (46). Seminifer epitele komşu tabakadaki hücresel laminanın miyoid hücrelerden, periferal tabakadaki hücrelerin çoğunlukla fibroblastlardan oluştuğu da ileri sürülmüştür (44). Normal spermatogenezis'in sürekliliğinde lamina propriya önemli bir role sahiptir. Değişik formlardaki hipospermatogeneziste bilinmeyen bir etiyolojiyle kalınlaşan lamina propriya'ya dikkat çekilmiştir. Patolojik şartlar altında hücreler artan miktarda ekstrasellüler matriks bileşenleri üretirler. Lamina propriya hücrelerinin tubuler ve interstisyel hücreler ile de yakın ilişkileri vardır (44).

III.3.1.2.LAMİNA EPİTELYALİS

Seminifer tubuluslarda lamina epitelyalisi oluşturan başlıca iki tip hücre vardır; Sertoli hücreleri ve spermatojenik seri hücreleri

III.3.1.2.1. SERTOLİ HÜCRELERİ

Sertoli hücreleri bazal membran üzerine oturmuş seminifer epitelin tüm uzunluğunca düzenli aralıklarla yerleşim gösteren, apikal ve yan yüz farklılaşmalarına sahip, çok sayıda yüksek boylu kolumnar hücrelerdir. Tubuler hücresel bileşenlerin yaklaşık % 10-15' ini oluştururlar (35). Sertoli hücre sayısı ile günlük sperm üretimi arasında da pozitif bir korelasyon vardır (36). Sertoli hücrelerinin germ hücrelerine oranı prepubertal periyotta, prenatal ve pubertal periyottakine nazaran daha yüksektir. Pubertede Sertoli hücre oranı azalır. Prepubertal ve pubertal hacim yoğunlukları arasında da üçte ikilik fark vardır (47).

Rutin ışık mikroskobik preparasyonlarda oldukça düzensiz olan sınırlarını seçmek güçtür. Sertoli hücrelerinin ayırıcı histolojik özellikleri çekirdeklerinde saklıdır. Çekirdeğin şekli ve yerleşimi farklılıklar gösterir; ovoid, üçgen veya polimorf şekilli olabilir, yerleşimi; hücrenin bazal yarımında, bazal membrana paralel veya biraz uzağındadır. Büyük belirgin çekirdekçiği merkezde eozinofilik, periferde bazofilik boyanma özelliği gösterir (38).

Elektron mikroskopik çalışmalar Sertoli hücrelerinin sitoplazmasının agranüler endoplazmik retikulumdan zengin olduğunu, bir miktar granüler endoplazmik retikulum da içerdiğini, iyi gelişmiş bir golgi kompleksine sahip olduğunu, çok miktarda küre veya çomak şeklinde mitokondriyon, lipit damlacıkları, veziküller ve glikojen granülleri ihtiva ettiğini ortaya koymuştur. İnsanlarda Sertoli hücre sitoplazmalarında 10-25 µm uzunluğunda, 1 µm çapında, ışık mikroskobuyla da görülebilen ince, fusiform (iğ şeklinde), kristalloid cisimciklerde (inclusion bodies of Charcot-Böttcher, crystalloid of Charcot-Böttcher) rastlanır (25,38,40). Sertoli hücreleri, bazal ve supranukleer alanlarında da bulunmasına rağmen apikal sitoplazmalarında yoğunlaşmış bol miktarda mikrotubullere (tyrosinated α tubulin) sahiptir. Bu mikrotubullerin gelişimini tamamlamış germ hücrelerinin tubul lumenine bırakılmasında rol oynadıkları ileri sürülmektedir (48). Hücreler arası adhezyonu kolaylaştırmak, seminifer epitelin bazal kompartmanından adluminal kompartmana

germ hücrelerinin hareketini sağlamak ve serbestleştirmek işlerinde rol alan actin filamanlarına da sahiptirler. Sertoli ektoplazmik özelleşmelerinde β ve γ veya her iki non muskuler, apikal özelleşmelerinde de muskuler actin izoformları görev yapar (42,49). Hücrenin çekirdeği etrafını kuşatan 7-9 nm' lik fibröz elemanlar diğer organellerle çekirdeği ayırmaya yöneliktir (40). Normal şartlarda mitoz göstermezler (38). Puberteyle beraber, zygotene – pachytene spermatositlerin varlığıyla eş zamanlı olarak Sertoli hücreleri arasında şekillenen tight junction'lar tubulleri bazal ve adluminal kompartmanlara ayırarak kan testis bariyerini oluştururlar (35,40,50). Bariyerin oluşması yönündeki sinyaller; germ hücreleri ile Sertoli hücreleri arasındaki gap junction'lar vasıtası ile Sertoli hücrelerine ulaştırılır (50). Bazal kompartmanda; spermatogonyumlar, proleptoten ve leptoten spermatositler, adluminal kompartmanda ise; daha ileri farklılaşmış spermatositler ve spermatidler yer alır. Kan testis bariyeri kavramı, Setchell ve arkadaşlarının yaptığı fizyolojik çalışmalar sonucunda, seminifer adluminal kompartman ile ekstratubuler sıvı arasındaki elektrolit, karbonhidrat, amino asit, steroid ve proteinlerin farklılığının tesbiti ile ortaya çıkmıştır. Fawcett ve arkadaşlarında interSertoli tight junction'ları tanımlayarak morfolojik korelasyonu kurmuştur (51).

İnterSertoli junction'lar diğer epitellerde görülmeyen tipik özelliklere sahiptir. Bu özellikler; yan yana gelen membranların birleşmesiyle elli kadar veya daha fazla paralel hattın oluşması, tight junction bölgesinde plazma membranına paralel yassılaştırmış endoplazmik retikulum sisternalarının bulunması, plazma membranı ile endoplazmik retikulum sisternaları arasında hegzagonal paketlenmiş actin filamanlarının yer almasıdır.

Bariyer immun sistem tarafından yabancı olarak kabul edilen spermatojenik hücelere özgü tipik moleküllere karşı antikor yapımının engellenmesinde rol oynar (40).

Spermatojenik seri hücrelerinin gelişimlerinde Sertoli hücreleri önemli rollere sahiptirler. Sertoli hücre fonksiyonlarının çoğu seminifer epitelyumun kompartmantalizasyonu ile direkt ilgilidir. Salgıları ve moleküllerin hareketlerini sınırlandırarak, spermatojenik hücrelerin farklılaşmaları ve gelişmeleri için bir mikroçevre oluştururlar. Fonksiyonlarını aşağıdaki gibi sıralayabiliriz.

a- spermatojenik hücelere fiziki desteklik sağlamak,

- b- seminifer epitelden steroidlerin, metabolitlerin ve besinlerin geçişine aracılık yapmak,
- c- ekstra sellüler moleküllerin seminifer epitele hareketlerini tight junction'lar vasıtasıyla sınırlandırmak,
- d- dejenere spermatojenik hücreleri ve farklılaşan spermatidlerin stoplazma artıklarını fagosite etmek,
- e- genital kanal sisteminin proksimal kısmında ve seminifer epitelde testesteron'un artmasını sağlayan androjen bağlayıcı proteinleri salgılamak,
- f- seminifer epitelde spermatojenik hücrelerin hareketlerini ve seminifer tubul lumenine spermatozoonların bırakılmalarını kontrol etmek ,
- g- hipofizden gonadotropinlerin serbestleştirilmesini sağlayan Leydig hücrelerinin steroidojenik fonksiyonlarını, mitozu ve mayozu düzenleyen çeşitli stimulator ve inhibitör maddeleri sekrete etmek..

İmmunohistokimyasal yöntemlerle yapılan yeni çalışmalar Sertoli hücreleri stoplazmalarında FSH da tesbit etmişlerdir (52).

III.3.1.2.2. SPERMATOJENİK HÜCRELER VE SPERMATOGENEZİS

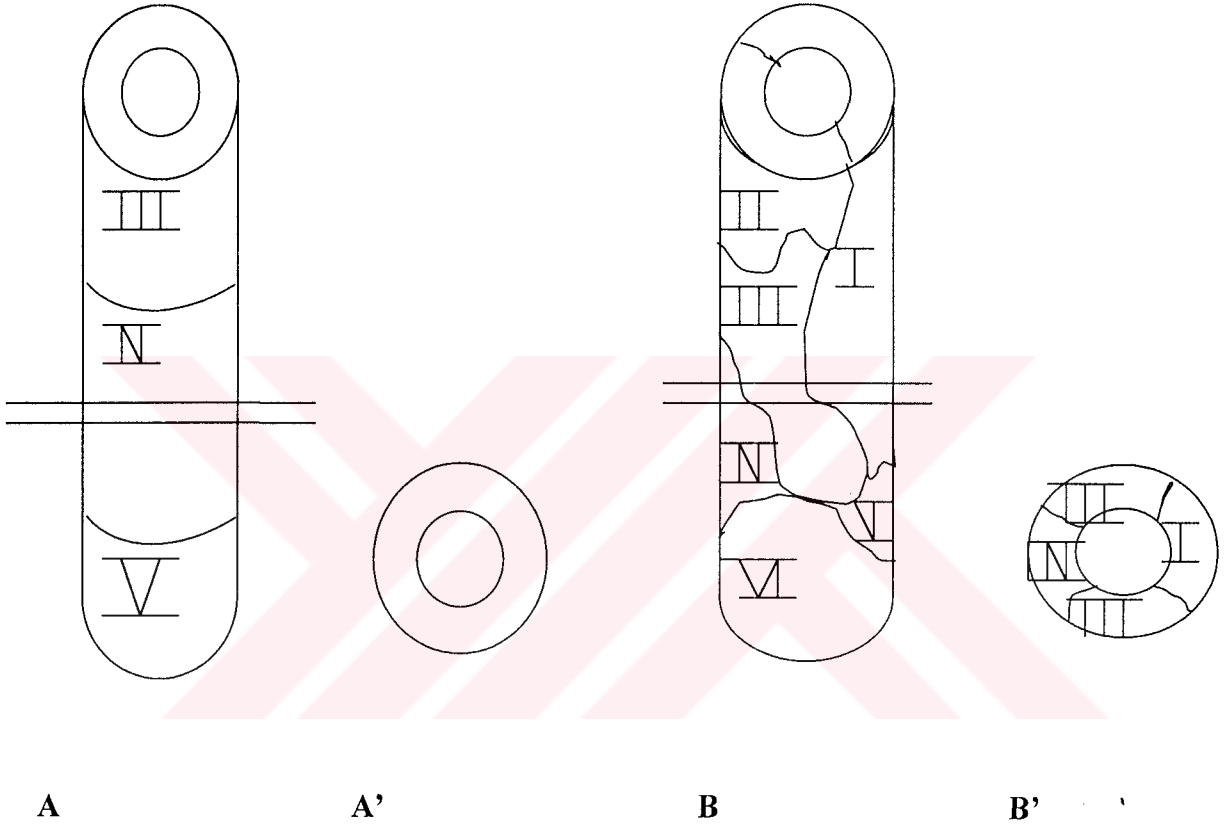
Spermatojenik hücreler; seminifer tubullerde bazal lamina ile lumen arasında yerleşik 4-8 tabaka halinde düzenlenmiş hücre serileridir. Spermatogenezis ise; diploid spermatogonyumların ileri derecede özelleşmiş haploid spermatozoonlara dönüştüğü gelişim sürecidir.

Hücreler gelişimleri boyunca üç ana safhayı geçerler;

- a- spermatogoniyal faz; spermatositogenezis
- b- mayotik faz; mayozis
- c- spermatid fazı; spermiyositogenezis (25).

Puberteyle beraber olgun spermatozoonların üretimine başlanır ve her bir testiste günlük ortalama 50-150 milyon spermatozoon üretilir (40). Olgunlaşma insanlarda 70 ± 4 günlük bir periyotla tamamlanır (25,35,38,40). Yine bu süreçte, siklus insanlarda her seminifer tubulde eş zamanlı olarak gerçekleşmez, bu olay bir dalgalanma biçiminde olur. Bu durum ise; her bölgesinde spermatogenezis'in farklı bir safhasının izlendiği seminifer tubullerin düzensiz görünümüne yol açar. Ratlarda ise siklus eş zamanlı olarak şekillenir. Seminifer epitel siklusu; epitelde belli bir

hücre evresinin ardışık iki görünümü arasında oluşan maturasyon değişiklikleri dizisini ifade eder. Bu evreler; ratta 14, fare ve maymunda 12 (38,40), insanda 6 tanedir (35).



Şema 2. Seminifer epitelyumun organizasyonu; A,A': rat, B,B': insan

Prespermatogenik germ hücrelerinin spermatogonyumlara farklılaşmaları bazal lamina ile temas edip etmemelerine bağlıdır (47).

Spermatogenezle beraber bazal lamina üzerinde yerleşik aralarında az çok morfolojik farklılıklar bulunan üç tip spermatogonyum ayırt edilir;

- Tip A_d spermatogonyum (dark type A spermatogonium),
- Tip A_p spermatogonyum (pale type A spermatogonium),
- Tip B spermatogonyum.

Tip A_d spermatogonyumlar rezerv hücrelerdir, ortalama 14-16 µm büyüklükte, yoğun boyanan bir çekirdek ve sitoplazmaya sahip olup, çekirdeği oval şekillidir. Granüler kromatin ve çekirdek zarına bitişik bir veya iki çekirdekçiğe sahiptirler. Tip A_d ile A_p spermatogonyumlar arasında çekirdek ve stoplazma boyanma farklılığı vardır. Bazı kaynaklar bu iki hücreyi, aynı hücrenin farklı aşamalarındaki görüntüleri olarakta değerlendirmektedirler. Tip B spermatogonyumlar ise; daha küçük (8-10 µm büyüklükte), yuvarlak çekirdekli, çekirdek zarına bitişik kümeler halinde kromatin içeren, tek ve merkezi çekirdekçiği bulunan primer spermatositleri oluşturacak olan hücrelerdir (40,53).

Primer spermatositler serinin en iri hücreleridirler, 18 µm büyüklüğe sahip hücreler belirgin bir çekirdeğe sahiptirler (25). Oluşumları esnasında mayoz uzun sürdüğü için kesitlerde bolca izlenirler (pakiten mayozun en uzun safhasıdır ve insanlarda yaklaşık 16 gün sürer, mayozun toplam süresi 22-24 gün kadardır). Primer spermatositlerden 1. mayotik bölünmeyle oluşan sekonder spermatositler birkaç saatlik bir ömre sahip oldukları için (ortalama 8 saat) kesitlerde çok nadir izlenirler. Bunlar (primer spermatositler), II. mayotik ekvatoryal bölünmeyle yuvarlak veya poligonal şekilli, ortalama 9 µm büyüklüğünde, granüler soluk boyanan kromatin içeren yuvarlak çekirdeğe, iyi gelişmiş junkstanuclear golgi aygıtına, çok sayıda mitokondriyona sahip ve bir çift sentriolu olan spermatidleri oluştururlar (40).

Akrozomun oluşumu, flagellumun gelişmesi, çekirdek şekil ve büyüklüğündeki değişikliklerle kromatinin yoğunlaşması ve artık stoplazmanın atılmasıyla karakterize olaylar dizisiyle beraber (Spermiyositogenezis) spermatidler morfolojik olarak olgun spermatozoonlara dönüşürler. Morfolojik olgunlaşmalarını tamamlayan germ hücreleri seminifer tubul epitelinden lumene serbestleştirilirler bu işleme spermiyasyon denir (54). Bu morfolojik değişiklikler esnasında sadece spermatozoonlara özgü çok sayıda protein sentezlenir. Bu hücreler gerçek anlamda haploiddirler. 60-65 µm uzunluğunda, baş, boyun ve kuyruk kısımlarından oluşan spermatozoonlar, baş kısmında; armut veya kama şeklinde, 4 µm uzunluğunda, 3 µm genişliğinde, 1µm kalınlığında, üçte ikisi akrozomal kep tarafından kuşatılmış bir çekirdeğe sahiptirler (40). Çekirdeğe şeklini aktin filamanları kazandırır. Kalsiyum (Ca⁺⁺) bağlayıcı protein (calmodulin) post akrozomal yerleşimli olup sperm kuyruk motilitesinin düzenlenmesinde rol oynar, kalsiyum rezervuarıdır (55).

Boyun, baş ile orta parçayı birbirine bağlayan kısa bir bölümdür. Proksimal sentriyol ve buradan çıkan longitudinal seyirli kalın fibriller bulunur.

Ortalama 55 µm uzunluğundaki kuyruk; orta parça, esas parça ve son parçadan oluşmuştur. 5-9 µm uzunluğunda ve 1 µm çapındaki orta parça aksonem yapısındadır, tipik flagellum ve mitokondriyon bulunur. Esas parça; 40-45 µm uzunluğunda ve orta parçadan daha incedir, mitokondri kılıfı bulunmaz. Fibröz kılıf, ince bir stoplazma ve plazmalemmadan ibarettir. 5-10 µm uzunluğundaki son parçada fibröz kılıf da kaybolur ve sadece aksonem yapıya hakimdir.

Tüm bu spermatositogenezis ve spermiyositogenezis boyunca seminifer tubuldeki spermatojenik seri hücreleri, Sertoli hücrelerinin sitoplazmik girintileri içinde, gruplar halinde bulunurlar (53). Metamorfozun sinkranizasyonu ve hücrelerin olgunlaşması, seminifer tubullerde germ hücrelerinin sınırlandırılması ve pozisyonlarının sürdürülmesi (spermatojenik dalganın sürdürülmesi), mitoz ve mayozun kontrolünün sağlanması, hücrel materyal ve maddelerin değişimi ve hücreler arasında kısmi bir bariyer oluşturulması gibi fonksiyonlar atfedilen stoplazmik köprülerle de spermatojenik seri hücreleri birbirleri ile bağlantı halindedirler (56).

III.3.2.İNERSTİSYEL DOKU

Testisin seminifer tubulleri arasındaki alan, gevşek bağ dokusu, kan, lenfatik damarlar ve sinirlerle doldurulmuştur (39,40). Ergin insan testisinde toplam testiküler hacmin % 35'ini interstisyel doku, % 12 sini Leydig hücreleri oluşturur. Bağ dokusu çeşitli tipte hücreleri içerir, bunlar; fibroblastlar, makrofajlar, mast hücreleri, farklılaşmamış bağ dokusu hücreleri ve lenfositlerdir. Puberteyle beraber interstisyel dokunun en önemli hücre bileşenleri Leydig hücreleri (interstisyel hücreler) olur (24,39,57,58).

II.3.2.1.LEYDİĞ HÜCRELERİ

Erkeğe farklılaşma testiste inter tubuler alanda yerleşik Leydig hücrelerince salgılanan testesteronun etkisiyle olur. Plasental kökenli gonadotropinlerin kan yoluyla fetal testise ulaşip Leydig hücrelerini uyararak bu hücrelerin testesteron sentezlemeleri, embriyonik genital organların erkeğe farklılaşmasında önemli bir yaptırıma sahiptir.

Leydig hücreleri bağ dokuda, tek tek veya gruplar halinde, sıklıkla üçgen biçimli kümeler halinde ve kan damarları etrafında veya yakınında bulunurlar (41,59,60). Testisin mikrovaskularizasyonu, Leydig hücre grupları ve seminifer tubuller ile de yakından ilişkilidir (61). Leydig hücre kümelerinin birlikteliklerini sürdüren hücreler arası bağlantı mekanizmaları mevcuttur. Bugün bu mekanizmalarda, büyük oranda aktin filamanlarının rol oynadığı ortaya konulmuştur (59).

Asidofilik stoplazmalı Leydig hücrelerinin, iri bir çekirdeği, periferal yerleşimli heterokromatini, bir veya daha fazla belirgin çekirdekçiği bulunur (40,41). İyi gelişmiş endoplazmik retikulum, bol miktarda tubuler kristal mitokondriyon, zengin golgi kompleksi, çok sayıda lipid damlacıkları ve pigment granülleri diğer steroid tip hücrelerinin olduğu gibi Leydig hücrelerinde mikroskopik özelliğidir. İnsan Leydig hücrelerine mahsus olarak sitoplazmalarında 20 µm uzunluğunda ve 3 µm kalınlığında protein kristalleri (Reinke kristalleri) bulunur. Leydig hücrelerinin asli görevleri testesteron salgılamaktır (35,38,40). Histokimyasal çalışmalarla bu hücrelerde kolesterol, ascorbic acid, lipases, esterase, leucyl-aminopeptidase, succinic dehidrogenase, cytochromeoksidase, 3-β-ol dehidrogenase (38), oksitosin (62), inhibine (63), FSH , çok sayıda reglatuar peptidler, activine, substance P gibi maddelerin de varlığı ortaya konulmuştur (52).

III.4.SPERMATOGENEZİN HORMONAL DÜZENLENMESİ

Vücuttaki testesteronun hemen hemen tamamı testis tarafından yapılır, ancak % 5 den az bir miktar kadar adrenal bezler tarafından üretilir. Tüm Leydig hücreleri günde ortalama 7 mg testesteron üretebilir. Leydig hücrelerinden ayrılan testesteron, kan veya lenfatik damarlara veyahutta peritubuler dokuyu geçerek seminifer tubullere ulaşır. Lokal olarak testiste, seminiferöz epitelde spermatojenik hücrelerin

çoğalması ve farklılanması için testesteron seviyesinin yüksek olması gereklidir (kandaki seviyesinin yaklaşık olarak 200 katı). Düşük periferik testesteron seviyesinin ise; merkezi sinir sisteminin, genital organların ve kanal sistemlerinin farklılanmasında, sekonder seks karakterlerinin gelişmesinde, eklemi bezlerinin ve dış genitalerin gelişmesinde, iskelet gelişimi, kas gelişimi, deri altı yağ dokusu dağılımı ve böbrek fonksiyonu gibi anabolik ve genel metabolik olaylarda, libido gibi tavır ve davranışlarda etkisi söz konusudur.

Testisin steroidojenik ve spermatojenik aktiviteleri; hypothalamus, adenohipofiz ve gonad hücreleri – Sertoli, Leydig hücreleri ve spermatojenik hücreler - tarafından düzenlenir. Bu aktivitelere adeno hipofiz şu hormonlarla iştirak eder; luteinizan hormon (LH); erkekte, interstisyel hücre stimulan hormon (ICSH), follikül stimulan hormon (FSH) ve prolaktin (LTH).

Adenohipofizden LH'nın serbestleşmesiyle Leydig hücrelerinden artan miktarda androjenik steroidler, testesteron üretimi başlar. Prolaktin kendi başına çok az etkilidir fakat LH ile birlikte Leydig hücrelerinin steroidojenik aktivitesinde artışa neden olur (Leydig hücrelerinin plazma membranlarında prolaktin reseptörleri vardır. Prolaktinin diğer reproduktif dokularda androjen reseptörlerinin sayısında artışa neden olmak gibi bir fonksiyonu olabilir).

FSH ve testesteron seminifer epitelde sperm üretimini uyarır. Sertoli hücrelerinin FSH ve androjenler için primer hedef oldukları gösterilmiştir, bundan dolayı da hücresel mekanizmaları henüz tam olarak aydınlatılamamış olmakla beraber spermatogenezde Sertoli hücrelerinin esas düzenleyici olduğu varsayılmaktadır. Bazı deneysel çalışmalar androjenlerin direkt spermatojenik hücrelere bağlanabileceğini de göstermiştir. Adenohipofizden LH salınımı basit negatif feed-back sistemi ile serum testesteron seviyesi tarafından düzenlenir. Bu düzen ya adenohipofize direkt inhibitör etkiyerek veya hypothalamus vasıtasıyla gonadotropin releasing sekresyonun durdurulmasıyla oluşturulur. Düşük konsantrasyonlarda testesteron bulunduğunda; hypothalamustan LH spesifik gonadotropin releasing faktör ve adenohipofizden LH salgılanır (40).

Sertoli hücreleri tarafından erkek üreme fonksiyonlarını düzenleyici üç madde salgılanır:

a- androjen baęlayıcı protein (ABP=androgen binding protein); Sertoli hücrelerinden salgılanan bir proteindir, testesteronu baęlayarak seminifer tubuller ve genital kanal sisteminin başlangıç bölümlerinde yüksek androjen konsantrasyonu ile lokal bir çevre oluşturur.

b- inhibin; FSH seviyesinin düzenlenmesinde ve spermatogenezise giren hücrelerin sayısının belirlenmesinde rol alan bir moleküldür.

c- ratlarda yapılan çalışmalarda Sertoli hücrelerinde, Leydig hücreleri ile Sertoli hücreleri arasında siklik Leydig hücre aktivitesini düzenleyen, LH releasing faktöre benzer bir maddenin üretildięide gösterilmiştir (40).



IV.MATERYAL VE METOD

IV.1.DENEKLER

Deney materyeli ve araştırma düzeneği için İnönü Üniversitesi Deney Hayvanları Yetiştirme ve Deneysel Araştırma Merkezinden temin edilen 180-240 gr ağırlığında, yetişkin, sağlıklı, 53 adet, erkek Wistar albino rat kullanıldı. Deney süresince sıvı diyet kontrol gruplarında hayvan kaybı olmazken alkolik gruplarda, 2 adet hayvan öldü. Ölen hayvanlar hiçbir gruba dahil edilmediler. Rastgele seçilen deneklerden aşağıdaki gruplar oluşturuldu.

- I. 60 gün süreyle alkollü sıvı diyet alan deney grubu (n = 10)
- II. 120 gün süreyle alkollü sıvı diyet alan deney grubu (n = 10)
- III. 180 gün süreyle alkollü sıvı diyet alan deney grubu (n= 10)
- IV. 60 gün süreyle alkolsüz sıvı diyet alan deney grubu (n = 7)
- V. 120 gün süreyle alkolsüz sıvı diyet alan deney grubu (n= 7)
- VI. 180 gün süreyle alkolsüz sıvı diyet alan deney grubu (n= 7)

Aynı gruptaki denekler süreleri dolduğunda servikal dislokasyonla sakrifiye edilerek morfolojik, ışık ve elektron mikroskopik yöntemlerle araştırılmak üzere ayrı ayrı işlemlere tabi tutuldular.

IV.2.DENEKLERİN ORTAMI

Deneklerin her biri şeffaf kafeslerde birbirlerini görebilecekleri şekilde, 22 ± 2 °C de, % 50 ± 10 nispi nem oranlı odada 12 saat (07-19) ışıktan faydalanabilecekleri bir şekilde yerleştirildiler. Deneklerin stres faktörünü ortadan kaldırmaya ve ortama adaptasyonlarının sağlanmasına yönelik olarak, deneye başlanılmadan önce, denekler bir hafta süreyle standart rat yemi ve su ile beslendiler. Deney süresince sessiz bir ortam temin edilmeye özen gösterildi. Deneklerin tüm deney süresince günlük tartımları yapılarak kaydedildi.

IV.3.DİYETİN HAZIRLANIŞI VE VERİLMESİ

Alkol çalışmalarında verilerin çok değişken olması ve güvenilir olmaması araştırmacıları deneysel modeller oluşturmaya sevk etmiştir. Bu tür çalışmalarda kullanılmak üzere bir çok model oluşturulmuş olmasına rağmen yaygın olarak kullanılan dört model bulunmaktadır. Bunlar;

- 1- deneklere içme suyu olarak alkolölü solüsyonların verilmesi,
- 2- deneklere alkol buharının inhalasyonu,
- 3- deneklere intragastrik intubasyonla alkol uygulanması ve
- 4- deneklerin, içerisinde alkol de bulunan sadece sıvı diyetlerle beslenmeye tabi tutulmalarıdır (64).

Yukarıda sayılan her bir metodun kendine göre avantajlarının ve dezavantajlarının bulunmasına ve bunların halen tartışılmakta olmasına rağmen çalışmamızda dördüncü model uygulanıldı. Bu modele uygun olarak geliştirilmiş, karbonhidrat, yağ, protein, vitamin ve minerallerin karışımını ihtiva eden kullanılabilir değişik bazı sıvı diyet formülleri bulunmaktadır.

Çalışmamızda Uzbay ve ark.(65) tarafından geliştirilen, tatlandırılmış ve vitamin A ile desteklenmiş inek sütünden hazırlanan modifiye bir sıvı diyet kullanıldı; 925 ml süt, 5000 I.U. vitamin A ve 17 gr sukroz. Diyetin toplam kalorisi; 1000,7 k.cal/lit¹ idi. Deney gruplarına verilen alkollü diyetlerde alkolden elde edilen kalori (% 95,6 etil alkol, Tekel), kontrol gruplarında sukroz ile karşılandı.

Vitamin A ve sukroz destekli sıvı diyet hergün taze olarak hazırlanıp aynı saatde (sabah saat 11⁰⁰) deneklere verildi. Diyete alışmaları için deney öncesinde 1 hafta süreyle alkolsüz diyete tabi tutulan hayvanlara, alkol gruplarında alkol oranına ilk üç gün süreyle % 2,4 ile başlanıp, sonraki üç gün bu oran % 4,8'e çıkarıldı. Bu sürenin sonunda da % 7,2 'ye yükseltile alkol oranı sabitlenerek deney sonuna kadar devam edildi ve diyete % 7,2 alkol katılmaya başlanılan gün başlangıç olarak kabul edildi. Bu diyetle alkol grupları denekler enerjilerinin % 42,25' ini etanoldan sağlıyorlardı. Hazırlanan diyetten deneklerin her birine, dereceli kaplarla 100 ml sıvı diyet ölçülerek, bilyalı başlıkları bulunan cam kaplarda ad libitum olarak verildi. Bilyalı başlıklar diyetin istenilen zamanda, istenildiği kadar tüketilmesini (ad libitum) ve alkolün buharlaşmamasını da sağlıyordu. Ertesi gün artan diyet ölçülerek tüketilen diyet ve alkolün (gr/kg cinsinden) miktarı kayda alındı.

IV.4.KAN ALKOL SEVİYESİ

Alkol seviyesini tayin etmek amacıyla deneklerden alınan kan örneklerinin serumları çıkarılarak bu serumlardan $NAD^+/NADH$ enzim spektrofotometrik yöntemle (Pincus and Abraham 1991) kan alkol oranları tesbit edildi (66).

IV.5.İŞIK MİKROSKOPİK TAKİP

Genital sistem incelemeleri için özel metodların bulunmamasına rağmen bu amaca yönelik olarak birçok histolojik teknikten faydalanılmaktadır. Birçok araştırmacı rat, guinea-pig gibi deney hayvanları testislerinin bütün olarak immersiyon yöntemi ile tesbitini tavsiye etmiş ve bunun, dokuda fireyi azalttığını da ileri sürmüşlerdir. Çalışmamızda sakrifiye edilen hayvanlardan usulüne uygun olarak çıkartılan testisler, tesbit sıvılarına bütün olarak alındı. Testis dokusu için rutinde kullanılması önerilen yaygın tespitler; Bouin's, Susa, Helly, Maksimov ve Carnoy solusyonlarıdır. Çalışmada testis dokuları Bouin's, Helly, Formol, Formol Saline gibi farklı tesbit solusyonlarıyla tesbit edildi (67).

Prosedüre uygun olarak Bouin's tespitli dokuların haricinde, yıkama işlemine tabi tutulan dokular dehidratasyon ve parlatma aşamalarından sonra uygun kodlamaları yapılarak parafin bloklara gömüldü. Mikrotomla 5-7 μm kalınlığında kesitler alınan dokulara – deparafinizasyon ve rehidrasyon aşamalarından sonra - mikroskopta görünür hale getirmek için aşağıdaki boyama metodları uygulandı.

- I. Rutin tetkikler için, Hematoksilene & Eosin boyaması (67)
- II. Bazal membran ve glikoproteinler için, PAS (Periyodik acid- Schiff reagent) boyaması (67)
- III. Retiküler iplikler için, Gomori'nin retikulum boyaması (68)
- IV. Bağ doku hücre bileşenlerinden mast hücreleri için Toluidine blue boyaması (69)

Boyanan preparatlar geniş sahalı araştırma mikroskopunda (Olympus BH 2) incelenerek değerlendirildi.

IV.6.ELEKTRON MİKROSKOPİK TAKİP

Bugün biyolojik ve tıp bilimlerinin pek çok dallarında yaygın bir kullanım alanına sahip olan elektron mikroskopi çalışmamıza dahil edilerek, ışık mikroskopik bulguları desteklemek ve daha ayrıntılı verilere ulaşabilmek amaçlandı. Ancak elektron mikroskopunun kendisi ve diğer tamamlayıcı cihazlarının (ultramikrotom, bıçak yapıcı, agridizör) maliyetinin oldukça büyük rakamlara ulaşmasından dolayı, laboratuvarımızda bloklayarak hazır hale getirdiğimiz dokularımız, ülkemizde halen mevcut belirli merkezlerden olan İstanbul Üniversitesi Çapa Tıp Fakültesi ve Avcılar Veteriner Fakültesi Histoloji-Embriyoloji Anabilim Dallarında kesit ve boyama işlemlerinden sonra JEOL 100 C marka elektron mikroskopi ile incelendi.

Işık mikroskopik metodlarda sıklıkla kullanılan fiksatiflerin temel prensipleri aynı olmakla beraber çok azı elektron mikroskopi için uygundur. Bugün tek fiksatif kullanmak yerine elektron mikroskopide ikili fiksatif sistemi tercih edilmektedir. İkili fiksasyon, dokuları tekli fiksasyona oranla daha geniş kapsamlı tespit ettiğinden oldukça önem kazanmıştır. İlk fiksatif olarak sodyum-fosfat tamponlu % 2,5 luk gluteraldehit , ikinci fiksatif olarak ozmik asit solusyonları kullanıldı.

IV. 6.1. Prefiksasyon;

Sodyum fosfat tamponu ile hazırlanmış %2,5'luk gluteraldehit ile 0-4 °C de 1-4 saat süre ile yapıldı.

Sodyum Fosfat Tamponu; Solusyonlar : **A.Sodyum fosfat mono bazik**

(NaH₂PO₄H₂O): 3,21 gr

Distile su 1000 ml

B.Sodyum fosfat di bazik

(Na₂HPO₄.12H₂O): 7,164 gr

Distile su 1000 ml

A'dan; 80 ml B'den 20 ml. Alınarak elde edilen 100 ml lik karışımdan 8 ml atılıp yerine 8 ml gluteraldehit konuldu. Böylece %2,5'luk fosfat tamponlu gluteraldehit hazırlanmış oldu.

İlk fiksasyondan sonra post fiksasyon'a hazırlık olarak aldehitlerin giderilmesi için yine tampon çözeltiyle 0-4 °C de 3-4 defa 5 dakika süreyle yıkama işlemini takiben dokular, post fiksasyon işlemine tabi tutuldular.

IV.6.2. Postfiksasyon ;

Osmium tetraoksit (OsO₄) sadece fiksatif olarak değil aynı zamanda elektron boyaması olarak da etki yapmaktadır. Bu işlemin amaçlarından biri de iyi bir kontrast sağlamaktır. Osmium tetraoksit daha çok lipidleri tespit eder. Genellikle tampon içerisinde hazırlanmış %1-2'lik konsantrasyonları tercih edilir. Çalışmamızda fiksasyon +4 °C de 1-2 saat süreyle yapıldı.

100 mg osmium tetraoksit ampülü 5cc distile su içerisine kırıldı ve erimesi beklendi. Bu karışım tespit işleminden 1 gün önce yapıldı ve ışık görmemesi için koyu renkli bir şişede muhafaza edildi.

Tespit solusyonu için; 1 Kısım A+B ve 1 kısım osmium tetraoksit karıştırıldı. Dehidrasyon işlemlerine başlanılmadan önce yine tampon solusyonuyla 3-4 defa 5'er dakika süreyle yıkandı.

IV.6.3. Dehidrasyon;

Dehidrasyon işleminde amaç dokudaki serbest suyu tamamen uzaklaştırmak ve yerine gömme materyali ile yer değiştirebilen bir solusyonun nüfuz etmesini sağlamaktır. Etanol ile dehidrasyon yapılırsa son basamakta propilen oksit kullanılmalıdır.

% 50	alkol	15 dakika
% 60	alkol	15 dakika
% 70	alkol	15 dakika
% 80	alkol	15 dakika
% 90	alkol	15 dakika
% 96	alkol	15 dakika

% 96 alkol	15 dakika
Absolu alkol	30 dakika
Absolu alkol	30 dakika
Propilen oksit	10 dakika

IV.6.4.İnfiltrasyon;

Dehidre olmuş doku parçalarının uygun gömme materyalleri ile gömülmesinden önce gömme materyalinin tam ve üniform bir şekilde dokuya infiltre edilmesi, iyi bir kesit alabilmek için şarttır. İnfiltrasyon işlemi son aşamasının dışında oda ısısında yapılmalı ve aşağıdaki karışımlar birkaç saat önceden hazırlanıp dinlendirilmeye bırakılmalıdır.

1 kısım araldit + 1 kısım DDSA

1 kısım araldit + 1 kısım DDSA karışımı içerisinde, rötatorda tutulduktan sonra	24 saat
Gömme materyalinde	2 saat ve
40 °C etüvde	2 saat

İnfiltrasyon işlemi gerçekleştirildi.

IV.6.5.Gömme;

Rutin histolojik metodlarda kullanılan parafin bloklardan ince kesit almak olanaksızdır. Elektron mikroskopide 500 °A kalınlıkta, oldukça ince kesitler alabilmek için çok yumuşak olan parafin ve benzeri gömme materyallerinin yerine daha sert olan gömme maddelerini kullanmak gerekir. Günümüzde yaygın olan bu maddelerden bazıları şunlardır; Araldit, Epon ve Vestopal.

Çalışmamızda gömme materyali olarak aşağıdaki karışım hazırlandı;

<i>Araldit</i>	30 ml
<i>DDSA (Dodecenly succinic anhidride)</i>	30 ml
<i>DMBA (Di methil benzil amine)</i>	1,5 ml
<i>Di buthil phitalat</i>	1,5 ml

İnce bir pens yardımıyla doku parçaları kapsülün dip kısmına yerleştirildi (kapsüllerden en yaygın olarak kullanılanlar, polietilen olanlardır). İçerisine doku parçası yerleştirilen kapsüller gömme solusyonu ile dolduruldu ve etiketlendi. Daha sonra kapsüller

40 °C etüvde 24 saat

60 °C etüvde 48 saat inkubasyona bırakıldılar.

Sürenin sonunda etüv kapatılarak kendi halinde soğumaya terkedildi.

Bloklama işlemi tamamlanan dokulardan alınan yarı ince kesitler Toluidine blue ile boyanıp ışık mikroskopta incelendikten sonra, ince kesitler alındı ve bunlar bakır gridler üzerine yerleştirildi. Kurşun sitrat ve uranil asetat ile boyanan kesitler elektron mikroskopta incelenerek değerlendirildi (70,71).

IV.7. İSTATİSTİK

Deney süresince kaydedilen veriler non parametrik testlerden Mann Whitney U testine göre değerlendirildi (72).

V. BULGULAR

Deney sonunda deneklerden elde edilen numunelerin farklı tesbit solusyonlarıyla tesbiti daha sonraki aşamalarda sorun yaratmadı. Farklı tesbitler uygulanmış testis dokuları boyama aşamasında benzer boyanma özellikleri gösterdiler.

Tüm çalışma süresince kayıt altına aldığımız verilerden bazı değişkenler aşağıdaki tabloda mukayese edildi (tablo 1).

Gruplar	Ağırlık Kazanımı (gr)	Toplam Testis Ağırlığı (gr)	Seminifer Tubul Çapları (µm)	Testisin vücut ağırlığına oranı	
2 aylık	<i>Alkol</i>	0.8 ± 8.1*	2.87 ± 0.16*	91.64 ± 4.05	91.63 ± 4.30
	<i>Sıvı diyet</i>	85.3 ± 18.3	3.09 ± 0.14	103.09 ± 1.22	96.29 ± 3.15
4 aylık	<i>Alkol</i>	28.5 ± 8.3	1.77 ± 0.10*	75.93 ± 1.84*	157.62 ± 13.25*
	<i>Sıvı diyet</i>	39.0 ± 8.1	2.86 ± 0.14	111.91 ± 2.28	103.22 ± 1.89
6 aylık	<i>Alkol</i>	13.5 ± 8.9*	2.46 ± 0.17*	79.45 ± 1.40*	121.44 ± 10.05
	<i>Sıvı diyet</i>	61.3 ± 5.0	3.12 ± 0.36	92.82 ± 1.29	105.96 ± 1.59

* P < 0,05

Tablo 1. 2, 4 ve 6 aylık alkol ve sıvı diyet uygulanangruplarda ağırlık kazanımı, toplam testis ağırlığı, seminifer tubul çapları ve testisin vücut ağırlığına oranı

Deneye başlangıç tarihleri baz alındığında; İki aylık gruplarda alkolik ve sıvı diyet kontrol deneklerinin ağırlık kazanımları arasında ve toplam testis ağırlıklarında anlamlı farklılıklar bulunurken tubul çapları ve testislerin vücut ağırlığına oranında belirgin anlamlı bir farklılık bulunamadı.

Dört aylık gruplarda alkol ve sıvı diyet kontrol deneklerinin ağırlık kazanımları birbirlerine benzerlik gösteriyordu. Fakat testis ağırlıkları arasında anlamlı fark vardı. İki aylık deneklere yansımayan tübül çaplarındaki ve testislerin vücut ağırlığına oranındaki fark dört aylık gruplarda alkol ve sıvı diyet kontrolleri arasında anlamlı bulundu.

Altı aylık alkol ve sıvı diyet grupları arasında yaptığımız aynı mukayeselerde ise, deneklerin ağırlık kazanımları, testislerin ağırlıkları ve seminifer tübüllerin

çapları arasında anlamlı farklılık vardı. Testislerin vücut ağırlıklarına oranında ise, altı aylık sıvı diyet grubu deneklerinde - muhtemelen aşırı ağırlık kazanımlarından - testislerin vücut ağırlığına oranında beklenen fark bulunamadı.

Yukarıda gözlenen ve anlamlı bulunan farklılıklar açısından deney gruplarının kendi aralarındaki karşılaştırılmalarında; alkol gruplarının tubul çaplarında ve testislerin toplam ağırlıklarında fark bulundu. Farklılıkların hangi ay gruplarından kaynaklandığını ayırt edebilmek amacıyla yaptığımız ikili karşılaştırmalarda ise; 2 - 4 ay ve 2 - 6 ay alkolik gruplar arasında tubul çapları bakımından fark olmasına rağmen 4 - 6 ay alkolik grupları arasında bu fark gözlenmedi.


V.1. Işık Mikroskopik Bulgular

Işık mikroskopik muayenelerde amaca yönelik olarak farklı boyamalar uygulandığından dolayı bunlar ayrı ayrı değerlendirmelere tabi tutuldu.


V.1.1. Hematoksilen & Eozin Boyaması

Dokuların genel muayenelerinde ; kontrol gruplarında bir kapsülle kuşatılı olan testis dokusunun parankimasını seminifer tubuller ve interstisyel alanda Leydig hücreleri oluşturuyordu. Şekil 1

Şekil 1. Kontrol seminifer tubul, H&E \times 330, m;miyoid hücre, sd;spermatogonyum, ps;primer spermatozoid, s;Sertoli hücresi



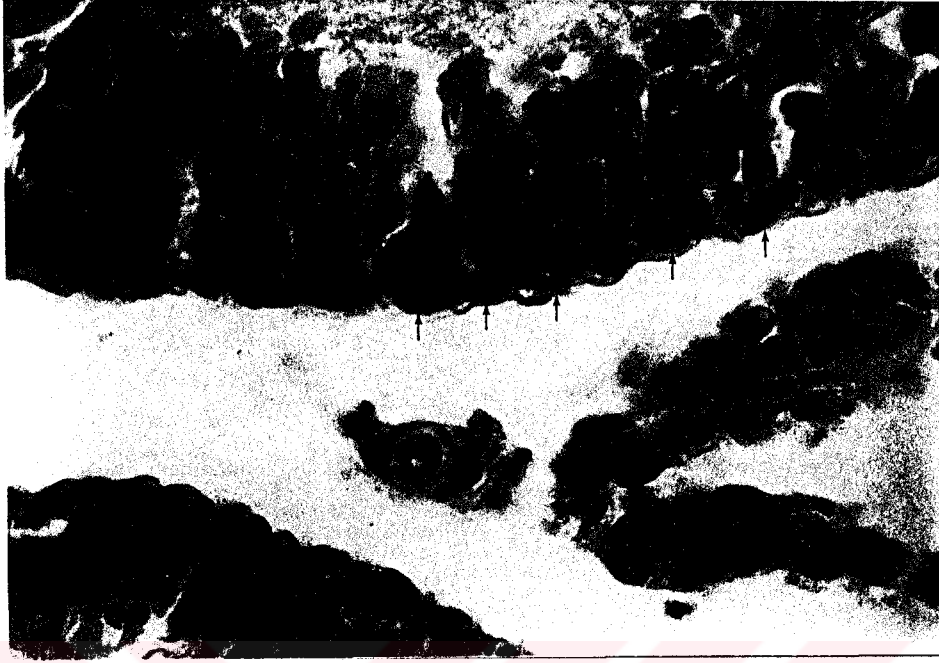
Seminifer tubullerde bazal lamina üzerine oturmuş Sertoli hücreleri ve spermatogenetik seri hücreleri ayırt ediliyorlardı. Sertoli hücreleri düzensiz olduğundan dolayı seçilemeyen hücre sınırlarının yanısıra, histolojik olarak kromatinden fakir çekirdekleri ve belirgin çekirdekçikleriyle kendilerini belli ediyorlardı. Bazal lamina ile lumen arasında 4-8 katlı hücre serilerinden oluşan spermatogenetik hücrelerden ise sadece spermatogonyumlar bazal lamina üzerine oturmuştu. Primer spermatositler seride hacim olarak en büyük hücrelerdi. Haploid olan sekonder spermatositlere, kısa sürede ikinci Mayotik bölünmeye uğradıklarından dolayı kesitlerde rastlanmadı. Lumene doğru gelişimlerinin değişik aşamalarında spermatidler izleniyordu. Seminifer tubulleri saran fibröz tunica propriyada miyoid hücrelerde belirgindi (şekil 1).



Şekil 2. İnterstisyel alanda Leydig hücreleri (ok); H&E × 330

İntertubuler alanda ise (şekil 2) eozinofilik stoplazmaları ve periferik yerleşimli nukleuslarındaki belirgin nukleoluslarıyla karakteristik olarak Leydig hücreleri kolayca ayırt ediliyorlardı. Bizim ölçmediğimiz alkole bağlı gelişen biyokimyasal değişikliklerin daha erken başlamasına rağmen, testiste doku seviyesinde değişiklikleri ilk altmış günlük deneklerimizde izlemedik. Deney ve kontrol grupları birbirleri ile benzer bir histoloji gösteriyorlardı. Fakat ilerleyen

zamanla beraber kendini belli etmeye başlayan dokudaki deęişiklikler ařaęıdaki gibiydi (řekil 3) ;



řekil 3. 4 ay alkol grubunda Sertoli hcre sıklıęı, H&E \times 132

Seminifer tbllerin duvarında bulunan hcrelerden Sertoli hcreleri; 120 gnlk alkolik deney grupları kesitlerinde daha sık grnyordu.

řekil 4. 4 aylık alkolik grupta tubulde hcre dkntleri, H&E \times 132




Bazı seminifer tubul kesitlerinde (şekil 4) spermatogenetik seri hücrelerinde kayıplar ve tubul lumenlerinde olgunlaşmalarını tamamlamamış spermatidler izleniyordu. Bazı Leydig hücrelerinde rutin Hematoksilen & Eozin boyamasıyla yer yer vakuoller bulunuyordu (şekil 5).



Şekil 5. 4 aylık alkolik grupta vakuollü Leydig hücreleri (L), ok; vakuol H&E \times 330

İlerleyen zamanla beraber testis dokusunda izlenen bu değişikliklerin daha da şiddetlenerek seminifer tubullerde yer yer dejenerasyonlara dönüştüğü gözlemlendi.


Şekil 6. 6 aylık alkolik grupta izlenen dejenere tubuller (ok), H&E \times 33



180 günlük alkolik deney grubumuzun testis doku kesitlerinde gözlediğimiz dejenere tübüller dikkat çekici nitelikteydi, şekil 6.

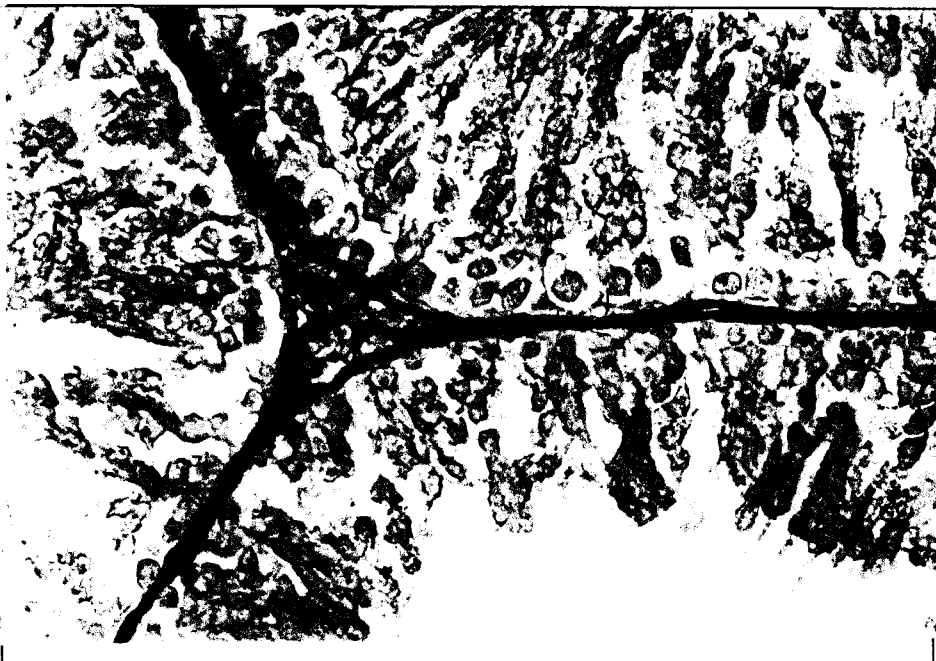V.I.2. Gomorinin Retikülin Boyaması

Gösterilmeleri, karbonhidrat matrikste reaktif grupların bulunması esasına dayanan retiküler iplikleri açığa çıkarmak için uyguladığımız bu özel boyama metodu ile boyalı preparatlarda; retiküler iplikler; siyah, ince ve yer yer dallanmış izlenimi veren yapılar olarak görünüyordular.




Şekil 7. 2 ay kontrol grubu retikülin iplikleri (ok), Gomori ret. $\times 132$

Şekil 8. 2 ay alkol grubu retikülin iplikleri (ok), Gomori ret. $\times 132$




İki aylık alkol ve sıvı diyet gruplarında (şekil 7-8) mukayese edilebilecek belirgin bir farklılık yoktu veya yok denecek kadar az bulunuyordu. Gerek seminifer tubullerin etrafını kuşatan lamina propriyadaki ve gerekse interstisyel alandaki retikulum ipliklerinin oranı ve dağılımı benzerlik gösteriyordu.

Dört aylık gruplarda; alkol deney grubunun denekleri ile sıvı diyet kontrol grubu deneklerinin karşılaştırılmalarında belirgin bir fark izlendi (şekil 9-10).



Şekil 9. 4 ay kontrol grubu retikülün iplikleri (ok), Gomori ret. x 132

Şekil 10. 4 ay alkol grubu retikülün iplikleri (ok), Gomori ret. x 132



Alkol diyetli deneklerin seminifer tubulleri etrafındaki lamina propriyada bağ doku retiküler ipliklerinin miktarında ve buna paralel olarak, lamina propriyada kalınlaşma izlendi. Benzer olarak interstisyel alanda da bu artış gözlemlendi.



Şekil 11. 6 ay alkol grubu retikülün iplikleri (ok), Gomori ret. $\times 66$

Altı aylık gruplarda ise (şekil 11); dört ay süreli grupların bulgularına benzer bulgular edinildi. Tubullerin duvarındaki lamina propriyada ve interstisyel alanlardaki retiküler iplik artışı sıvı diyet kontrollere nazaran belirgindi. Fakat altı aylık alkolik gruplardaki bu retiküler iplik artışının dört aylık alkolik gruplarındaki artıştan çok daha fazla olduğunu söyleyemeyiz.

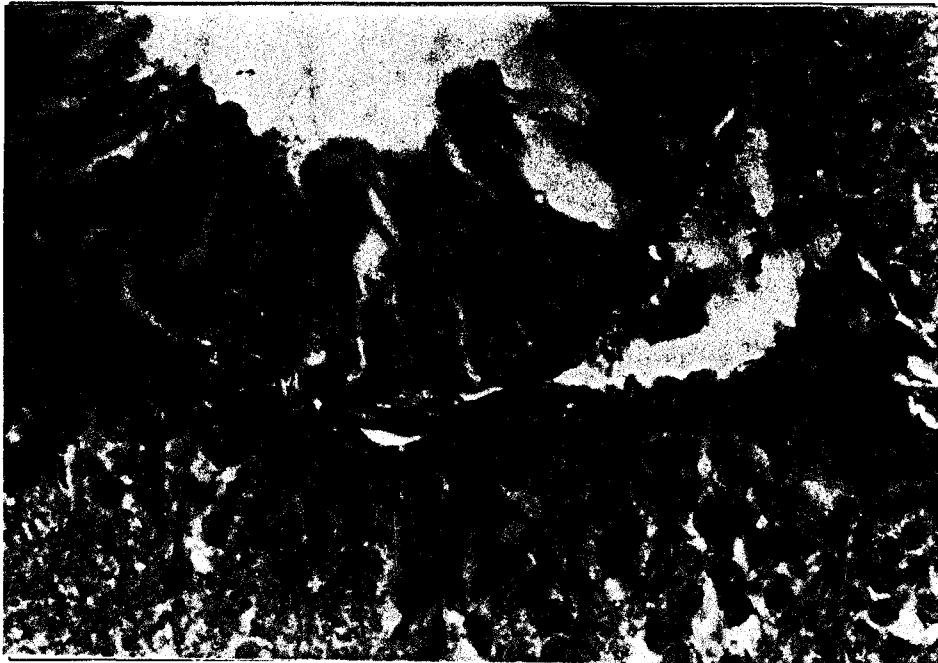V.I.3. PAS Boyaması

Oksidan bir ajan olan periyodik asitin, 1,2 glikol gruplarını içeren polisakkaritlerin karbon zincirlerini kırarak, kırılan uçları aldehitlere okside eden ve bunları schiff reagent ile açığa çıkaran bir esasa dayanan PAS boyama tekniği ile boyalı dokularda yaptığımız incelemelerde; seminifer tubuller etrafındaki lamina propriyada iki aylık alkol ve kontrol gruplarında bariz gözlenen bir değişiklik bulunmamasına rağmen dört ve altı aylık alkolik gruplarda daha kuvvetli PAS (++) boyanma ve boyalı yapılarda artış izlendi (şekil 12-13).

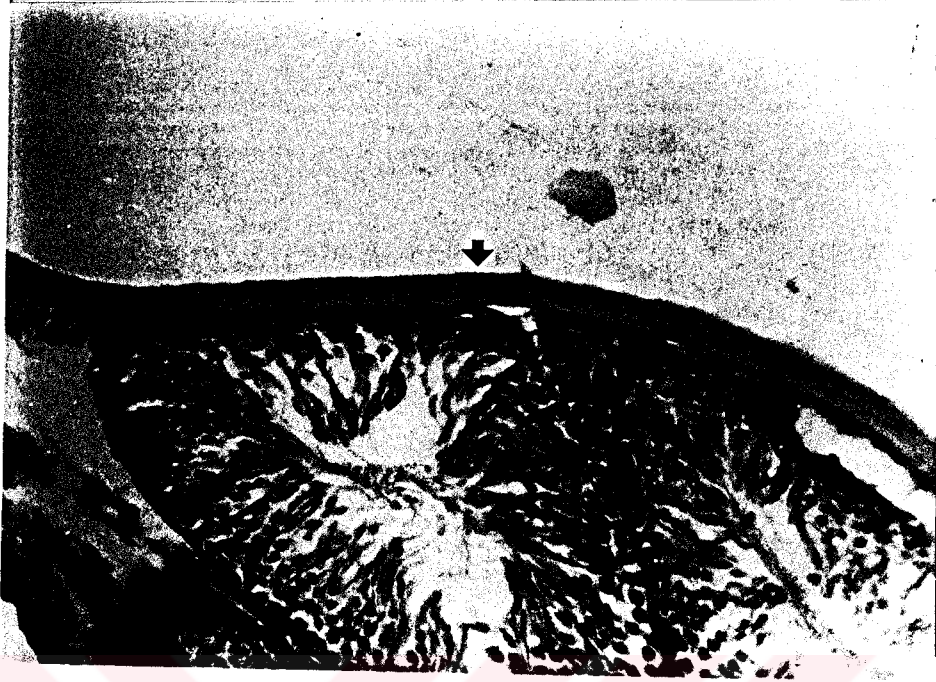


Şekil 12. Kontrol grubu lamina propriyası (ok), PAS × 132

Şekil 13. 4 ay alkol grubu lamina propriyası (ok), PAS × 132



Yukarıdaki mevcut farklılıkların yanısıra deneklerin testisi saran kapsül kalınlıklarında da farklılık izlendi (şekil 14-15).



Şekil 14. Kontrol grubu, testiküler kapsül (ok), PAS \times 66




Şekil 15. 4 ay alkol grubu, testiküler kapsül (ok), PAS \times 66

Alkol grubu deneklerin kapsüllerinde kontrollere nazaran belirgin bir kalınlaşma dikkat çekiciydi.


V.I.4. Toluidine Blue Boyaması

Labrosit de denilen mast hücreleri, organ ve dokulardaki dağılımı farklı türler arasında değişiklikler göstermekle beraber genelde tüm organların bağ dokularında bulunmaktadır. Mast hücrelerinin populasyonları bakımından değerlendirilmeleri amacıyla % 0,5'lik Toluidine blue boyama metodu ile boyalı preparatlarda (şekil 16); Mast hücreleri, metakromatik özelliklerinden dolayı koyu mavi-mor renkli boyanan granülleri ile açık mavi zeminde diğer hücrelerden kolayca ayırt ediliyorlardı. Yoğun granülleri tarafından maskelendiği için hücrelerin nükleus sınırları pek seçilemiyordu.




Şekil 16. Mast hücresi (ok), Toluidine blue \times 330

Alkol ve kontrol gruplarının her ikisinde de kapsül içerisinde tunika vaskulözada yerleşik olan mast hücreleri daha yassı, hemen hemen füsiform bir şekilde tekli hücreler olarak izleniyorlardı (şekil 17).

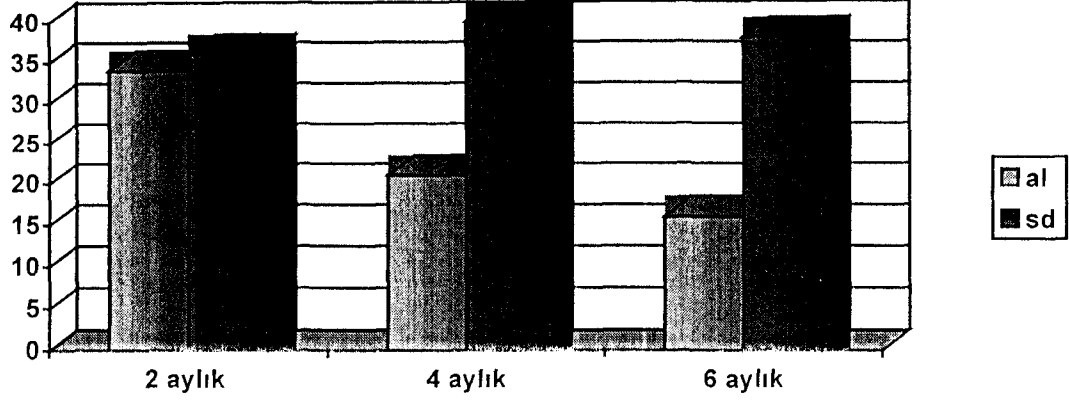


Şekil 17. Testiküler kapsülde mast hücresi (ok), Toluidine blue $\times 132$



Şekil 18. İnterstisyel alanda mast hücreleri (ok), Toluidine blue $\times 132$

Buna karşılık, kapsül altında interstisyel alandaki mast hücreleri (şekil 18); daha yuvarlak, oval bir şekil gösteriyorlardı ve damar etraflarında gruplar oluşturma eğilimindeydiler .




Grafik 1. Alkol ve sıvı diyet gruplarının mast hücre popülasyonları farkı

Deney ve kontrol grupları deneklerin testis dokularında tüm kesit alanlarında yaptığımız sayım ile mast hücreleri popülasyonları bakımından karşılaştırıldıklarında ise (grafik 1); kontrollerle mukayese edildiğinde alkolik gruptaki ratların testis dokularında dikkat çekici olan bulgu, mast hücre popülasyonlarının alkole maruz kalma süresi uzadıkça azalmasıydı. Kontrol grupları kendi aralarında benzer sayıda hücre popülasyonlarına sahiptiler.

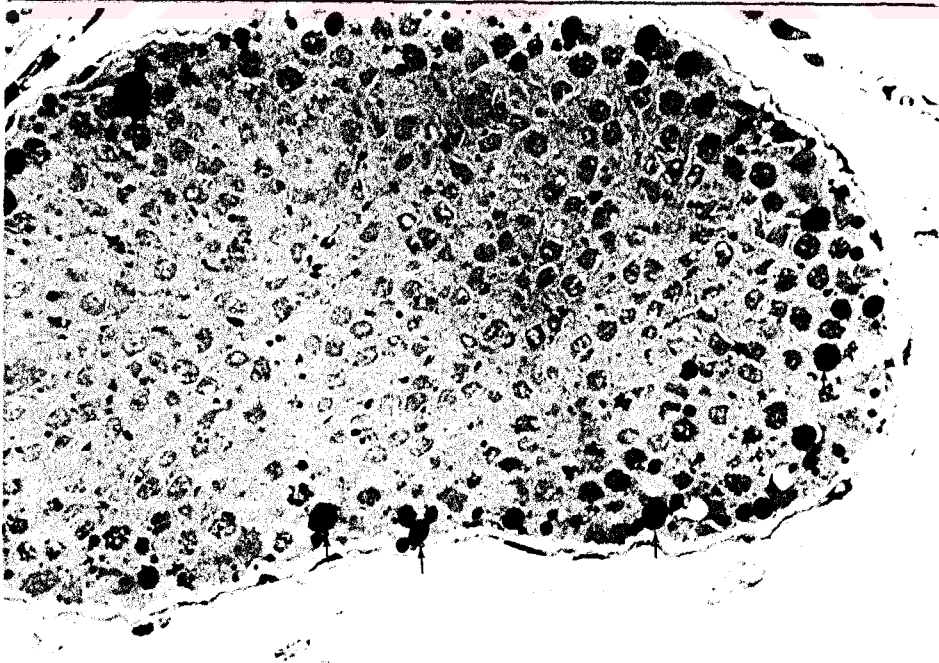
V.II. Elektron Mikroskopik Bulgular

Elektron mikroskopik tetkikler için, araldit içerisine gömdüğümüz dört aylık alkol ve sıvı diyet kontrol gruplarının testis dokularından aldığımız yarı ince kesitler toluidine blue metodu ile boyandı. Yarı ince kesitlerdeki ışık mikroskopik incelemelerde alkol grubu preparatlarda (şekil 19-20);



Şekil 19. Kontrol grubu yarı ince kesiti, Toluidine blue $\times 132$

Şekil 20. 4 ay alkol grubu yarı ince kesiti, yağ damlaları (ok), Toluidine blue $\times 132$



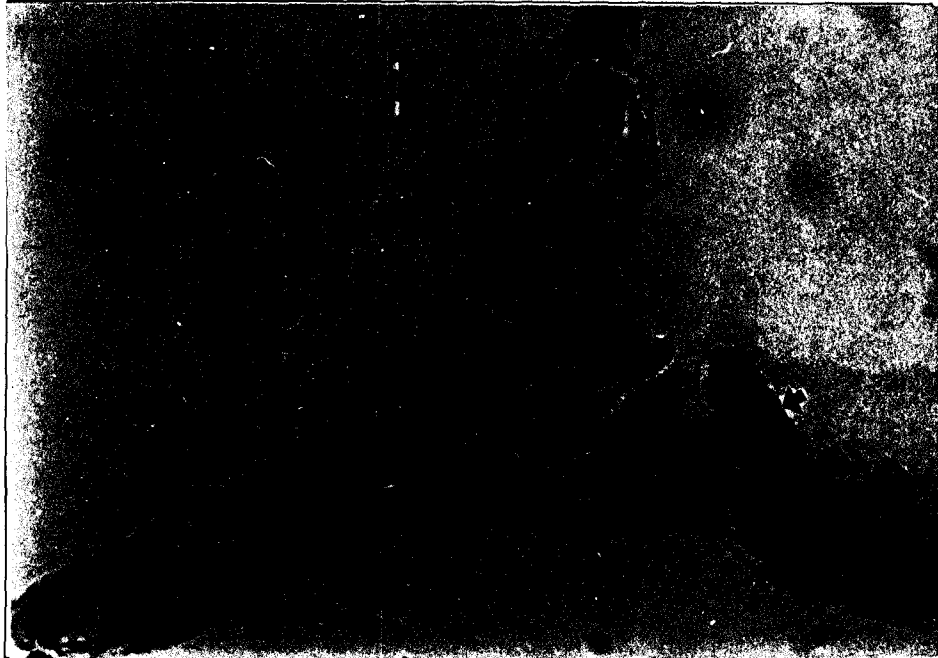Seminifer tubullerdeki Sertoli hücre sitoplazmalarında yağ damlacıkları oldukça belirgin gözleniyorlardı.

İnterstisyel alanda, perivasküler yerleşim gösteren Leydig hücreleri stoplazmalarında da, yine irili ufaklı yağ damlacıkları mevcuttu (şekil 21-22).

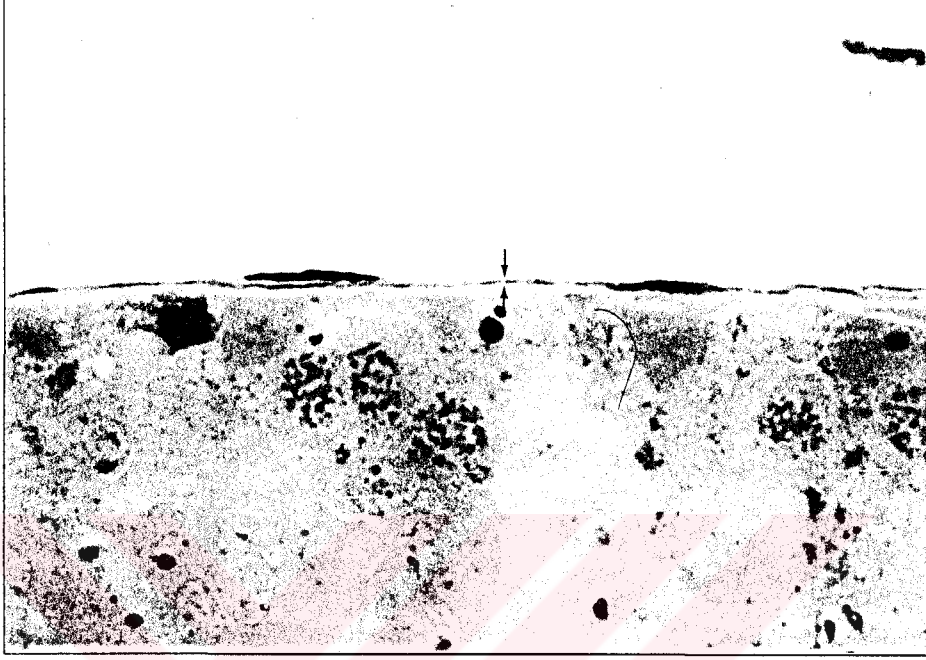


Şekil 21. Kontrol grubu Leydig hücreleri (ok), damar (d), Toluidine blue \times 330

Şekil 22. 4 ay alkol grubu, Leydig hücreleri (ok), yağ damlaları (y), Toluidine blue \times 330

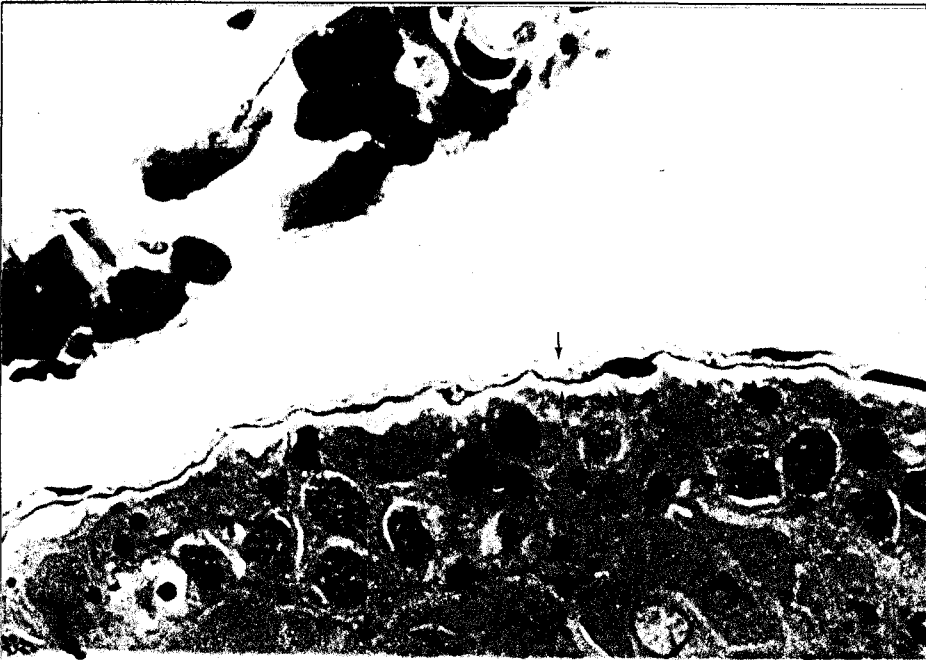

Yarı ince kesitlerin ışık mikroskopik incelemelerinde tubulus seminiferus kontortileri çevreleyen lamina propriyanın kalınlığı sıvı diyet kontrollerle karşılaştırıldığında alkolik gruplarda belirgin olarak artmıştı (şekil 23-24).



Şekil 23. Kontrol grubu lamina propriyası (ok), Toluidine blue $\times 330$

Şekil 24. 4 ay alkol grubu lamina propriyası (ok), Leydig hücreleri (L), Tol. blue $\times 330$

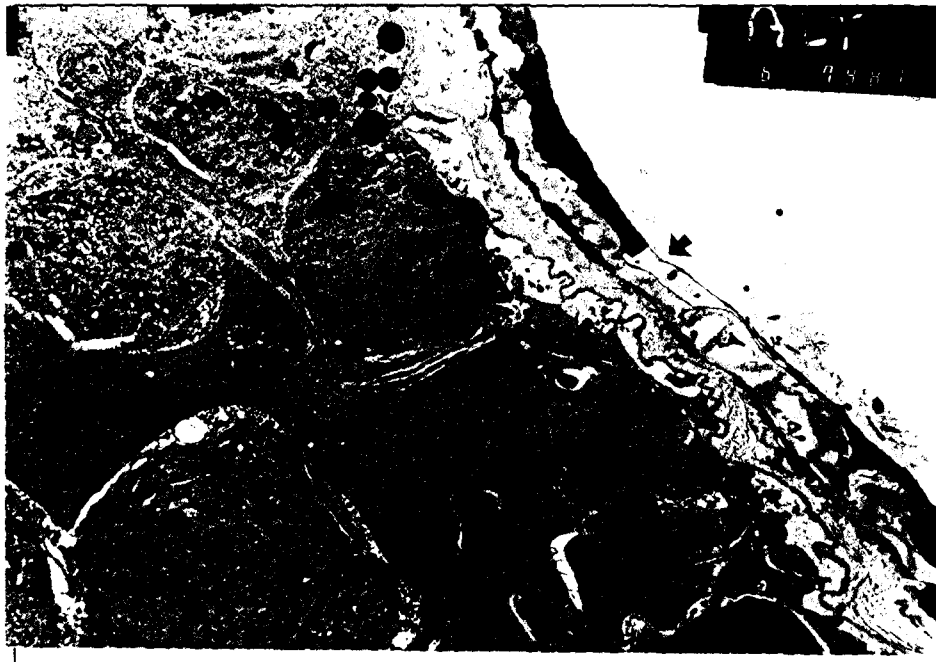

Deney gruplarında Sertoli hücrelerinde bol olarak bulunan yağ damlacıklarının izlenmesine rağmen kontrol gruplarında bu tür oluşumlar gözlenmedi (şekil 19). Benzer durum Leydig hücreleri için de geçerliydi; deney grupları Leydig hücre stoplazmalarında mevcut olan lipitler kontrol gruplarında izlenmedi (şekil 21). Kontrol grubu lamina propriyalari, deney grubu laminalarından bariz olarak daha inceydi (şekil 23).




Şekil 25. Kontrol grubu ince kesit, lamina propriya (ok), ×2600

Şekil 26. 4 ay alkol grubu ince kesit, lamina propriya (ok), yağ (y), Sertoli (s), ×2600



Elektron mikroskopik incelemelerde, deney ve kontrol gruplarından alınan ince kesitlerin mukayesesinde de; deney grubu lamina propriyası yine daha kalın olarak gözlemlendi (şekil 25-26).

Lamina propriyanın kollajen fibrillerindeki artış belirgindi, tubul duvarındaki bazal membranda pile tarzında katlanmalar mevcuttu (şekil 27).



Şekil 27. Alkol grubu ince kesit lamina propriya (ok), kollajen (k), bazal membran katlantıları, ×6600

Elektron mikroskopik bakıda deney grubunda gözlenen aşırı lipit birikimi bulguları yarı-ince kesitlerdeki ışık mikroskopik verileri de doğrular mahiyetteydi (şekil 26).

VI. TARTIŞMA ve SONUÇ

Alkol tüketiminin pato-fizyolojik sonuçları biyomedikal çalışmaların birçoğuna konu olmuştur. Fakat gerek teknik açıdan ve gerek lojistik ve etik kurallardan dolayı bu tür çalışmaların çoğunda insanların kullanılması pek uygun görülmemiş ve daha sonraları bu nevi çalışmalar için hayvan modellerinin geliştirilmesi düşünülmüştür.

Geliştirilmiş olan birçok metodun bulunmasına rağmen alkol modellerinin oluşturulmasında;

1. içme sularında alkollü solusyonların verilmesi,
2. alkol buharının inhale ettirilmesi,
3. intragastrik intubasyonlarla alkollü solusyonların uygulanması ve
4. içerisinde tüm besleyici maddeleri ihtiva eden alkollü bir sıvı diyetin verilmesi olmak üzere dört ana yöntem tarif edilmiştir.

Yukarıda sayılan yöntemlerden en fazla ilgi gören model ise Lieber ve De Carli çalışma grubunun ilk defa ortaya koyduğu, tamamen sıvı olan, içerisinde alkol de bulunan ve yine sıvı olan izoenerjik kontrol diyetinin de uygulanabildiği bir besleme rejimiydi(65). Sıvı diyet modellerinin, uygulama kolaylığı, alkölü daha iyi tolere etmesi, kesildiğinde deneklerin alkol yoksunluk sendromu gösterebilmesi, yüksek dozlarda günlük alkol tüketimine imkan sağlaması ve alkole bağlı karaciğer hasarlarını daha az geliştirmesi gibi avantajlara sahip olması alkol çalışmalarında tercih nedeni olmuştur (65,66). Bizim çalışmamızda da yukarıda sayılan gerekçelerden dolayı sıvı diyet modelinin uygulanması tercih edildi ve Uzbay ve ark. tarafından kronik alkol uygulamaları için geliştirilen modifiye bir sıvı diyet kullanıldı. Uzbay ve ark.'nın uygulamalarından sonra; başarılı bulunan ve kabul gören bu deneysel model çalışmaya uyarlandı.

Sütün memelilerin gelişimi için esas besleyici madde olduğu bilinmektedir. İnek sütü ideal bir sıvı diyet için Vitamin A haricinde majör bileşenleri içermektedir, ancak buna; % 1 şeker veya sentetik tatlandırıcı ve A vitamini eklendiğinde sıvı diyet olarak kullanıma hazır hale getirilmiş olur. Çalışmamızda bu ilaveler yapıldıktan sonra, süt diyet olarak kullanıldı. Alkollü diyetle beslenen deneklerde yaptığımız ölçümlerde ortalama serum etanol seviyesi 278 ± 24 mg/dl olarak tesbit edildi.

% 36-50 arasında alkolden enerji tüketiminin kabul edilebilir olduđu sıvı diyetlerde denekler toplam enerjilerinin % 42.5'ini alkolden sađlıyorlardı (66). Çeşitli yazarlar tarafından 8 ile 18 gr/kg dozları arasında farklı miktarlarda öngörülen günlük etanol tüketimi, deneklerimizde ortalama $15,25 \pm 3,27$ gr/ kg idi.

Gastrik intubasyonla 9-15 gr/kg günlük dozla alkol tüketen hayvanlarda dört günde alkol bađımlılıđının ve yoksunluk sendromunun geliştiiğinin bildirildiđi (73) göz önünde bulundurulduğunda yöntemimizin geçerli olduđu kanısındayız.

Uzbay ve ark.'nın geliştirdiđi deneysel alkolik modelin verilerinde bildirilen ve alkolik modellerle çalıřan diđer arařtırmacıların (Ward L. C. ve ark (64), Robert F. ve ark (74), Gonzalez-Reimers E. ve ark (21), Weinberg J. ve ark (75)) bildirdiđi, alkolik deneklerin daha az ađırlık kazanımları bizim çalıřmamızda da karřılařtıđımız bir veriydi. Van Thiel D.H. ve ark.'nın yaptıđı çalıřmada da önemli bir farklılık olmamasına rađmen alkolik denekleide vücut ađırlılıđının azaldıđı yönünde bir bulgu bildirilmiřtir (20).

Yazarlar alkolün bu etkisini çeşitli nedenlere bađlamıřlardır. Ward L. C. ve ark (64) bu durumu; alkolün karaciğerde meydana getirdiđi metabolik deđiřiklikler sonucunda glukoneogeneziste ihtiyaç duyulan protein miktarındaki artışın, diyetle karřılanamamasıyla ortaya çıkan protein açılıđına, diyette alkolün bulunmasıyla geliřen malabsorbsiyonlara ve besinlerin biyolojik yararlanımındaki azalmaya bađlamıřtır. Benzer çalıřmalarda Morland J. ve ark (76) dört haftadan uzun süreli alkolizme bađlı olarak deneklerin cinsiyetlerinden, hepatik protein ieriklerinden ve diyetlerinden bađımsız olarak in vivo protein sentezinin engellendiđini ve alkolizme bađlı hepatik protein sentezi inhibisyonunun karaciğer hasarlarının geliřmesinde önemli bir rolünün olabileceđini de ileri sürmüřtür. Weinberg J. ve ark (75) ise alkolik deneklerin daha az ađırlık kazanımlarını, alkolün direkt etkisinden ziyade alkollü diyetlerin daha az tüketilmesine atfetmiřtir.

Deneklerimizin tükettikleri diyet miktarları tabloda belirtilmiştir (tablo 2).

	2 aylık	4 aylık	6 aylık
Alkol	68,24±14,22	69,36±15,54	69,52±13,78
Sıvı diyet	79,88±14,48	81,75±11,74	83,39±10,59

Tablo 2. Deneklerin tükettikleri diyet miktarları

Biz de bu ağırlık kazanımındaki farklılıkların sadece tüketilen diyet miktarına bağlı olarak gelişmeyeceği, bunda yukarıda bahsedilen ve alkol tüketimine bağlı olarak gelişen faktörlerin de yardımcı veya esas rolü oynadığı kanısındayız.

Bu tür çalışmaların hemen hemen hepsinde bir diğer dikkat çekici bulgu ve çalışmamızda da oldukça belirgin olan testislerde atrofi idi. Reisenfeld A. ve ark (77), Gonzalez-Reimers E. ve ark (21), Gayaler J.S. ve ark (22), Van Thiel D.H. ve ark (20), Weinberg J. ve ark (75), Shirai T. ve ark (78), Calleja Escudero J. ve ark (80), Semczuk M. (81), Zhu Q. ve ark (82), Klassen R.V. ve ark (83), Salonen I. Ve ark (18) nın ratlarda yaptıkları çalışmalarda testislerde atrofiye veya testis hacimlerinde azalmaya dikkat çekmişlerdir. Dolayısıyla bu atrofi seminifer tubullerin çaplarında da bir daralmaya yol açmıştır. Testis atrofi ile beraber tubullerdeki bu daralma ise bu durumun sadece beslenmeye bağlı olarak gelişmeyeceğini ve alkolün daha spesifik bir etken olduğunu kuvvetlendirmektedir (75).

1900'lü yılların başlarında herhangi bir deneysel tecrübeye dayanmaksızın klinisyenler; kronik alkolik erkeklerde, alkolün testislere direkt toksisitesiyle gonadal atrofinin geliştiğini gözlemişler (20). Fakat yine de bu etkinin alkole bağlı olarak gelişen hepatik hasarlardan kaynaklandığı kabullenilmiştir.

Son yıllarda primer atrofi nedeni olarak kabul edilen karaciğer hasarlarının yanına sekonder bir neden olarak endokrin imbalans da eklenmiştir. Gelişen tekniklerle beraber çeşitli steroidlerin ve gonadotropinlerin plazma seviyelerinin ölçülmesiyle bu hipotezleri değerlendirmek de mümkün olmuştur. Nitekim normal

insanlarda akut alkol alımını takiben plazma testesteron seviyesinde görülen azalma; testis atrofisinde primer neden olarak gösterilen karaciğer hasarından ziyade, atrofinin alkolizme bağlı olarak gelişebileceğini birinci sıraya almıştır. Alkollü diyetlerle beslenmeye tabi tutulan deneklerde seksüel olgunluğa erişmede aksaklıklar gözlenirken izokalorik alkolsüz diyet grubu kontrollerin puberte ve seksüel olgunlaşmaları boyunca normal gelişimlerini tamamlamaları da bu hipotezi desteklemektedir (20).

Van Thiel D.H. ve ark. çalışmalarında karaciğerde ciddi biyokimyasal ve histolojik değişikliklerin bulunmamasına rağmen testislerde reproduktif ve endokrin fonksiyon anormaliteleriyle beraber gonadal atrofi gözlemiştir. Gavalier J.S. ve ark. (22) yine karaciğerde önemli histolojik bozukluklara rastlamadıkları halde, alkole bağlı gonadal hasarlar gözlemiştir, fakat karaciğerde biyokimyasal transaminaz ve alkalen fosfataz aktivitelerinde çok ciddi olmasa da kontrollere nazaran değişiklikler de kaydedilmiştir. Aynı çalışmada dişiler üzerinde yapılan araştırmalarda ise benzeri bulgular ovaryumlarda da gözlenmiş ve; atrofik ovaryumlar, gevşek stroma, birkaç olgunlaşmamış follikül, gelişmelerini tamamlayamamış corpus luteum ve corpus hemorrhajicum kontrollerle alkolik denekleri birbirinden ayıran bulgular olarak kaydedilmiş (22).

Morfolojik olarak atrofi gözlediğimiz alkol grubu deneklerin testislerinde yapılan histolojik değerlendirmelerde kaydettiğimiz seminifer tubulusların çaplarındaki daralmaları alkol modeliyle ratların testis dokularında çalışan Van Thiel D.H. ve ark. (20), Gonzalez-Reimers E. ve ark (21), Weinberg I. Ve ark. (75), Shirai T. ve ark. (78), Calleja Escudero I. Ve ark. (80), Gavalier J.S. ve ark (22), Klassen R.W. ve ark. (83) da bildirmişlerdir. Gavalier J.S. ve ark (22), ve Van Thiel D.H. ve ark (20) testiste izlenen tubuler atrofinin yanısıra seminifer tubullerdeki germ hücre elementlerinde ciddi kayıpların olduğunu ve geriye kalan hücrelerin çoğunun ise anormal görünümde olduklarını bildirmişlerdir. Klassen R.W. ve ark (83) ve Semczuk M. ve ark (81) daralan tubul çaplarıyla beraber germinal epitelde dejeneratif hasarlar ve epididimiste azalan spermatozoonlara dikkat çekmişlerdir. Shirai T. ve ark. (78) ise spermatidlerde önemli dejenerasyonlara rastlamamakla beraber seminifer tubullerde total hücre sayısında azalmalar rapor etmişler.

Bulgularımızda belirttiğimiz testisi kuşatan kapsül kalınlığındaki artışı, Klassen R.W. ve ark. (83) da tubul atrofis, germinal epitel hasarı, çok çekirdekli dev hücrelerin görülmesi, parçalanmış spermatozoonlar ve tubul lumenine dökülmüş spermatositler bulgularıyla beraber rapor etmiştir. Yazarların bildirdiği germinal epitel dejenerasyonları ve tubul lumenine gelişimlerinin değişik aşamalarındaki spermatojenik ve spermiyojenik seri hücrelerinin deskuamasyonunu biz de bulgularımızda izledik. Tubullerde daha sık izlenen Sertoli hücreleri, spermatogenezis ve spermiyogeneziste alkolizme bağlı olarak gelişen aksaklıklara ve buna bağlı olarak Sertoli hücrelerinin daha sık seçilmelerine işaret olarak kabul edilebilir. İlerleyen zamanla beraber alkol grubu deneklerimizde ciddi dejenerasyonlarla kendini belli eden tubuller izlenmişti. Bulgularımız daha önceki yazarların bulgularıyla benzerlik gösteriyordu. Bu bulgular reproduktif organları fonksiyonel olarak mevsimsel değişiklik gösteren ve inaktif dönemlerine rastlayan testis morfolojilerinden de farklı olmayan bulgulardır (84,85).

Bu bulgularla beraber yapılan biyokimyasal analizlerde ise gonadotropin sekresyonlarında da aksaklıklar izlenmiştir. Alkolik dişi ve erkeklerde, azalan progesteron ve testesteron seviyeleri tespit edilmiş (22). Van Thiel D.H. ve ark. (20) yine alkolik modelde düşük testesteron ve östradiol konsantrasyonları bildirmişler ve testesteron gibi östradiol seviyesinin de azalmasını Leydig hücre hasarlarıyla açıklamışlar. Singh S.K. ve ark. (17) ve Salonen I. ve ark (18,19) plazma ve testis dokusu testesteron seviyesinde azalma, hipotalamo-hipofizeal-gonadal ekseninde sentral defektlerle hipofizer gonadotropinler, LH ve FSH seviyelerinde değişiklikler bildirmiştir. Shirai T. ve ark. (78) azalan doku ve plazma testesteron seviyesiyle testiste laktat dehidrojenaz-X (LDH-X) konsantrasyonunda azalma, testiküler interstisyel dokuda lokalize düşük Km değerli alkol dehidrojenaz aktivitesinde artış kaydetmiştir. İn vitro olarak izole Leydig hücrelerinde çalışan Orpana A.K. ve ark (86) testesteron inhibisyonunun 4-methylpyrazol ile Krebs-Ringer inkubasyon medyumuna L- glutamat ve piruvat eklendiğinde tersine döndürüldüğünü bildirmektedir. Yine aynı çalışmada Leydig hücrelerinde yeni bir testesteron inhibitörü olan triethylcitrat kullanılarak aktif sitrat metabolizmasının ve/veya mitokondriyonlardan dışarı salınmasının, düz endoplazmik retikulumda pregnenolondan testesterona steroidojenik yolak için esas olduğunu, alkolizme bağlı

steroidojenik inhibisyonun mitokondriyal ve düz endoplazmik retikulum kompartmanları arasında NAD(P)H redoks mekiklerini sürdüren substratların yararlanımındaki azalmadan kaynaklandığını ve inhibisyonun bu metabolitler için eksojen kaynakların uygun seçimi ile giderilebileceğini ortaya koymuştur. Cicero T.J. ve ark. (87) 2.5 gr/kg alkol tüketen ratlarda gonadotropinlerle uyarılmış testiküler steroidogeneziste ciddi baskılanma olduğunu fakat NAD⁺ ve NADH konsantrasyonlarında değişiklik olmadığını bildirmiştir.

Gonzalez-Reimers E. ve ark. (21) ise plazma testesteron seviyesi ve histolojik verilerin, serum albumin seviyesi, testiküler hacim, seminifer tubul ve epididimal atrofiyle oldukça sıkı ilişkili olduğunu ileri sürmüştür.

Yarı ince kesitlerde ve Hematoksilen & Eozin boyalı alkolik deneklere ait doku kesitlerinde rastladığımız, kontrol gruplarından ayırıcı bir diğer bulgu olan, Sertoli ve Leydig hücrelerinde lipit birikimini Weinberg J. ve ark. (75), Shirai T. ve ark. (78), Yenilmez E. ve ark.(79) da bildirmiştir. Weinberg J. ve ark. (75) spermiyasyonu takiben rezidüel stoplazmaların fagositozuyla tubullerde tipik lipit damlacıklarının bulunabileceğini ancak alkolizmin bir sonucu olan germ hücrelerinin dejenerasyonuna bağlı olarak Sertoli hücrelerindeki lipit birikiminde artış olduğunu kaydetmiştir. Yine alkol diyeti tüketen deneklerde spermatojenik hücre sitoplazmalarında da lipit damlacıkları artışına dikkat çekilmiştir ve spermatojenik hücrelerin fagositozuyla Sertolilerdeki birikimin artabileceği, testiste primer steroid yapım yerlerinin Leydig hücreleri olmasına rağmen Sertoli hücrelerinde bazı steroidleri sentezleyebileceği ve metabolize edebileceği düşünüldüğünde bu hücrelerdeki lipit birikiminin bu fonksiyonlarındaki bozukluklardan da kaynaklanabileceği ileri sürülmüştür.

Rosenblum E.R. ve ark. (88) ise testiküler toksin olan alkolün uzun süreli kronik tüketimi ile endokrin ve reproduktif hasarların oluşmasıyla beraber testiküler lipit peroksidasyonunun şekillendiğini bildirmiştir. Kronik alkolizmin bir sonucu olan testiküler lipit peroksidasyonunun; peroksidatif ayrıştırma kabiliyeti olan polianyonik yağ asitlerinden zengin testiküler membranlarda, hasarların oluşmasına katkı sağladığı ve varlığıyla gonadal hasarların korelasyon gösterdiğini bildirmiştir. Çalışmada izokalorik diyetle beslenen denekler alkol diyetli deneklerle mukayese edildiğinde testiküler polianyonik yağ asitleri ve glutatyon bileşiklerinde azalma

olduğu saptanmıştır. Son veriler ise etanolün testiküler dokuda tehlikeli antioksidan dengesini bozarak peroksidasyonun artabileceğini göstermektedir. Diyete vitamin A eklenerek bu peroksidasyon hasarları azaltılabilir (88).

Uyguladığımız sıvı diyet modelinde vitamin A ilave etmemize rağmen gözlediğimiz hasarlar bize bu katkı yapılmadığı takdirde mevcut hasarların daha kısa zamanda oluşabileceğini ve daha ciddi olabileceğini düşündürmektedir. Nitekim Van Thiel D.H. ve ark. (89) vitamin A bakımından yetersiz diyetle beslenmeye tabi tutulan deney hayvanlarında 6-8 hafta içerisinde germinal hücre aplazisinin görüldüğünü ve vitamin A takviyesiyle bu durumun ortadan kalktığını, spermatogenezisin tamamlandığını bildirmiştir. Vitamin A inaktif retinol olarak sindirilir ve etanolü asetaldehite metabolize eden alkol dehidrogenaz (ADH) tarafından aktif retinale okside edilir. Son çalışmalarda retinada da ADH aktivitesi gösterilmiş ve alkoliklerde etanol tarafından retinal oluşumu engellendiğinden gece körlükleri rapor edilmiştir. Testiküler ADH ile inaktif retinolün retinale dönüştürülmesi etanol tarafından engellendiğinden, dolayısıyla vitamin A eksikliği kronik alkoliklerde sterilitenin patogenezinde bir faktör olarak bildirilmiştir.

Biz de; yukarıda belirtilen testiküler dokuda kaydettiğimiz bozuklukların tek bir nedenden kaynaklanamayacağı bu değişikliklerden birbirine bağlı olarak gelişen mekanizmaların sorumlu olduğu düşüncesindeyiz; etanolün doğrudan testis üzerine ve hipofiz üzerinden baskılama yoluyla testisi etkilemesiyle, testesteron seviyesinin düşmesinden dolayı stimülasyon eksikliği ile, membran hasarlarıyla, lipid peroksidasyonu ve antioksidan kapasitede azalmayla açıklanabilir.

Elektron mikroskopik muayenelerle daha ayrıntılı olarak incelediğimiz peritübüler dokuda kollajen fibrillerinde hiperplazi, bazal membranlardaki pile tarzındaki katlanmalar ve peritübüler dokuda belirgin kalınlaşma ışık mikroskopik bulgularımızda da yine tunica propriyada kalınlaşma şeklinde karşımıza çıkmıştı. Bu ve benzeri bulgulara alkol modeli çalışmaları yapan yazarların ve reproduktif yaşlanma konusunda çalışan yazarların verilerinde de rastlanıldı.

Shirai T. ve ark. (78) alkol uygulamalarını müteakip seminifer tübül duvarındaki peritübüler yapıda kavislenmeler, düzensizlikler, bazal membranda katlanmalar, lamellasyonlar ve kollajen fibrillerinde hiperplazi rapor ederken, Ramirez - Herrera M. ve ark. (90) propilen glikol uygulaması ertesinde testiküler

dokuda atrofi, fibrozis ve skleroz bulgularını ve hatta bu propilen glikol uygulamasının non şirurjik kastrasyonlar için kolay, güvenli ve pahalı olmayan bir yöntem olabileceğini rapor etmiştir. Reprodüktif yaşlanma üzerine çalışmalar yapan Honore L.H. (91), Wang C. ve ark. (92), Takano H. ve ark. (93), Sinha Hikim A.P. ve ark. (44) da yaşlanma ile beraber peritubuler ve tubuler dokuda kalınlık artışı ve interstisyel alanda artış gözlemişlerdir. Scrotal ve abdominal testisleri mukayese eden Arighi M. ve ark. (94) da abdominal testiste atrofi, seminifer tubul çaplarında daralma ve interstisyel dokuda artış bildirmişlerdir.

Bu tür değişikliklerden sorumlu yine farklı araştırmacılar farklı mekanizmalar ileri sürmüşlerdir, Honore L.H. bu durumdan sorumlu mekanizmalardan birinin, tubuler dokuda kollajen metabolizması bozukluklarından da sorumlu olan anormal Leydig hücresi fonksiyonları olduğunu ve germ hücre antijenlerinin kana sızmasıyla bir immün cevap olarak otoallerjik lezyonlar olabileceğini, Davidoff M.S. ve ark. (45) gerek peritübüler dokuda ve gerekse interstisyel alandaki bağ doku artışının patolojik şartlarda miyoid hücreler olarak isimlendirilen myofibroblastların myoid karakterlerini kaybederek fibroblast özelliği kazanmalarına ve ekstrasellüler matriks bileşenlerini tekrar sentezlemelerine bağlamıştır. Ancak patolojik durumlardan önce germinal epitelin mi yoksa lamina propriyanın mı etkilendiği hususunun tartışmalı olduğunu bildirmiştir. Takano H. ve ark. (93) ise kalınlaşmış peritubuler dokuya sahip atrofik seminifer tubullerde bazal membranların kalınlaşmasının, yine otoimmün bir mekanizmayla renal glomerulonefrit sonucu şekillendiğini bildirmiştir.

Biz de gerek interstisyel alanda ve gerekse peritubuler dokuda var olan bağ doku artışının, miyoid hücrelerin ekstrasellüler matriksi sentezlemelerinden kaynaklandığı ve buna Leydig hücrelerinde oluşabilecek fonksiyonel bozuklukların da katkıda bulunduğu kanaatindeyiz. Yaptığımız bağ doku retikülün boyamaları ile retiküler iplik artışı gözlemlerimiz bu görüşü kuvvetlendirmiştir ki; Suda K. ve ark. (95) daha önceki bulguların da ışığında, yeni bağ doku oluşumları esnasında Tip I kollajenden ziyade retiküler iplikler olarak da adlandırılan Tip III kollajen ipliklerinin daha fazla görüldüğünü rapor etmiştir.

Çalışmamızda toluidine blue ile boyalı kontrol grubu deneklerin testis dokularının benzer sayıda mast hücre popülasyonlarına sahip olmalarına rağmen iki, dört ve altı aylık alkolik deney grupları testis dokuları giderek azalan sayılarda mast

hücre populasyonları göstermişlerdi. Alkol modelleriyle testis dokusu intestisyel alanındaki bu bağ doku hücrelerine yönelik bu tür bir çalışmaya rastlamamıza rağmen başka dokularda, özellikle sindirim sisteminde yapılan çalışmalar yine mast hücre populasyonlarında alkolizme bağlı azalmalar bildirmişlerdir (96). Etanolün bu etkisinin, mast hücre degranülasyonunu direkt etkilemesi ile, hücre membran özelliklerini ve membran reseptörlerini bozarak gerçekleştirdiği ileri sürülmektedir (97). Dinda P.K. ve ark (98) ise yaptığı çalışmada mukozal mast hücrelerinin intraluminal etanol uygulamasından 15 sn sonra 1/3' ünün, 30 sn sonra ise yarısının degranüle olduğunu göstermiştir. Daha öncede bildirilen etanolün membran hasarlarına neden olduğu göz önünde bulundurulduğunda bizde; deney grubunda izlenen mast hücre populasyonlarındaki bu azalmaların membran hasarlarına bağlı olarak degranülasyon sonucu geliştiği kanaatini taşıyoruz.

Sonuç olarak çalışmamızda bulgularımızda izlediğimiz ve diğer araştırmacı yazarlarında bulgularıyla uyumlu olarak alkoliklerde gözlenen;

- daha az ağırlık kazanımı
- gonadal atrofi
- testiküler kapsülde kalınlaşma
- seminifer tubüllerde atrofi
- peritubuler ve interstisyel bağ doku artışı
- germinal hücre aplazisi
- intrasellüler lipit birikimi
- tubuler dejenerasyon ve
- mast hücre populasyonlarında azalmanın yanısıra çeşitli yazarların belirttiği endokrin imbalans ve diğer biyokimyasal anormalliklerle,

cinsiyet farkı gözetmeksizin dişi ve erkekler için gonadal toksin olarak nitelendirilen alkolün; yaptığı hasarların ciddiyetinin tüketilme yaşı ve sürekliliği ile korelasyon göstermesinden dolayı bu durumun hem tüketen ve hemde sonraki jenerasyonlar için önemli olmasından ve meydana gelmiş hasarların kısmen reversibl olmasından tüketimi hususunda birkez daha düşünülmesi kanısındayız.

ÖZET

İnönü Üniversitesi Deney Hayvanları yetiştirme ve Deneysel Araştırma Merkez'inden temin edilen 180-200 gr ağırlığında ergin erkek Wistar albino ratlarda % 7,2 alkol içeren modifiye bir sıvı diyet modeliyle testis dokusunda alkolün ışık ve elektron mikroskopik seviyede etkileri çalışıldı.

İzokalorik kontrol diyetleriyle karşılaştırıldığında alkol gruplarında; daha az ağırlık kazanımı, testiküler atrofi, kapsülde kalınlaşma, seminifer tubullerde atrofi, germinal epitelde dejenerasyonlara kadar varan farklı derecelerde hasarlar, peritubuler yapıda düzensizlikler, bazal membranlarda katlanmalar, tunica propria'nın kollagen ipliklerinde artış, Sertoli ve Leydig hücreleri sitoplazmalarında yağ birikimi ve interstisyel dokuda artış ve mast hücre popülasyonunda azalma bulguları izlendi.

Yukarıda sözü edilen bulgular alkol tüketiminin süresi ile doğru orantılı olarak artış gösteriyordu.

Bu sonuçlar testiküler hasarlarda alkolün önemli bir rolünün olduğunu ve alkolün hem seminifer tubulleri ve hem de interstisyel alanı etkilediğini ortaya koymuştur.

SUMMARY

Adult male Wistar rats, weighing 180-200 gr at the beginning of the experiments, were used. They obtained from Inonu University the center of laboratory animals breeding and experimental research. A modified liquid diet containing % 7,2 ethanol and similar diet without ethanol which sucroz was isocalorically substituted for ethanol was fed to sexually mature rats to determine whether alcohol feeding of such animals could produce gonadal failure or not at light and electron microscopic levels.

When compared to isocalorically fed controls, the testes of alcohol-treated animals revealed the following changes; decreased body weight gain, gonadal atrophy, thickened capsule, atrophic seminiferous tubules, damaged germinal epithelium, desquamated spermatocytes in the lumen of tubules and degenerative changes. In the peritubuler wall of the seminiferous tubules, we observed curvature, irregularities, infolding of basement membrane and hyperplasia of collagen fibers in the tunica propria. In the cytoplasm of the Sertoli and Leydig cells deposits of fat droplets, were observed. The testicular interstitial tissue was found increased. The mast cell populations were found decreased

The intensification of the above described changes were observed to be dependent on the duration period of alcohol intoxication.

These results indicate that alcohol is important in the mechanism of alcoholic testicular damage and this damage affects both testicular interstitial cells and the seminiferous tubules, particularly the Sertoli cells and peritubuler wall of the latter.

KAYNAKLAR

- 1-Figuero V., M.:The effects of alcohol on the heart. Postgraduate medicine. 101 (2): 59-65; 1997.
- 2-Kayaalp S.O.: Rasyonel Tedavi Yönünden Tıbbi Farmakoloji. Ankara. Hacettepe TAŞ kitapçılıkLtd. Şti. 8. Baskı. 1998.
- 3-Kaplan L.A., Pesce A.J.: Clinical Chemistry. Second ed. Toronto. The C.V. Mosby company. 484-495; 1989.
- 4-Aras K., Ersen G.:Klinik Biyokimya. Ankara. Hacettepe TAŞ kitapçılık Ltd. Şti. 5. Baskı. 1975.
- 5-Carlen P.L.: Cerebral atrophy and functional deficits in alcoholics without apperent liver disease. Neurol. 31: 337; 1981.
- 6-Durand D., Saint-Cyr J.A., Gurevich N., Carlen P.L.: Ethanol-induced dendritic alterations in hippocampal granule cells. Brain Res. 477: 373-377; 1989.
- 7-Lee M., Leichter J.: Skeletal development in fetuses of rats consuming alcohol during gestation. Growth. 47: 254-262; 1983.
- 8-Woo N.D., Persaud T.V.N.: Rat embriyogenesis following exposure to alcohol and nicotine. Acta Anat. 131: 122-126;1988.
- 9-Reisenfeld A.: Growth- depressing effects of alcohol and nicotine in two strains of rats. Acta Anat 122: 18-24; 1985.
- 10-Cicero T.J.: Effects of ethanol on hypothalamic-pituitary luteinizing hormone axis and testicular steroidogenesis. J. P. E. T. 213: 210-213; 1979.
- 11-Cicero T.J.: Ethanol and acetaldehyde directly inhibit testicular steroidogenesis. J. P. E. T. 213: 228-232; 1980.
- 12-Anonim.: Finding suggest heavy drinking can cause impotence, sterility, feminity in men. NIH Rec. 32: 11-18; 1980.
- 13-Olbrich R.: Alcohol consumption and risk of alcohol related cirrhosis in women. Brit. Med. 295: 80-83;1987.
- 14-Puurunen J.: Gastric mucosal blod flow in ethanol induced mucosal damage in the rat. Eur. J. Pharmacol. 63: 275-281; 1980.
- 15-Hennekens C.H.: Effects of beer, wine and liquor in coronary deaths. JAMA. 242: 265-273; 1979.
- 16-Lindegard B.: Alcohol and breast cancer. N. Engl. J. Med. 317: 1285-1289; 1987.

- 17-**Singh S.K., Pandey R.S.: Multiple mechanisms of ethanol induced gonadal toxicity to adult male rats. *Indian J. Exp. Biol.* 29(11): 1039-1043; 1991.
- 18-**Salonen I., Pakarinen P., Huntaniemi I.: Effects of chronic ethanol diet on expression of gonadotropin genes in the male rat. *J. Pharmacol Exp. Ther.* 260 (2): 463-467; 1992.
- 19-**Salonen I., Huntaniemi I.: Effects of chronic ethanol diet on pituitary-testicular function of the rat. *Biol. Reprod.* 42: 55-62; 1990.
- 20 -**Van Thiel D.H., Gavaler J.S., Cobb C.F., Sherins R.J., Lester R.: Alcohol-induced testicular atrophy in the adult male rat. *Endocrinol.* 105(4): 888-895;1979.
- 21-**Gonzalez-Reimers E., Martinez-Reira A., Santolaria- Fernandez F., Conde-Martel A., Alvarez-Argüelles H., Santana-Herrera C., Rodriguez- Moreno F.: Relative and combined effects of ethanol and protein deficiency on gonadal function and histology. *Alcohol.* 11(5): 355-360;1994.
- 22-**Gavaler J.S., Van Thiel D.H., Lester R.: Ethanol: a gonadal toxin in the mature rat of both sexes. *Alcohol. Clin. Exp. Res.* 4(3): 271-275;1980.
- 23-**Kleine J., ShROUT P., Stein Z., Susser M., Warburton D.: Drinking during pregnancy and spontaneous abortion. *The Lancet.* 26: 176-180; 1980.
- 24-**Paker Ş.: *Histoloji.* Bursa. Uludağ üniversitesi basımevi.1990
- 25-** Arey L.B.: *Human Histology.* 4 th. Ed. USA. W.B. Saunders Company. 264-278; 1974.
- 26-**Sadler T.W.: *Langman's Medical Embryology.* U.S.A. Williams & Wilkins. 7th. Ed. 1995.
- 27-**Burger and D de Kretser.: *The Testis.* 2nd ed. Newyork. Raven Press Ltd. 67-118; 1989.
- 28-**Kayalı H., Şatıroğlu G., Taşyürekli M.: *İnsan Embriyolojisi.* İstanbul. Alfa Basın Yayım Dağıtım. 7. Baskı. 1992.
- 29-**Gezen M.R., Ozan İ.E.: İnsan fötüslerinde testislerin gelişmesi sırasında seminifer kordonların ışık mikroskobu düzeyinde histolojik olarak incelenmesi. *F.Ü.Sağlık Bil. Der.* 7(2): 12-20; 1993.
- 30-**Gezen M.R., Ozan İ.E.: İnsan fötüs testislerinin tunica albugineaları üzerinde ışık mikroskobu düzeyinde histolojik bir araştırma. *F. Ü. Sağlık Bil. Der.* 8(1): 21-26; 1994.

- 31-**Worwick W.,Bamister D.:Gray's Anatomy. 37 th.ed. Newyork. Churchill Livingstone. 1424-1434; 1989.
- 32-** Andersson M., Alanko M.: Relationship between testicular measurements, body weight and semen quality in young dairy bulls. Acta. Vet. Scand. 33: 15-20; 1992.
- 33-**Arıncı K., Elhan A.: Anatomi. 1. Cilt. Ankara. Güneş kitabevi Ltd.Şti. 2. Baskı. 1997.
- 34-**Erkoçak A.: Özel Histoloji. Ankara. Ankara üniversitesi basımevi. 3. Baskı. 1980.
- 35-** Trainer T.D.: Histology of the normal testis. The American Journal of Surgical Pathology. 11 (10): 797-809; 1987.
- 36-**Berndtson W.E., Thompson T.L.: Changing relationships between testis size, Sertoli cell number and spermatogenesis in sprague-dawley rats. Journal of andrology. 11(5): 429-435; 1990.
- 37-**Tanyolaç A.: Özel Histoloji. Ankara. Ankara Ün. Basımevi. 3. Baskı. 1984.
- 38-**Cormach D.H.: Ham's Histology. 9 th. Ed. Phaladelphia. Lippincoft Company. 847-890.
- 39-**Junquerira L.C., Carneiro J.: Basic Histology. California. Lange Medical Publications. 4th. Ed. 1983.
- 40-**Ross M.H., Romrell L.J.: Histology/a Text and Atlas. Williams & Wilkins. 2nd ed. 603-646; 1989.
- 41-** Öztürk F. , Cengiz N. , Vardı N. , Otlu A.: Erişkin tavşan testisleri üzerinde histolojik ve bazı histoşimik araştırmalar. Fırat Tıp Dergisi 1: 3, 1997.
- 42-** Ergün S., Stingl J., Holstein A. F.: Segmental angioarchitecture of the testicular lobule in man. Androl. 26: 143-150; 1994.
- 43-** Sinha-Hikim A. P. , Bartke A. , Russel L. D.: Morphometric studies on hamster testes in gonadally active and inctive states: light microscope findings. Biology of Reprod. 39, 1225-1237, 1988.
- 44-** Davidoff M.S., Breucker H., Holstein A.F., Seidl K.: Cellular architecture of the lamina proria of human seminiferous tubules. Cell and Tissue Res. 262 : 253-261 ; 1990.
- 45-**Vergouwen R. P. F. A., Huiskamp R., Bas R. J., Roepers-Gajadien H. L., Davids J. A. G., de Rooji D.G.: Postnatal development of testicular cell populations in mice. J. Reprod. Fertil. 99: 479-485; 1993.

- 46-** Oko R., Hermo L., Hecht N. B.: Distribution of actin isoforms within cells of the seminiferous epithelium of the rat testis: evidence for a muscle form of actin in spermatids. *The Anat. Rec.* 231: 63-81; 1991.
- 47-** Iczkowski K. A., Sun E. L., Gondos B.: Morphometric study of the prepubertal rabbit testis: germ cell numbers and seminiferous tubule dimensions. *The American Journal of Anatomy.* 190: 266-272; 1991.
- 48-** Hermo L., Oko R., Hecht N. B.: Differential post- translational modifications of microtubules in cells of the seminiferous epithelium of the rat: a electron microscope immunocytochemical study. *Anat. Rec.* 229: 31-50; 1991.
- 49-** Pfeiffer D. C., Vogl A. W.: Evidence that vinculin is co-distributed with actin bundles in ectoplasmic (junctional) specializations of mammalian Sertoli cells. *Anat. Rec.* 231: 89-100; 1991.
- 50-** Cavicchia J. C., Sacerdote F. L.: Correlation between blood-testis barrier development and onset of the first spermatogenic wave in normal and in busulfan-treated rats: a lanthanum and freeze-fracture study. *Anat. Rec.* 230: 361-368; 1991.
- 51-** Morales A., Cavicchia J. C.: Seasonal changes of the blood-testis barrier in viscacha (*Lagostomus maximus maximus*): a freeze-fracture and lanthanum tracer study. *Anat. Rec.* 236: 459-464; 1993.
- 52-** Garde S. V., Sheth A. R., Kulkarni S.A: FSH in testes of marmosets during development: immunocytochemical localization and de novo biosynthesis. *Anat. Rec.* 231: 119-124; 1991.
- 53-** Moens P. B., Hugenholtz A. D.: The arrangement of germ cells in the rat seminiferous tubule: an electron microscope study. *J. Cell Sci.* 19: 487-507; 1975.
- 54-** Kumar R. A., Phillips D. M.: Spermiation and sperm maturation in the marmoset. *Anat. Rec.* 229: 315-320; 1991.
- 55-** Fouquet J. P., Fraile B., Kann M. L.: Sperm actin and calmodulin during fertilization in the hamster: an electron microscopic study. *Anat. Rec.* 231: 316-323; 1991.
- 56-** Kojima Y.: Ultrastructure of goat testes: intercellular bridge between germ cells. *J. Vet. Med. Sci.* 54 (2): 213-219; 1992.
- 57-** Niemi M., Sharpe R. M., Brown W. R. A.: Macrophages in the interstitial tissue of the rat testis. *Cell and Tissue Res.* 243: 337-344; 1986.
- 58-** Hutson J. C.: Changes in the concentration and size of testicular macrophages during development. *Biol. Reprod.* 43: 885-890; 1990.

- 59-Pfeiffer D. C., Vogl A. W.:** Evidence for the presence of actin- associated intercellular adhesion junctions between interstitial cells of Leydig in the ground squirrel testis. *Anat Rec.* 230: 473-480; 1991.
- 60-Gözü R., Erdoğan D., Kadioğlu D., Aydoğan S.:** Testistesteroid (testesteron) oluşturan Leydig hücrelerinin ışık mikroskop düzeyinde çeşitli histokimyasal yöntemlerle değişik sıçan yaş gruplarında incelenmesi. *G. Ü. Tıp Fak. Dergisi.* 4 (1): 71-81; 1988.
- 61-Ergün S., Stingl J., Holstein A. F.:** Microvasculature of the human testis in correlation to Leydig cells and seminiferous tubules. *Andrologia.* 26: 255-262; 1994.
- 62-Yeung W. S. B., Guldenaar S. E. F., Worley R. T. S., Humphrys J., Pickering B. T.:** Oxitocin in Leydig cells: an immunocytochemical study of percoll- purified cells from rat testes. *Cell and Tissue Res.* 253: 463-468; 1988.
- 63-Garde S. V., Sheth A. R., Kulkarni S. A.:** Cellular distribution of inhibin in marmoset testes during development. *Anat. Rec.* 229: 334-338; 1991.
- 64-Ward L. C.:** Animal models of chronic alcohol ingestion: the liquid diet. *Drug and Alcohol Dependence.* 19: 333-344; 1987.
- 65-Uzbay I. T., Kayaalp S. A.:** A modified liquid diet of chronic ethanol administration: validation by ethanol withdrawal syndrome in rats. *Pharmacol. Res.* 31 (1): 37-42; 1995.
- 66-Pincus M. R., Abraham N. Z.:** Jr. Toxicology and therapeutic drug monitoring. In: Henry J. B. ed. *Clinical diagnosis and management by laboratory methods* Philadelphia. W.B. Saunders Co. 349-384; 1991.
- 67-Bancroft J.D., Stevens A.:** *Theory and Practice of Histological Techniques.* 3rd ed. Newyork. Churchill livingstone. 1990.
- 68-Luna L. G.:** *Manual of Histologic Staining Methods of the Armed Forces Institute of Pathology.* 3rd ed. Newyork. McGraw-Hill Book Company. 1966.
- 69-Kiernan J. A.:** *Histological and Histochemical Methods Theory and Practise.* 2nd ed. London. Pergamon Press. 1981.
- 70-Cireli E.:** Elektron mikroskopik çalışmalarda preparasyon tekniği ve özellikle epon bloklama metodunun farklı dokulara tatbiki. *Ege ün. Tıp fak. Mecmuası.* 6 (3):319-337; 1967.
- 71-Kaya M.:** Elektron mikroskopi teknikleri. *Ç. Ü. Tıp fak. Der.* 9 (1): 1-21; 1984.
- 72-Sümbüloğlu K., Sümbüloğlu V.:** *Biyoistatistik.* Yenilenmiş 4. Baskı. Ankara. Özdemir Yayıncılık. 1993.

- 73-Majchrowicz E.: Induction of physical dependence upon ethanol and the associated behavioral changes in rats. *Psychopharmacologia*. 43: 245-254; 1975.
- 74-McGivern R. F., Raum W. C., Handa R. J., Sokol R. Z.: Comparison of two weeks versus one week of prenatal ethanol exposure in the rat on gonadal organ weights, sperm count and onset of puberty. *Neurotoxicol Teratol*. 14: 351-358; 1992.
- 75-Weinberg J., Vogl W.: Effects of ethanol consumption on the morphology of the rat seminiferous epithelium. *J. Androl*. 9(4): 261-269; 1988.
- 76-Morland J., Bessesen A., Smith-Kielland A., Wallin B.: Ethanol and protein metabolism in the liver. *Pharmacol Biochem. Behav*. 18(1): 251-256; 1983.
- 77-Rieselfeld A., Oliva H.: The effect of nicotine and alcohol on the fertility and life span of rats. *Acta Anat*. 128: 45-50; 1987.
- 78-Shirai t., Ikemoto I.: Mechanism of alcoholic testicular damage. *Nippon Hinyokika Gakkai Zasshi*. 83(3): 305-314; 1992.
- 79-Yenilmez E., Kuntsal L., Aytakin Y.: Alkolün sıçan seminifer tubulleri üzerine etkilerinin ultrastrüktür düzeyinde incelenmesi. *Karadeniz Tıp Dergisi*. 9(2): 121-125;1996.
- 80-Calleja Escudero J., Rodriguez Toves L. A., Fernandez del Busto E., Vaquero Puerta C.: Testicular changes produced by alcohol. *Actas Urol. Esp*. 21 (4): 337-342; 1997.
- 81-Semczuk M.: Morphological research on the male gonad in long lasting alcoholisation of rats. *Gegenbaurs Morphol. Jahrb*. 124 (4):546-548; 1978.
- 82-Zhu Q., Van Thiel D. H., Gavalier J. S.: Effects of ethanol on rat Sertoli cell function: studies in vitro and in vivo. *Alcohol Clin. Exp. Res*. 2 (8): 1409-1417; 1997.
- 83-Klassen R. W., Persaud T. V.: Influence of alcohol on the reproductive system of the male rat. *Int. J. Fertil*. 23(3): 176-184; 1978.
- 84-Suzuki M., Kaji K., Nigi H.: Annual changes of testis size, seminiferous tubules and plasma testosterone concentration of wild sika deer (*cervus nippon yesoensis heude, 1884*) in hokkaido. *J. Vet. Med. Sci*. 54(3): 551-556; 1992.
- 85-Fuentes L. B., Caravaca N., Pelzer L. E., Scardadpane L. A., Piezzi R. S., Guzman J. A.: Seasonal variations in the testis and epididimis of vizcacha (*lagostomus maximus maximus*). *Biol Reprod*. 45: 493-497; 1991.
- 86-Orpana A. K., Harkonen M., Eriksson C.: Ethanol induced inhibition of testosterone biosynthesis in rat Leydig cells: role of mitochondrial substrate shuttles and citrate. *Alcohol Alcohol*. 25 (5): 499-507; 1990.

87-Cicero T. J., Bell R. D., Carter J. G., Chi M. M., Lowry O. H.: Role of nicotinamide adenine dinucleotide in ethanol- induced depressions in testicular steroidogenesis. *Biochem Pharmacol.* 32 (1): 107-113; 1983.

88-Rosenblum E. R., Gavaler J. S., Van Thiel D. H.: Lipid peroxidation: a mechanism for alcohol- induced testicular injury. *Free Radic Biol Med.* 7 (5): 569-577; 1989.

89-Van Thiel D. H., Gavaler J., Lester R.: Ethanol inhibition of vitamin A metabolism in the testes: possible mechanism for sterility in alcoholics. *Science.* 186: 941-942; 1974.

90-Ramirez – Herrera M. A., Gabriel Ortiz G.: Experimental testicular fibrosis and atrophy induced by intratesticular propylene glycol injection. *Arch. Invest Med. Mex.* 21 (4): 293-298; 1990.

91-Honore L. H.: Ageing changes in the human testis: a light-microscopic study. *Gerontology.* 24: 58-65; 1978.

92- Wang C., Leung A., Sinha-Hikim A. P.: Reproductive aging in the male brown-norway rat: a model for the human. *Endocrinol.* 133 (6): 2773-2781, 1993.

93- Takano H., Abe K.: Age related histologic changes in the adult mouse testis *Arch. Histol. Jap.* 50 (5): 533-544; 1987.

94- Arighi M., Singh A., Bosu W. T. K., Horney F. D.: Histology of the normal and retained equine testis. *Acta Anat.* 129: 127-130 1987.

95-Suda K., Akai J., Nakamura T.: Pancreatic fibrosis in patients with alcoholic dependence syndrome. *Arch. Pathol. Lab. Med.* 117: 1013-1016; 1993.

96-Sathiamoorthy S. S., Sathiamoorthy A.: Effect of alcohol-feeding on gastric mucosal mast cell population and gastric tissue histamine concentration in albino rats. *Ind. J. Physiol. Pharmacol.* 29: 115-118; 1985.

97-Gonzales R. A., Crews F. T.: Correlation of ethanol's membrane action and inhibition of receptor-stimulated histamine release from rat mast cells. *The Journal of Pharmacology and Experimental Therapeutics.* 239: 111-116; 1986.

98-Dinda P. K., Holitzner C. A., Morris P. G., Beck T. I.: Ethanol-induced jejunal microvascular and morphological injury in relation to histamine release in rabbit. *Gastroenterol.* 104: 361-368; 1993.