

**T.C.
İNÖNÜ ÜNİVERSİTESİ
TIP FAKÜLTESİ**

**POLIENİLFOSFOTİDİLKOLİN'in
TIKANIKLIK NEFROPATİSİNDE BÖBREK HASARINI
AZALTICI ETKİNLİĞİ**

UZMANLIK TEZİ

**Dr. Melih AKIN
ÇOCUK CERRAHİSİ ANABİLİM DALI**

**TEZ DANIŞMANI
Doç. Dr. Savaş DEMİRBİLEK**

MALATYA 2006

**T.C.
İNÖNÜ ÜNİVERSİTESİ
TIP FAKÜLTESİ**

**POLİENİLFOSFOTİDİLKOLİN'in
TIKANIKLIK NEFROPATİSİNDE BÖBREK HASARINI
AZALTICI ETKİNLİĞİ**

UZMANLIK TEZİ

**Dr. Melih AKIN
ÇOCUK CERRAHİSİ ANABİLİM DALI**

**TEZ DANIŞMANI
Doç. Dr. Savaş DEMİRBİLEK**

Bu tez, İnönü Üniversitesi Bilimsel Araştırma Projeleri Yönetim Birimi tarafından 2004/75 proje numarası ile desteklenmiştir.

İÇİNDEKİLER

SAYFA NO

1.TABLolar ve ŐEKİLLER DİZİNİ:	II
2.RESİMLER DİZİNİ:	III
3.SEMBOLLER ve KISALTMALAR DİZİNİ:	IV
4.GİRİŐ:	1
5.GENEL BİLGİLER:	3
6.GEREÇ ve YÖNTEM:	29
7.BULGULAR:	35
8.TARTIŐMA:	44
9.SONUÇ ve ÖNERİLER	50
10.ÖZET:	51
11. SUMMARY:	53
12. KAYNAKLAR:	55

TABLolar DİZİNİ

- Tablo 1:** PFK preparatın (Essantiale forte N) içeriđi
- Tablo 2:** TTKT’da PFK tedavisinin oksidan, antioksidan enzimler ve lipit peroksidasyonu üzerine etkisi
- Tablo 3:** TTKT’da PFK tedavisinin öncü inflamatuvar sitokinler ve TGF- β 1 üzerine etkisinin in vitro ölçülen deđerleri

ŞEKİLLER DİZİNİ

- Şekil 1:** Fosfatidilkolin’in kimyasal yapısı
- Şekil 2:** Grupların doku NO₂+NO₃ seviyeleri
- Şekil 3 :** Grupların doku SOD seviyeleri
- Şekil 4:** Grupların doku GSH seviyeleri
- Şekil 5:** Grupların doku MDA seviyeleri
- Şekil 6:** Grupların doku öncül inflamatuvar sitokin seviyeleri
- Şekil 7:** Grupların doku TGF- β 1 seviyeleri

RESİMLER DİZİNİ

- Resim 1 A:** TTKT yapılmış böbrekte hematoksilen eozin boyası ile gösterilen ciddi lenfosit infiltrasyonu (evre II)
- Resim 1 B:** PFK tedavisi verilmiş TTKT yapılmış böbrekte hematoksilen eozin boyası ile azalmış olarak izlenen lenfosit infiltrasyonu (evre I)
- Resim 1 C:** TTKT yapılmış böbrekte masson trikrom boyası ile gösterilen ciddi tübulointersitisyel fibrozis (evre II)
- Resim 1D:** PFK tedavisi verilmiş TTKT yapılmış böbrekte masson trikrom boyası ile azalmış olarak izlenen tübulointersitisyel fibrozis (evre I)
- Resim 2 A,B:** TTKT yapılmış böbrekte damar düz kaslarının çevresinde, periglomerüler ve peritübüler alanlarda immünohistokimyasal yöntemlerle gösterilen noktasal tarzda alfa-DKA (+) boyanma, (evre II)
- Resim 2 C,D:** PFK tedavisi verilmiş TTKT yapılmış böbrekte korteks ve medullada immünohistokimyasal yöntemlerle gösterilen alfa-DKA (+) zayıf boyanma (evre I)
- Resim 3 A:** TTKT yapılmış böbrekte immünohistokimyasal olarak gösterilen artmış NF- κ β ekspresyonu (evre III)
- Resim 3 B:** PFK tedavisi verilmiş TTKT yapılmış grupta azalmış NF- κ β ekspresyonu (evre I,II)
- Resim 3 C:** Sham grubunda zayıf NF- κ β ekspresyonu (Evre I)

SİMGELER ve KISALTMALAR

A,a:	Arter, arteriol
ADE:	Anjiotensin dönüştürücü enzim
AMP:	Adenozin monofosfat
Ark:	Arkadaş
ATP:	Adenozin trifosfat
C:	Karbon
CaCl ₂ :	Kalsiyum klorür
CDP:	Sitidindifosfokolin
Cl:	Klor
CO ₂ :	Karbon dioksit
CTP:	Sitidintrifosfat
ÇDYA:	Çoklu doymamış yağ asitleri
DHMEQ:	Dehydroxymethylepoxyquinomicin
DLFK:	Dilinoleoilfosfatidilkolin
EBF:	Epidermal büyüme faktörü
ELISA:	Electroluminiscence Immunoabsorbant Assay
GFH:	Glomerüler filtrasyon hızı
Gr:	Gram
GSH:	Glutasyon
GSSG:	Okside glutasyon
H:	Hidrojen
HCO ₃ :	Bikarbonat
HMG-CoA:	Hidroksimetilguanil koenzim A
H ₂ O:	Su
H ₂ CO ₃ :	Hidrojen bikarbonat
IgG:	İmmünglobulin G
İAB:	İdrar akım bozukluğu
İBBF:	İnsülin benzeri büyüme faktörü
İL-1:	İnterlökin 1
İL-2:	İnterlökin 2
İL-4:	İnterlökin 4
İL-6:	İnterlökin 6
İL-10:	İnterlökin 10
İ.M.:	İntramüsküler
İ.V.:	İntravenöz
İYE:	İdrar yolu enfeksiyonu
K:	Potasyum
L:	Lomber
M,m:	Muskülüs
MAPK _s :	Mitogen-activated protein kinases
MDA:	Malondialdehit
Mm:	Milimetre
N,n:	Nervus
Na:	Sodyum
NADPH:	Nikotinamid adenin dinükleotid fosfat
NBT:	Nitroblue tetrazoliumun
NEK:	Nekrotizan enterokolit

NF- $\kappa\beta$:	Nükleer faktör kappa-beta
NH ₄ :	Amonyak
NO:	Nitrik oksit
NO ₂ :	Nitrit
NO ₃ :	Nitrat
NNDA:	N-naftiletilediamin
Nm:	Nanometre
NY:	New York
O:	Oksijen
PBS:	Fosfat tamponlu salin
PFK:	Polienilfosfatidilkolin
PLFK:	Palmitoil-linoleoil-fosfatidilkolindin
PPC:	Polyenylphosphatidylcholine
PUV:	Posterior ürethral valv
SS:	Standart sapma
SH:	Sisteinin sulfhidril
T:	Torakal
TDYA:	Tekli doymamış yağ asitleri
TGF- β_1 :	Transforming growth faktör-beta1
TKBF:	Trombosit kaynaklı büyüme faktörü
TNF- α :	Tümör nekroz faktör-alfa
TTKT:	Tek taraflı kısmi üreter tıkanıklığı
UUO:	Unilateral ureteral obstruction
UK:	United Kingdom
USA:	United States of America
ÜPB:	Üreteropelvik bileşke
VUR:	Vezikoüreteral reflü
V _v :	Ven
α :	Alfa
α -DKA:	Alfa-düz kas aktin
α -SMA:	Alpha-smooth muscle actin
β :	Beta
μ m:	Mikrometre
μ mol:	Mikromol
$^{\circ}$ C:	Santigrat derece

4. GİRİŞ

Tıkanıklık nefropatisi, idrar akımını engelleyen bir anormallik nedeniyle oluşan böbrek hasarını ifade etmektedir (1). Çocukluk yaş grubunda, konjenital üreteropelvik bileşke darlığı, nöropatik mesane, üretrosel ve posterior üretral valv (PUV) gibi hastalıklar tıkanıklık nefropatisinin en sık sebepleridir (2).

Tıkanıklık nefropatisinin karakteristik histopatolojik bulgusu tübülointersitisyel fibrozistir (3). Tübülointersitisyel fibrozisin etyopatogenezinde, renal kan akımında erken dönemde olan artış ve sonrasında gelişen azalma, intersitisyel dokuya hücre infiltrasyonu, renin anjiotensin sisteminin aktivasyonu ve oksidatif stresin etkili olduğu gösterilmiştir (4-7). Tıkanıklık sonrası renal intersitisyel dokuda erken dönemde nötrofil, makrofaj, monositler ve sonrasında T lenfositlerden oluşan hücre infiltrasyonu gerçekleşir. Bu infiltratif hücrelerden salınan sitokinler, oksidatif stres ürünleri ve büyüme faktörlerinin etkisiyle miyofibroblastik aktivitede artış ve sonuçta tübülointersitisyel fibrozis gelişmektedir (8-10). Son yıllarda yapılan araştırmalarda, üreter tıkanıklıkları sonrasında tübülointersitisyel fibrozise neden olan çeşitli büyüme faktörleri bulunmuştur. Bu yeni bulunan moleküllerden özellikle ‘transforming growth faktör beta-1 (TGF- β_1)’in tübülointersitisyel fibrozisin gelişmesinde en önemli rolü üstlendiği saptanmıştır (11). Oksidatif stres geliştiğinde makrofajlardan üretilen ‘Tümör nekroz faktör- α (TNF- α)’ ve ‘Nükleer faktör-kappa beta (NF- $\kappa\beta$)’ nında, inflamasyonu arttırıcı özellik gösterip, böbrek hasarının oluşmasında etkili oldukları gösterilmiştir (12,13). Tıkanıklık nefropatisinde, bu büyüme faktörleri ve sitokinlerin üretimini azaltarak böbrek hasarını önlemeye yönelik çeşitli tedavi yöntemleri deneysel olarak araştırılmaktadır (14).

Fosfolipitler, yağ asidi ve bir alkole ek olarak fosfatidik asitten oluşan bileşiklerdir. Fosfolipitlerin vücutta pek çok metabolik ve yapısal fonksiyonları vardır. Plazmadaki fosfolipitlerin %90'ını fosfatidilkolin oluşturur. Bunlar hücre membranlarında en çok bulunan fosfolipitlerdir (15). Polienilfosfatidilkolin (PFK), çoklu doymamış yağ asitleri (ÇDYA) içeren fosfolipittir (% 94–96). PFK'in iki büyük bileşiği dilinolleoilfosfatidilkolin (DLFK) ve palmitoil-linoleoil-fosfatidilkolindir (PLFK) (16). PFK ve içerdiği bileşiklerin etkileri özellikle alkolik karaciğer hasarı başta olmak üzere, pankreatit, biliyer tıkanıklık ve stres ülser modellerin de incelenmiştir. Bu çalışmalar sonucunda antioksidan, anti-inflamatuar ve hücre koruyucu özelliklerinin olduğu gösterilmiştir. Klinikte de alkolik hepatit, viral hepatit ve romatoid artrit gibi hastalıkların tedavisinde kullanıma girmiştir (17–19).

Üreter tıkanıklıkları, cerrahi yöntemler ve teknikler sayesinde başarılı olarak tedavi edilebilmektedir ama uygun cerrahi tedavi ve tıkanıklığın giderilmesine rağmen tıkanıklık nefropatisi ilerleyici seyir gösterip böbrek yetmezliği ile sonuçlanabilmektedir (20). Pek çok ilaç deneysel olarak hayvanlarda oluşturulan üriner tıkanıklık modellerinde araştırılmış olup kalıcı böbrek hasarını engelleyen bir tedavi seçeneği klinik kullanıma girmemiştir.

Çalışmamızda, tek taraflı kısmi üreter tıkanıklığı modeli oluşturduğumuz sıçanlarda; antioksidan, anti-inflamatuar, antifibrotik, hücre koruyucu etkisi olan PFK'in oluşan böbrek hasarı üzerinde iyileştirici etkisinin olup olmadığını ve eğer etkili ise olası etki mekanizmalarını araştırmayı hedefledik. Bu amaçla histopatolojik değerlendirme ile beraber biyokimyasal olarak doku oksidatif stres ürünleri, antioksidan enzimler, TGF- β_1 düzeyleri ve immünohistokimyasal olarak da NF- $\kappa\beta$ ve α -DKA ekspresyonları incelendi.

5. GENEL BİLGİLER

5.1. Embriyoloji

5.1.1. Böbrek

Memeliler, embriyolojik hayatta oluşum sırasına göre pronefroz, mezonefroz ve metanefroz olarak adlandırılan üç böbrek taslağı gelişimi gösterirler. İlk iki böbrek taslağı intrauterin dönemde kaybolur, üçüncüsü kalıcı böbrek haline gelir. Her üç böbrek taslağı da intermediate mezodermden (nefrotom) gelişir. Intermediate mezoderm, servikal bölgeden sakrale doğru organize olmuş nefronları oluşturur. Servikal nefronlar 4. haftada oluşur ve pronefroz adını alır. Memeli pronefrozu geçici ve fonksiyon göstermeyen bir böbrektir. Pronefroz 5. haftada tamamen geriler ve kaybolur. İkinci böbrek taslağı olan mezonefroz 9. ve 10. somit düzeyinde gelişir. Mezonefroz da geçicidir ama kalıcı böbrek oluşana kadar embriyonun boşaltıcı organı olarak çalışır. Bu dönemde epididim ve vas deferensin gelişimini sağlayacak mezonefrik kanallar (wolf kanalı) gelişir. Bu kanallar 28. günde kloakaya doğru ilerleyerek yapışır ve mesanenin arka duvarının parçası haline gelirler. Aynı dönemde mezonefrik veziküller ve tübüller oluşur. Veziküller uzar ve 'S' şeklinde tübülleri oluşturur. Tübülün lateral ucu mezengial kanal ile birleşip bir tomurcuk oluşturur, medial uç kese şeklini alıp glomerül kapillerinin etrafını saran böbrek cisimciğini oluşturur. Glomerül kapiller yumağı dorsal aortanın dallarından köken alır. Dördüncü aya kadar insan mezonefrozları tamamen ortadan kalkar. Mezonefrik kanalın distal ucunda oluşan üreter tomurcuğu ile metanefrik mezenkim blasteması arasındaki ilişkiden metanefroz gelişir. Üreter tomurcuğu metanefrik mezenkimi deler ve ikiye ayrılarak bölünür. Metanefrik mezenkim, üreter tomurcuğunu dallanması açısından, buna karşılık olarak da üreter tomurcuğu metanefrik mezenkimi yoğunlaşması ve

epitelyal deęişime uğraması yönünde etkiler. Üreter tomurcuğunun, metanefrik mezenkim içindeki uç kısmına ampulla denir ve nefronların gelişimini tetikleyici özellięi vardır. Nefron bu bölgedeki metanefrik mezenkimden farklılaşan vezikülden oluşur. Bu vezikül 'S' şeklinde tübüler yapıya dönüşür ve ileride proksimal tübül, Henle kulbu, distal tübül ve Bowman kapsülüne farklılaşır. Üreter tomurcuğunun ilk birkaç bölünmesi sonucunda renal pelvis, majör ve minör kaliksler, uç kısımlarının bölünmeye devam etmesi ile toplayıcı kanalları oluşur ve 32. haftaya kadar bu sayı 3 milyona çıkar. Sonuç olarak; glomerül, proksimal tübül, Henle kulbu, distal tübülün oluşturduğu nefron metanefrik mezenkimden; toplayıcı kanallar, kaliksler, pelvis ve ureterin oluşturduğu toplayıcı sistem ureter tomurcuğundan gelişir (21–24).

İnsanlarda böbrek olgunlaşmaya doğumdan sonra devam ederken nefrogenez doğumdan önce tamamlanır. Altı ve 9. haftalar arasında böbrekler adrenal bezin altından lomber bölgeye çıkış yapar. Böbreklerin yukarıya doğru bu göçü esnasında damarlanması yeni oluşan aortik filizlenmelerden sırası ile olur. İlk oluşan damarlar geriler kaybolur.(21–24)

5.1.2. Üreter

Üreterler, insan embriyosunda, gevşek mezenkimal hücrelerle sarılmış basit küboidal epitel tübülü olarak başlar ve gestasyonun 28. gününde tamamlanmış bir lümen halini alır. Gelişen ureterin 37. ve 40. günler arasında geçici bir lümen tıkanıklığı yaşayıp sonrasında tekrar kanalize olduğu düşünülmektedir. Bu rekanalizasyon sürecinin orta ureterde başlayıp iki yönlü olarak kranial ve kaudal yönde uzadığı varsayılmaktadır. Üreter epiteli 14. haftada transizyonel epitele dönüşür. Üreter kaslarının oluşması gestasyonun 12. haftasında başlar ve ureterovezikal bölgeden internal toplayıcı sisteme doğrudur (25).

5.2. Anatomi

5.2.1. Böbrek

Böbrekler kırmızımtırak-kahverengi renkte olup retroperitonda bulunur. Karın arka duvarının yukarı kısımlarında, onbirinci torakal vertebra ile üçüncü lumbal vertebra arasında, verteral kolonun iki yanında yerleşmiş olup, büyük ölçüde kostalar tarafından korunurlar. Sağ böbrek, sola göre karaciğerin sağ lobunun büyük olmasından dolayı biraz daha aşağıda bulunmaktadır. Her iki böbreğin medial konkav kenarında vertikal bir yarık bulunur. Bu yarığı böbrek dokusunun kalın dudakları çevreler ve

buraya böbreğin hilusu denilir. Hilustan önden arkaya doğru sırasıyla renal ven, renal arterin iki dalı, üreter ve renal arterin üçüncü dalı geçer. Ayrıca lenf damarları ve sempatik sinir lifleri de buradan geçer (26).

5.2.1.1. Böbreği saran örtüler

Fibröz kapsül: Böbreği çepeçevre saran, böbreğin üzerindeki ilk örtüdür. Bu kapsül hilusa geldiği zaman hem böbrek sapındaki damarların adventisya tabakası ile devam eder, hem de hilustan içeri sokularak sinus renalisin iç yüzünü örter ve sinus renalisin sıkıca tutunur. Fibröz kapsül böbrekten kolayca soyulabilir. Genişleme kabiliyeti yoktur.

Adipoz kapsül: Fibröz kapsülün üzerindeki yağ dokusu tabakasıdır. Böbreğin arka yüzünde daha kalındır. Hilustan içeri girerek sinus renalisteki oluşumların arasını doldurur.

Renal fasya: Adipoz kapsülün üzerinde bağ dokusundan oluşan, böbreküstü bezlerini de saran tabakadır. Lateralde transvers fasya ile devamlılık gösterir.

Korpus Adiposum Pararenale: Renal fasyanın dış tarafında yer alır bol miktarda yağ dokusundan oluşur. Bu örtüler böbreği korur ve karın arka duvarında böbreklerin uygun bir pozisyonda durmalarını sağlar (26,27).

5.2.1.2. Böbreğin yapısı

Böbreğin dıştaki koyu kahverengi kısmına korteks renalis, içteki açık kahverengi kısmına ise medulla renalis adı verilir. Medulla renalis yaklaşık bir düzine kadar renal piramit içerir. Renal piramitlerin her birinin 'basis pyramidis' adı verilen parçası kortekse doğru yerleşir. Renal piramitlerin apeks kısmı renal papilla adını alır ve medialde bulunur. Renal sinüs, hilusun içerisinde yer alan boşluğa verilen addır ve üreterin genişlemiş olan üst ucu ve renal pelvis burada bulunur. Renal pelvis, iki ya da üç majör kalikse ayrılır. Bunların her biri iki veya üç minör kalikse ayrılır. Her minör kaliks, renal piramidin uç kısımlarındaki renal papilla ile ilişki halindedir (26,27).

5.2.1.3. Sağ böbreğin komşulukları

Önde, karaciğer, duodenumun ikinci bölümü, böbreküstü bezi ve fleksura coli dekstra bulunur. Arkada, diyafragma, kostadiyafragmatik çıkıntı, onikinci kosta, m. psoas majör, m. quadratus lumborum ve m. transversus abdominis bulunur. Nervus

subkostalis (T12), n. iliohipogastrikus ve n. ilioinguinalis (L1) arka yüzde aşağı ve yana doğru seyreder.

5.2.1.4.Sol böbreğin komşulukları

Önde, dalak, mide, pankreas, böbreküstü bezi, fleksura coli sinistra ve jejunum bulunur. Arkada, diyafragma, recessus kostadiaphragmatik çıkıntı, 11,12. kostalar, m. psoas majör, m. quadratus lumborum ve m. transversus abdominis bulunur. Nervus subkostalis (T12), n. iliohipogastrikus ve n. ilioinguinalis (L1) arka yüzde aşağı ve yana doğru seyreder (26,27).

5.1.2.5. Böbreğin arterleri

Arteria renalis, pars abdominalis aortadan 2. lumbal vertebra düzeyinde ayrılır. Arteria renalislerin her biri, genelde 5 adet a. segmentalise ayrılır. Arteria segmentalislerin 4 tanesi renal pelvisin önünde ve bir tanesi de bunun arkasında olmak üzere hilumdan böbreğe girer. Arteria segmentalisler arasında anastomoz yoktur. Arteria segmentalisten, renal piramitlerin her birine bir tane gitmek üzere a. lobarisler ayrılır. Böbrek dokusuna girmeden önce, a. lobaris iki veya üç a. interlobaris dalına ayrılır. Arteria interlobarisler, renal piramitlerin her iki yanında seyrederek korteks renalisine doğru gider. Korteks renalis ile medulla renalisin birleşme yerlerinde, a. interlobarisler a. arcuata dallarını verir ve a. arcuatalar 'basis pyramidis'te bir arkus oluşturur. A. arcuatadan a. interlobularisler ayrılır. A. interlobularisin dalları ise afferent glomerüler arteriyolları oluşturur (26,27).

5.1.2.6. Böbreğin venleri

Böbreğin venlerinin başlangıcı böbrek kapsülünün altında bulunan 5-6 kollu yıldız şeklinde ve 'venulae stellatae' adı verilen küçük venlerden başlar. Bu venler birleşerek vena interlobularisleri meydana getirir. Bu venler de birleşerek vena interlobarisleri meydana getirir. Vena interlobarisler korteks renalisten geçerek medulla renalisine ilerleyen venulae rectae medullarisler ile birleşerek v. renalisleri meydana getirir. Vena renalis, arteria renalisin önünde seyrederek hilumda böbrekten çıkar. Vena renalisler, v. cava inferiora direne olur. Sağ v. renalis soldakinden daha kısadır. Sol v. renalis, abdominal aortun önünden geçerek v. cava inferiora dökülür. Vena testikularis sinistra sol v. renalisine dökülür. A. mezenterika superior ise sol v. renalisin önünden geçerek onu çaprazlar (26,27).

5.1.2.7. Böbreğin lenfatik drenajı

Lenf damarları a. renalisi takip eder ve a. renalisin başlangıcı etrafındaki lenf nodlarına açılır. Böbreğin yüzeysel lenf damarları, adipos kapsüle ait lenf damarları ile de birleşerek komşu lenf gangliyonlarına dökülür (26).

5.1.2.8. Böbreğin sinirleri

Çölyak pleksusdan, lumbal sempatik trunkustan ve sakral parasempatik merkezden gelen lifler birleşerek renal pleksusunu meydana getirirler. Bu pleksusa ait olan renal gangliyon, a. renalisin abdominal aortadan çıktığı yerin hemen üstünde bulunur. Renal pleksusdan çıkan sinir dalları a. renalisi takip ederek böbreğin parankiminin içine girer ve nefronlara kadar uzanır (26,27).

5.2.2 Üreter

Her iki üreter, tübüler ve musküler yapılar olup böbreklerden başlayıp vesika urinarianın arka yüzüne kadar uzanır. İdrar, kas tabakasının peristaltik kontraksiyonları ile üreter boyunca ilerler. Üreterin 3 yerde darlığı vardır: (1) Renal pelvisin, üreter ile birleştiği yerde (2) apertura pelvis superioru çaprazladığı yerde (3) mesane duvarına girdiği yerde (27).

Renal pelvis, huni şeklinde olup üreterin genişlemiş olan üst ucunu oluşturur. Hilum da bulunur ve majör kaliksler buraya açılır. Üreter, böbrek hilusundan çıkarak m. psoas majörün önünde ve paryetal peritonun arkasında (buna yapışık olarak) aşağı doğru seyir gösterir. Üreter, arkulatio sakroiliakanın önünde a. iliaka kommunisin bifurkasyo noktasını çaprazlayarak pelvise girer. Üreter daha sonra pelvisin lateral duvarında seyrederek 'spina ischiadica' hizasına kadar iner ve öne doğru dönerek lateralden vesika urinariaya girer.

5.2.2.1. Sağ üreterin komşulukları

Önde, duodenum, ileumun son kısmı, a. ve v.kolika dekstra, a. ve v. ileokolika, a. ve v. testikularis dekstra veya a. ve v. ovarika dekstra ve ince barsağın radix mezenteri bulunur. Arkada, sağ m. psoas majör bulunur bu kas üreteri lumbal vertebraların transvers çıkıntılarında ve sağ a. iliaka kommunisin bifurkasyo noktasından ayırır (28).

5.2.2.2. Sol üreterin komşulukları

Önde, sigmoid kolon ve mesenterisi, a. ve v. kolika sinistra ve a. ve v. testikularis sinistra veya a. ve v. ovarika sinistra bulunur. Arkada, sol m. psoas majör bulunur bu kas üreteri lumbal vertebraların processus transversuslarından ve sol a. iliaka communis bifurkasyon noktasından ayırır. V. mezenterika inferior sol üreterin medial tarafı boyunca seyrederek (28,29).

5.2.2.3. Üreterin arterleri

Üreterin arterleri şu şekildedir: (1) üst ucu, a. renalis; (2) orta parçası, a. testikularis veya a. ovarika; (3) pelvik parçası, a. vesikalıs superior tarafından beslenir.

5.2.2.4. Üreterin venleri

Üreterin etrafında bir ven pleksusu mevcuttur. Bu pleksusdan çıkan dallar v. testikularis veya v. ovarika ile v. iliaka internalara dökülür.

5.2.2.5. Üreterin sinirleri

Üreterin sinirleri renal pleksus, testiküler pleksus (veya overyal pleksus) ve hipogastrik pleksusdan gelir. Afferent sinir lifleri sempatik sinirler ile birlikte seyrederek 1. ve 2. lumbal segmentlerden medulla spinalise girer (28,29).

5.3. HİSTOLOJİ

5.3.1. Böbrek

Böbrek dışta korteks ve içte medulla olmak üzere iki bölüme ayrılır. İnsanda renal medulla 10–18 adet konik veya piramidal şekilli yapıdan oluşur. Bunlar medüller piramitler adını alır. Her bir medüller piramidin tabanından kortekse uzanan birbirine paralel tübül demetleri, medüller ışınlar çıkar. Her medüller ışın böbreğin fonksiyon gören birimleri olan birkaç nefron grubunun düz kısımları ile birlikte bir ya da daha çok sayıda toplayıcı kanaldan oluşur. Her medüller piramidin çevresini saran kortikal doku renal lob adını alır ve her medüller ışın konik şekilli renal lobülün merkezini oluşturur. Kortikal doku aynı zamanda Bertin sütunları olarak bilinen yapıları oluşturacak şekilde medüller piramitlerin arasında da bulunmaktadır (31,34).

5.3.1.1. Nefronlar

Her bir böbrek 1–4 milyon nefron içerir. Her nefron; renal cisimcik, proksimal kıvrımlı tübül, Henle kangalının ince ve kalın uzantıları ve distal kıvrımlı tübülden oluşur. Embriyonel kökeni nefrondan farklı olan toplayıcı tübüller ve kanallar nefronlarda üretilen idrarı toplayarak böbrek pelvisine iletirler. Her renal cisimciğin çapı yaklaşık 200 µm'dir ve kapiller bir yumak olan glomerülden oluşmuştur. Bu yumak Bowman kapsülü olarak adlandırılan iki tabakalı epitelyal bir kapsülle sarılmış durumdadır. Kapsülün iç tabakası olan viseral tabaka glomerülün kapillerini örter. Dış tabaka renal cisimciğin en dıştaki sınırını oluşturur ve Bowman kapsülünün pariyetal tabakası adını alır. Bowman kapsülünün iki tabakası arasında, kapiller duvarından ve viseral tabakadan süzülen sıvının toplandığı idrar boşluğu bulunur. Her renal cisimcikte, afferent arteriyollerin ve efferent arteriyollerin çıktığı damar kutbu, proksimal kıvrımlı tübüllerin başladığı noktada ise bir idrar kutbu bulunur. Afferent arteriyol renal cisimciğe girdikten sonra genellikle her biri kapillere dönüşen iki ile beş adet primer dala ayrılır. Bowman kapsülünün pariyetal tabakası ince bir retiküler lif tabakası ve bazal lamina ile desteklenen tek katlı yassı epitelden oluşur. İdrar kutbundaki epitel, proksimal tübül için karakteristik olan tek katlı prizmatik epitele değişir. Viseral tabakadaki hücrelerin gövdelerinden birkaç primer uzantı şekillenir ve bu hücrelere podosit denir. Her bir primer uzantı pedisel denen çok sayıda sekonder uzantı oluşturur. Podositlerin sitoplazması çok sayıda serbest ribozom, az sayıda kaba endoplazma retikulumu sisternası, seyrek mitokondriler belirgin bir golgi kompleksi içerir. Podositlerin sitoplazmalarında bunların kasılabilmesini sağlayan aktin mikrofilament demetleri vardır. Glomerül kapillerindeki endotel hücreleriyle, bunların dış yüzeyini örten podositler arasında kalın bir bazal membran bulunur. Bu tabakanın kapillerdeki kanla idrar boşluğunu birbirinden ayıran bir filtrasyon engeli oluşturduğu düşünülmektedir. Bu bazal membran kapillerin ve podositin oluşturduğu bazal laminaların kaynaşmasından meydana gelmiştir. Elektron mikroskop yardımıyla ortada elektron yoğun bir tabaka (lamina densa) ve her iki yanda daha fazla elektron geçirgen bir tabaka (lamina rara) fark etmek mümkündür. Lamina raralar bunları hücrelere bağlamaya yarayabilecek olan fibronektin içerir. Lamina densa ise negatif yüklü bir proteoglikan olan heparan sülfat içeren bir matriks içinde tip 4 kollajen ve lamininin oluşturduğu ağ şeklinde bir yapıdır. Yani glomerül bazal laminası, lamina densanın fiziksel bir filtre olarak iş gördüğü, lamina raradaki anyonik bölgelerin ise elektriksel bir

engel oluşturduğu seçici bir makromoleküler filtredir. Molekül ağırlığı albuminin molekül ağırlığından daha fazla olan negatif yüklü proteinler membrandan eser miktarda geçmektedir (33,34).

Glomerül kapillerinin endotel hücreleri ince bir sitoplazmaya sahiptir. Organellerin çoğu, çekirdek çevresindedir. Glomerülün pencereci kapillerinin, pencereleri daha büyüktür ve kapiller aralığı birbirine tutturucu bir diyafram yoktur. Glomerül kapillerinde, endotel hücreleri ve podositlerin yanı sıra kapiller duvarına tutunan mezengiyal hücreler yer alır. Bu hücreler kendilerini saran ve kapiller duvarına destek olan amorf matriksi sentezler. Bu hücrelerin aynı zamanda makrofaj gibi davranarak süzme işlemi sırasında bazal laminaya biriken partiküllü maddeleri temizlediği düşünülmektedir (33,34).

5.3.1.2. Proksimal kıvrımlı tübüller

Renal cisimciğin idrar kutbunda, Bowman kapsülünün pariyetal yaprağının tek katlı yassı epitel proksimal kıvrımlı tübüllerde prizmatik epitelyum şeklinde devam eder. Proksimal kıvrımlı tübüller tek katlı kübik ya da prizmatik epitle örtülüdür. Hücre apeksinde fırçamsı kenarı oluşturan 1µm. uzunluğunda çok sayıda mikrovillus bulunur. Bu hücrelerin apikal sitoplazmalarında, mikrovillusların tabanı arasında çok sayıda kanalikül bulunur; bu kanaliküller proksimal tübül hücrelerinin makromolekülleri emme yeteneğini sağlar. Apikal membranın içe doğru yaptığı girintiler pinositik vezikülleri oluşturur. Bu veziküller içerisinde glomerül süzgecinden geçen makromoleküller bulunur. Bu veziküller lizozom ile kaynaşır ve oluşan monomerler dolaşıma geri döner. Bu hücrelerin bazal bölümlerinde yoğun membran katlanmaları ve komşu hücreler arasında lateral kenetlenmeler bulunmaktadır. Sodyum iyonlarının aktif olarak hücre dışına atılmasından sorumlu olan Na⁺/K⁺ ATPaz (sodyum pompası) bu bazolateral membranlarda bulunur. Mitokondriler hücrenin tabanında yoğunlaşmıştır ve hücrelerin uzun eksenine paralel dizilim göstermektedir. Bu şekilde dizilim, aktif iyon taşınmasında rol üstlenen hücrelere özgüdür (31,32,34).

5.3.1.3. Henle Kangalı

Henle kangalı, proksimal kıvrımlı tübüllere yapıcı çok benzeyen bir kalın inen kol; bir ince inen kol; bir çıkan ince kol ve yapıcı distal kıvrımlı tübüllerle aynı olan bir kalın çıkan koldan oluşan U-şeklinde yapıdır.

Bütün nefronların yaklaşık yedide biri kortikomedüller sınırın yakınında bulunur, bu yüzden jukstamedüller nefronlar adını alırlar. Diğer nefronlara ise kortikal nefronlar adı verilir. Bütün nefronlar süzme, emilim ve salgılama işlemlerinde rol alırlar. Ancak jukstamedüller nefronların medüller interstisyumdaki hipertonic gradyanı sağlama konusunda özel bir önemi vardır. Jukstamedüller nefronların Henle kangalı çok uzundur (32,34).

5.3.1.4. Distal kıvrımlı tübül

Henle kangalının çıkan kalın kolu kortekse girdiğinde histolojik yapısını korur ancak büklümleşerek nefronun son kısmı olan distal kıvrımlı tübüleri oluşturur. Bu tübül tek katlı kübik epitelle döşelidir. Histolojik kesitlerde her ikisi de kortekste bulunan proksimal ve distal tübüller arasındaki ayırım belli özelliklere bakılarak yapılabilir. Proksimal tübüllerdeki hücreler distal tübülde bulunan hücrelerden daha büyüktür ve fırçamsı kenarları vardır. Distal tübüllerin lümenleri daha geniştir. Proksimal tübüllere özgü olan apikal kanalikül ve veziküller, distal tübül hücrelerinde görülmez. Distal kıvrımlı tübül hücrelerinin bazal membranlardaki yoğun invajinasyonlar ve bunlarla ilişkili mitokondriler, bu hücrelerin iyon taşınmasında rol oynadıklarını göstermektedir. Distal kıvrımlı tübüller kortekste izledikleri yol boyunca kendi nefronlarına ait renal cisimciğin damar kutbuna değerler. Bu değme noktasında afferent arteriyol ve distal tübül modifiye olur. Distal kıvrımlı tübül hücreleri bu jukstaglomerüler bölgede prizmatik hale dönüşürken çekirdekleride bir araya toplanır. Mikroskopik preparatlarda nükleusların yakın yerleşimi yüzünden daha koyu renkli görünen bu distal tübül segmenti makula densa olarak adlandırılır. Deneysel bulgular, makula densa hücrelerinin tübüler sıvıdaki klorür iyon içeriğine duyarlı olduğunu ve glomerüldeki afferent arteriyolde kasılmaya yol açan moleküler sinyaller oluşturduğunu düşündürmektedir. Bu mekanizma ile makula densa glomerüler filtrasyon hızını düzenleyebilir (32,34).

5.3.1.5. Toplayıcı tübüller ve kanallar

Distal kıvrımlı tübüllerden geçen idrar, birbirlerine bağlanarak daha büyük, düz toplayıcı kanalları oluşturan toplayıcı tübüllere boşalır. Bu kanallar Bellini papiller kanalları adını alır ve piramitlerin uçlarına doğru giderek genişler. Küçük toplayıcı tübüller kübik epitelle döşelidir ve çapı ortalama 40 µm'dir Bu tübüller medüllerinin derinliklerine doğru indikçe hücrelerin boyu uzar ve prizmatik olur. Piramidin ucuna

yakın bölümlerde toplayıcı kanalın çapı 200 µm'e ulaşır. Hücrelerin bazal membranı hemen hemen hiç invajinasyon göstermez. Kortekste bulunan toplayıcı kanallar, her medüller ışına boşalan birkaç küçük toplayıcı tübül aracılığı ile birbirine bağlanır. Medüllada gerçekleştirilen idrar yoğunlaştırma işleminde en önemli rolü toplayıcı kanallar yapar (32,34).

5.3.1.6. Jukstaglomerüler aparat

Renal cisimciğin hemen bitişiğinde afferent arteriyolün tunika medyasında modifiye düz kas hücreleri bulunmaktadır. Bu hücrelere jukstaglomerüler hücreler denilmektedir. Jukstaglomerüler hücrelerin salgısı kan basıncının sağlanmasında rol oynamaktadır. Distal kıvrımlı tübüllerde bulunan makula densa, jukstaglomerüler hücrelerin yer aldığı afferent arteriyol kısmına çok yakındır; arteriyolün bu bölümü, makula densa ile birlikte jukstaglomerüler aparatı oluşturur. Elektron mikroskopla incelenen jukstaglomerüler hücreler, başta bol miktarda kaba endoplazmik retikulumu, iyi gelişmiş golgi kompleksi ve çapları yaklaşık 10- 40 nm olan salgı granülleri olmak üzere protein salgılayan hücrelere özgü özellikler sergilerler. Jukstaglomerüler hücreler, anjiotensinojen denen plazma proteini anjiotensin-1 olarak adlandırılan inaktif decapeptide dönüştürecek olan renin hormonunu üretirler (32,34).

5.4. FİZYOLOJİ

Böbreklerde plazma benzeri bir sıvı glomerüler kapiller yataktan böbrek tübülleri içine filtre edilir (glomerüler filtrasyon). Bu glomerüler filtrat tübüller boyunca hareket ederken hacmi ve bileşimi, tübüler geri emilim (tübüler sıvıdan su ve solütlerin uzaklaştırılması) ve tübüler sekresyon (tübüler sıvı içine solüt alınması) nedeni ile idrarı oluşturmak üzere değişikliğe uğrar ve renal pelvise ulaşır. İdrar bileşimi değiştirilebilir ve birçok hemostatik düzenleme mekanizmaları ile idrar içerisindeki su ve solütlerin miktarı ayarlanarak ekstrasellüler sıvı bileşimindeki değişiklikler önlenabilir veya azaltılabilir. Renal pelvisten mesaneye ulaşan idrar, işeme ile dışarıya atılır. Kininleri yapan, renin, eritropoietin salgılayan ve 1,25 dihidroksikolekalsiferol oluşturan böbrekler aynı zamanda bir endokrin organdır (35,40).

5.4.1. Böbrek kan akımının düzenlenmesi

Katekolaminler böbrek damarlarında kasılmaya yol açar, örneğin; noradrenalin, en fazla interlobüler ve afferent arteriyollere etki gösterir. Anjiotensinojen II efferent

arteriyollerde afferentlere nazaran daha fazla konstrüktör etkilidir. Böbrekteki intersitisyel ve toplayıcı kanal hücrelerinden salgılanan prostaglandinler, böbrek korteksinde kan akımını arttırıcı, medüllada ise azaltıcı etkiye sahiptir. Asetilkolin de böbrek damarlarını genişletici etkilidir. Proteinden zengin diyet glomerüler kapiller basıncı yükseltir ve böbrek kan akımını arttırır (35).

5.4.2. Böbrek sinirlerinin fonksiyonu

Böbrekte sempatik nöradrenerjik sinirlerin stimülasyonu böbrek kan akımında belirgin azalışa yol açar. Bu etki α_1 adrenerjik, daha az olarak da postsinaptik α_2 reseptörleri aracılığı ile olur. Böbrek damarlarında benzeri daralma medulla oblongatadaki vazomotor bölge, beyin sapının ve serebral korteks kısımlarının uyarıldığı zamanda gözlenir. İnsan ve hayvanlarda istirahatatta böbrek sinirlerinden bazı tonik deşarjlar kaydedilir. Sistemik kan basıncı düştüğü zaman baroreseptör sinirlerin deşarjındaki azalmaya verilen vazokonstriktör yanıt içinde renal vazokonstriksiyon da vardır. Böbrek sinirlerinin uyarılması esnasında açığa çıkan noradrenalin, jukstaglomerüler hücrelerdeki β_1 reseptörler üzerine doğrudan etki ile renin salgılanmasına neden olurken, muhtemelen böbrek tübülleri üzerine doğrudan etki ile Na^+ geri emiliminde de artışa yol açar. Proksimal, distal tübül ve çıkan Henlenin kalın kulbu zengin inervasyona sahiptir. Deney hayvanlarında böbrek sinirleri giderek artan şiddette uyarıldığı zaman ilk yanıt jukstaglomerüler hücrelerinin duyarlılığının artışıdır. Bunu artmış renin salgısı izler, daha sonra artmış Na^+ geri emilimi ve nihayet en yüksek uyarı eşliğinde azalmış böbrek kan akımı ve glomerüler filtrasyonlu bir renal vazokonstriksiyon ortaya çıkar (36).

5.4.3. Glomerüler filtrasyon

İnsanlarda kreatinin klirensi glomerüler filtrasyon hızının (GFH) tayini için kullanılmaktadır. Kreatininin bir kısmı tübüllerden emilebilirken bir kısım kreatinin de salgılanır. Ortalama boyuttaki bir insandaki GFH yaklaşık 125 ml/dak'dır. Kapiller yatağın büyüklüğü, kapiller geçirgenlik, kapiller duvarın iki yanındaki hidrostatik ve ozmotik basınç gibi etkenlerden etkilenir. Kapiller yatağın geçirgenliği mezengial hücrelerin kasılabilme özelliği ile düzenlenmektedir. Anjiotensin II, vazopressin, noradrenalin, trombosit aktive edici faktör, trombosit kökenli büyüme faktörü, tromboksan A_2 , prostoglandin F_2 , lökotrien C ve D, histamin mezengial hücrelerde

kasılmaya neden olur, atrial natriüretik peptit, dopamin, prostaglandin E₂, siklik AMP ise genişlemeye neden olur (35,40).

5.4.4. Tübüler fonksiyonlar

Bazı peptit hormon ve küçük proteinler proksimal tübülden endositoz ile geri emilirler. Diğer maddeler tübüllerde pasif, kolaylaştırılmış difüzyon, elektriksel veya kimyasal gradyent yönünde veya aktif olarak bu gradyentlere rağmen emilir veya salgılanırlar. Taşınma; iyon kanalları, değıştiriciler, beraber taşıyıcılar ve pompalar aracılığı ile olur (37).

5.4.4.1. Na⁺ geri Emilimi

Vücut elektrolit ve su metabolizmasında Na⁺ ve Cl⁻ geri Emilimi majör role sahiptir. Ayrıca Na⁺ transportu, hidrojen, diğer elektrolitler, glikoz, aminoasitler, organik asitler, fosfatlar ve başka maddelerin tübül duvarındaki hareketlerine de eşlik eder. Nefronların distal kısımlarında özellikle toplayıcı kanallarda Na⁺ Emilimi mineralokortikoidler, diğer hormonlar ve vücudun tüm homeostatik gereksinimlerini karşılayacak şekilde Na⁺ itrahını ayarlayan ilave faktörler tarafından düzenlenir. Proksimal tübülde, Henlenin çıkan kalın kolunda, distal tübül ve toplayıcı kanallarda Na⁺ tübüler lümeninden, tübüler epitel hücresi içine konsantrasyon ve elektriksel gradyent nedeniyle kotransport veya değış tokuş ile hareket eder ve bu hücrelerden intersitisyel mesafeye aktif olarak pompalanır. Proksimal tübülden emilen sıvı hafifçe hipertondiktir ve tübülden emilen Na⁺'un Emiliminin yarattığı osmotik gradyent yönünde pasif olarak suyun hareketi Emilimini sağlar (35,37,39).

5.4.4.2. Glikoz ve aminoasitlerin geri Emilimi

Proksimal tübülün ilk parçası boyunca glikoz, aminoasitler ve bikarbonat Na⁺ ile birlikte emilir. Glikoz idrardan sekonder aktif transport ile geri kazanılan maddelerin tipik örneğidir. Esas olarak filtre edilen glikozun hepsi geri emilir ve 24 saatlik idrarda birkaç miligramdan fazla glikoz saptanmaz. Glikoz ve Na⁺ lümenal membranda müşterek bir taşıyıcıyla ve Na⁺ elektriksel ve kimyasal gradyent yönünde hücreye girerken glikozda hücre dışına taşınır. Aktif transport için gereken enerji, Na⁺'u hücre dışına pompalayan Na⁺-K⁺ ATP az tarafından sağlanır. Diğer maddelerin bazıları da açığa çıkan bu enerjiden faydalanarak sekonder aktif transport ile taşınırlar. Bu maddelere bazı aminoasitler, laktat, sitrat, fosfat, H⁺ ve Cl⁻ dahildir. Glikoz Emilimi gibi

aminoasitlerin geri emilimide büküntülü proksimal tübülün ilk kısımlarında en fazladır. Aminoasitler pasif ve kolaylaştırılmış difüzyon ile hücreyi terk ederek intersitisyel sıvıya geçerler (35).

5.4.4.3. Suyun atılması

Su atılımının düzenlenmesinde en önemli rolü vazopressinin toplayıcı tübüllere etkisi oynar. Birçok madde aktif olarak proksimal tübülden alınmasına karşın mikroponksiyonla alınan sıvının incelemesinde; sıvı proksimal tübülün sonuna kadar izoosmotik kalmaktadır. Bunun nedeni solütlerin aktif transportu sonucu ortaya çıkan osmotik gradyent yönünde suyun pasif olarak tübülü terk etmesi ile isotonisitenin korunmasıdır. Proksimal tübül hücrelerinin apikal membranlarındaki su kanallarının mevcudiyeti ile suyun hareketi kolaylaştırılır. Proksimal tübülü geçen içerik Henle kulbuna ulaşır. Henlenin inen kolu suya karşı geçirgendir fakat çıkan kolda suya karşı geçirgenlik yoktur. Böylece su hipertonic intersitisyuma geçerken Henlenin inen kolundaki sıvı hipertonic hale gelir. Çıkan kolda ise Na^+ ve Cl^- un tübül lümeni dışına çıkması nedeniyle sıvı daha fazla dilüe olur ve tepeye ulaştığı zaman plazmaya nazaran daha hipotoniktir. Distal tübülün özellikle ilk kısmı Henlenin çıkan kolunun gerçek bir uzantısı gibidir. Suyu nispeten geçirimsizdir, solütü suya nazaran daha fazla geçirmeye devam ederek tübül sıvıyı daha da seyreltir. Filtre edilen suyun takriben % 5'i bu segmentten geri emilir. Toplayıcı kanallar filtratı korteksten böbrek pelvisine taşıyan kortikal ve medüller olmak üzere iki kısma sahiptir. Toplayıcı kanallardaki osmolalite ve hacim değişikliği, duktuslara etki eden vazopressin miktarına bağlıdır. Hipofizin arka lobundan salgılanan bu antidiüretik hormon toplayıcı kanallardaki ana hücrelerin membranlarına su kanallarının yerleşmesini hızla arttırarak suya karşı geçirgenliği arttırır. Yeterli vazopressin mevcudiyetinde kortikal toplayıcı kanala giren hipotonik sıvıdan su kortikal intersitisyuma çıkar ve tübül sıvı izotonik hale gelir. Bu filtre edilen suyun % 10 kadarı geri alınır. İnsanda idrar osmalalitesi, plazma osmalalitesinin hemen hemen 5 katı olan 1400 mosm/L' e yükseltilebilir ve süzülen suyun % 99,7'si emilerek sadece % 0,3'lük kısmı idrarla atılır (38,39).

5.4.4.4. Ürenin atılım

Üre medüller piramitlerde osmotik gradyentin teşekkülüne ve toplayıcı kanallarda konsantrite idrar oluşumuna katkıda bulunur. Üre pasif olarak proksimal tübül dışına çıkar, toplayıcı kanalların iç kısmı dışında kalan tübül epitel hücreleri üreye

geçirgen değildir. Böylece üre, Henle kulbu ve distal tübül içinde ilerlerken suyun emilmesi sonucu yoğunlaştırılır. Aynı zamanda iç medülladaki toplayıcı kanallara ulaştığı zaman üre hücreler arası mesafeye geçerek piramitler bölgesinde intersitisyel hiperosmolariteye katkıda bulunur. Toplayıcı kanalın bu bölgesindeki üre hareketi vazopressin ile kolaylaştırılır. İdrardaki üre miktarı süzölmüş olan üre miktarına göre değişiklik gösterir. Dolayısıyla proteinden zengin diyet böbreğin idrarı yoğunlaştırma yeteneğini artırır (35).

5.4.4.5. İdrarın asitleştirilmesi ve bikarbonat atılımı

Proksimal ve distal tübül hücreleri hidrojen iyonu salgırlar. Asitleştirme toplayıcı kanallarda olur. Proksimal tübülde H^+ sekresyonundan sorumlu başlıca reaksiyon Na^+-H^- değişimidir. Bu, sekonder aktif transporta bir örnektir. Na^+ 'un, Na^+-K^+ ATPaz aracılığı ile hücreden intersitisyuma çıkarılması hücre içinde Na^+ düzeyini azaltır ve tübüler lümeninden hücreye konsantrasyon farkı yönünden Na^+ girerken buna kenetlenen H^+ de lümeneye atılır. Bu H^+ , hücre içinde H_2CO_3 'ün ayrışmasından açığa çıkar ve oluşan HCO_3^- intersitisyel sıvıya diffüze olur. Böylece sekrete edilen her H^+ için bir Na^+ ve HCO_3^- intersitisyel sıvıya girer. H_2CO_3 yapımını katalize eden karbonik anhidrazdır. Distal tübülde H^+ , ATP ile yönetilen bir proton pompası ile salgılanır. Aldosteron bu pompaya etki ederek distal tübülde H^+ sekresyonunu artırır. İnsanda transport mekanizmalarının sekresyon yapabileceği maksimal H^+ konsantrasyon farkı idrarda yaklaşık ph 4.5'e karşılık gelmektedir. Bu ph'da idrar H^+ konsantrasyonu plazmanınkinin 1000 mislidir. Üç önemli reaksiyon tübüler sıvıdan serbest H^+ u uzaklaştırarak daha fazla asit sekresyonuna olanak tanır. Bunlar HCO_3^- ile H_2O ve CO_2 yapan, HPO_4^{2-} dan H_2PO_4 vermek üzere tepkimeye giren reaksiyonlar ve NH_3 'ten NH_4^+ oluşturan mekanizmalardır. Asit salgılanması, NH_4^+ yapımı, HCO_3^- atılması ile ilgili mekanizmaların hızına bağlı olarak idrar ph'sı 4,5 ile 8,0 arasında değişir (35,39).

5.5. İDRAR AKIM BOZUKLUĞU

Pek çok konjenital hastalık, idrar akım bozukluğuna (İAB) neden olabilir. Kalikotübüler bileşke, piyelöüreteral bileşke, üreterovezikal bileşke ve veziköüreteral bileşkeden oluşan dört birleşme noktasında oluşan anormallikler idrar akımında bozulmaya sebep olabilir. Bu durum geçici (matürasyon gecikmesi) veya kalıcı (üriner yolun anatomik veya fonksiyonel anormallikleri sonucunda) olabilir (41).

5.5.1. Patofizyoloji

5.5.1.1. Anatomik deęişiklikler

Böbrek pelvisi ve kalikslerde oluşan genişleme İAB'a ilk oluşan cevaptır. Bu sürecin devam etmesi renal parankimde histolojik deęişikliklere ve renal fonksiyonlarda azalmaya neden olur. Parankimde gelişen deęişiklikler İAB'unun süresi ile doğru orantılıdır ve renal atrofi ile sonuçlanabilmektedir. Bu süreçte distal tübüler epitelde başlayan programlanmış hücre ölümünün de etkin olduğu görülmüştür (42). Böbrekteki büyüme faktörlerindeki deęişikler programlanmış hücre ölümünün başlamasına neden olur (43). Yapılan çalışmalar bu hücre ölümlerinin, intrarenal arteriyoller ve hiler arterlerin adventisyel tabakasında bulunan SGP-2 geninin ekspresyonu ile ilgili olduğunu düşündürmektedir (44).

Hayvan modelleri; 1960 yılından beri üreter tıkanıklıkları için çeşitli deney modelleri oluşturulmuş, pek çok çalışma yapılmıştır. Bu çalışmalar İAB'ın patofizyolojisi hakkında önemli bilgilere erişmemizi sağlamıştır. Fötal ovın modelinde İAB'unun başlangıç zamanı, süresi ve ciddiyetine baęlı olarak kistik veya displastik genişlemiş böbrekler meydana geldięi gösterilmiştir. Fötal sıçan çalışmaları ise göstermektedir ki; bu büyüme toplayıcı kanalların ve tübülüslerin genişlemesi sonucunda oluşmaktadır (45). Aynı zamanda tıkanıklık oluşturulan taraftaki böbrekte, bölgesel inflamasyon alanları, dejeneratif lezyonlar ve karşı böbrekte de kompensatuar hipertrofi geliştigi gözlenmiştir (46). Tek taraflı kısmi tıkanıklık yapılan sıçanlardaki çalışmalarda, birinci haftanın sonunda böbrek pelvisinde genişleme, ikinci haftanın sonunda böbrek parankim kaybı ve üçüncü hafta içinde dięer böbrekte hipertrofi geliştigi gösterilmiştir (47).

5.5.1.2. Histolojik deęişiklikler

Kronik üreter tıkanıkları, tübülointersitisyel fibrozis ve böbrek fonksiyonlarında bozulma ile sonuçlanmaktadır. Çeşitli hayvan modelleri ile yapılan çalışmalarda tübülointersitisyel fibrozisin moleküler ve hücrel mekanizmaları araştırılmaktadır. Sıçanlarda üreterin psoas kasına gömülmesi teknięiyle kısmi tıkanıklık modeli oluşturulmaktadır (48,49). Üreterde oluşturulan tıkanıklık, üreter ve böbrekte mekanik etki ile gerilime neden olmakta ve erken dönemde korteks ve medullaya makrofaj, monosit göçü gerçekleşmekte, böbrek kan akımı azalmaktadır. Onları sitotoksik ve supressör T hücreleri ile nötröfillerin göçü takip etmektedir (50-52).

Tek taraflı tıkanıklık yapılan böbreklerin karakteristik histolojik bulgusu renal kortekste makrofaj infiltrasyonu, artmış TGF- β_1 geni ekspresyonu, intersitisyel fibroblastların izlenmesidir. Bu süreç fibroblastlar için büyüme faktörlerinin salınması sonucunda intersitisyel fibrozis gelişmesine neden olmaktadır. Bu büyüme faktörlerinden TGF- β_1 ; infiltratif makrofajlardan salınır ve böbrek hasarında intersitisyel fibrozisi oluşturan fibroblastların, miyofibroblastlara dönüşümünü sağlar (50,53). ADE inhibitörlerinin; üreter tıkanıklığı yapılmış sıçanlarda, böbrek dokusunda monosit-makrofaj infiltrasyonunu, TGF- β_1 yapımını ve intersitisyel fibrozisi azalttığı gösterilmiştir (13).

Tıkanık böbrekte bu dönemde TKBF (trombosit kaynaklı büyüme faktörü), EBF (epidermal büyüme faktörü), insülin benzeri büyüme faktörünün artmış olduğu görülmektedir (54,55). Büyüme faktörlerindeki bu artış ve oksidatif stresin devam etmesi fibroblastik aktivitenin başlamasını sağlar. Fibroblastlar miyofibroblastlara dönüşür ve bu dönemde intersitisyumda α -DKA (+) miyofibroblastlar gözlenir (53). Tromboksan A₂ ve anjiotensin II gibi vazokonstrüktör moleküllerin dolaşımında ve inflamatuvar dokuda artmalarının etkisiyle damarlardaki daralma devam eder. Buna paralel olarak diğer böbrekte prostaglandinler gibi vazodilatatör moleküllerin yapımında artış olur (56). Tıkanıklığın devam etmesi sonucunda oluşan bu değişiklikler tübüler atrofiye, intersitisyel fibrozise neden olur ve böbrek fonksiyonlarında kalıcı bozukluklara neden olur (3). Tek taraflı kısmi tıkanıklarda, yaklaşık on haftada böbrek kan akımı belirgin olarak azalır ve bir sene içinde GFH ortalama % 60 düşer (57).

DeneySEL çalışmalarda, idrar akımı engellenmiş böbrekte, tübüler bazal membranlarda tip 4 kollajenin biriktiği ve bazal membranın kalınlaştığı saptanmıştır (58). Yapılan çalışmalar karşı böbreğin de etkilendiğini göstermektedir. Karşı böbreklerde IgG birikimlerinin oluştuğu ve glomerüler korpüsküllerin genişlediği gözlenmektedir (59).

Koyun fetüslerinde yapılan çalışmalarda, İAB'nda böbrek parankiminde oluşan hasarın gestasyonel yaşdan ve tıkanıklığın ciddiyetinden etkilendiğini göstermiştir. Gestasyonun erken döneminde gelişen tıkanıklarda böbrek parankiminde displastik değişiklikler oluşmaktadır (60,61). Eğer tıkanıklık daha geç dönemlerde veya tam bir tıkanıklık şeklinde olmazsa, böbrek hasarı boşaltıcı sistemde genişleme ile sınırlı kalmakta ve belirgin parankimal hasar oluşmamaktadır. Yine koyun fetüslerinde yapılan çalışmalarda görülmüştür ki; gestasyonun 6–8. haftalarında üreter tomurcuğunda oluşan

gelişim anormallikleri sonucunda da, renal dokuda anormal farklılaşmaya olmakta ve displastik böbrek oluşmaktadır. Displastik böbreklerde parankim hasarı oluşmakta ve glomerül sayısı azalmaktadır (62,63,64).

İdrar akımının engellenmesine neden olan tıkanıklarda, tıkanıklığın proksimal kısmındaki üreterde de histolojik değişiklikler; 'üreter duvarında kalınlaşma ve genişleme' oluşmaktadır. Bu kalınlaşma kas tabakasında hipertrofi ve bağ dokusunda artış nedeniyledir. Üreter epitelinde hiperplazi, böbrek pelvisinde Brunn's yuvaları, çok tabakalı ürotelyal benzeri yapı gibi çeşitli histolojik lezyonlarda tanımlanmıştır (65,66).

5.5.1.3. Biyokimyasal değişiklikler

Tıkanıklık nefropatisi gelişen intersitisyel renal dokuda; inflamasyonun araçları olan adhezyon molekülleri, monosit göçünü arttıran peptit, ısı şok proteini-70 düzeylerinde artış olur (50,67,10). Bu moleküllerin artışı monosit-makrofaj sisteminin aktive olmasına ve intersitisyel dokuda bu hücrelerin infiltrasyonuna yol açar. Lokal ve sistemik vazokonstrüktörlerin (tromboksan A₂, anjiotensin II) etkisiyle hipoksi oluşur (56,68,69). Bu hipoksik ortamda inflamatuvar böbrek dokusunda; aktive makrofajlardan salınan sitokinler (İL-1 α , İL-2, İL-6, İL-10, TNF- α), büyüme faktörlerinin (TGF- β ₁, TKBF, İBBF, EBF) ve oksidatif stres nedeniyle oluşan lipid ve protein moleküllerinin etkisiyle inflamasyon belirginleşir, oksidatif stres tetiklenir (50,70-74). Oksidatif stres ürünlerindeki bu artış (MDA, NO), NF- κ β ve anjiotensin II üretimine neden olmaktadır. Bu faktörlerden NF- κ β ; inflamatuvar yanıtta büyüme faktörleri, adhezyon molekülleri, akut faz reaktanları için düzenleyici ve inflamasyonu arttırıcı görev üstlenmektedir. Üreter tıkanıklığı yapılmış sıçan böbreğinde NF- κ β ; 5-7. günlerde en yüksek seviyeye ulaşmaktadır. Anjiotensin II molekülü, güçlü vazokonstrüktör olmasının yanında aynı zamanda TGF- β ₁ yapımını arttırıcı özelliktedir (13,76,77).

İnflamasyonun öncül sitokinlerinden olan İL-1 α , esas olarak makrofajlardan üretilen bir proteindir. Nötrofiller, T ve B lenfositler, epitel hücreleri ve fibroblastlar üzerine etkilidir. Bu hücreleri üreme, üretme ve farklılaşma yönünde aktive eder. Hipotalamusu etkileyerek ateşe neden olur. İL-6, makrofajlardan ve yardımcı T hücrelerinden üretilir. B lenfositlerin farklılaşmasını uyarır, ateşe neden olur. TNF- α , ana kaynağı makrofajlardır, önemli bir inflamasyon aracısıdır. Endotel hücreleri tarafından adhezyon moleküllerinin üretilmesini, nötrofillerin fagositoz yeteneğini, T lenfositlerin sitokin yapımını, B lenfositlerin sayıca artmasını sağlar. Yüksek

derişimlere ulařtıęında lipoprotein lipazı inhibe edip kařektin benzeri etki yapar, septik řoka aracılık eder (50,54).

Oksidatif stres ürünleri, NF- κ B ve dięer sitokinlerin salınımını arttırarak inflamatuvar yanıtı arttırır. Nitrik oksit, makrofajlar ve endotel hücreleri tarafından argininden sentezlenir, damar gevřeticidir, kısa ömürlü, normal böbrekte fizyolojiyi düzenleyici rolü vardır, yüksek derişimlere ulařtıęında özellikle septik řokta hipotansiyona neden olur (77). Oksidatif stres sırasında gelişen doku hasarının en önemli nedeni süperoksit radikallerin üretimi olduęu deneysel çalışmalarda gösterilmiştir. Serbest oksijen radikallerinin en önemli kaynaęı ise hücre membranlarının lipit peroksidasyonudur. Lipit peroksitler hücre membranındaki doymamış yaę asitleri ile etkileşmekte ve zincirleme reaksiyon oluşturmaktadır. Bu etki ile hücre membranının yapısını bozularak hücrelerin ölümü ve doku hasarı gelişmektedir (10).

5.5.1.4. Fonksiyonel deęişiklikler

Tek taraflı kısmi tıkanıklıęa fonksiyonel olarak verilen cevap aynı tarafta GFH'da azalma, karřı tarafta ise artmadır. Ancak asıl cevaplanması gereken soru tıkanıklıęın hangi mekanizma ile GFH'nı etkiledięidir. Bunda çeřitli deęişkenlerin yer aldıęı düşünölmektedir (41).

Aynı taraftaki vasköler yanıt: Deneysel hayvan modellerinde akut tıkanıklık sonrasında bařlangıçta oluřan pelvis basıncındaki artışa böbrek kan akımındaki artış eşlik eder. Bu artışın nitrik oksite baęlı olduęu düşünölmektedir. Akut dönem sonrasında TTKT devam ederse jukstaglomeröler hücrelerde yer alan renin-anjiyotensin sistemi devreye girer ve azalmış böbrek kan akımı ve GFH'ndan direkt olarak sorumlu tutulur. Trombosit aktive edici faktör ve tromboksan A₂'nin de bu azalmada etkin olduęu düşünölmektedir. Bu vasköler deęişiklikler, deneysel olarak laktat dehidrogenazdaki artış ile gösterilen böbrek hipoksisine sebep olmaktadır. Sıçanlarda, 8 hafta süren TTKT, glomeröllerin %50'sinde atrofiye sebep olmuřtur. Akut dönemde TTKT yapılan taraftaki böbrek veninde yüksek miktarlarda anjiyotensin II saptanmıştır (68,77–79).

Aynı taraftaki glomeröler ve tübüler yanıt: Fötal koyunlarda yapılan TTKT'den 5 gün sonra böbrek kan akımında ciddi bir artış söz konusu iken 10. güne

dođru taban deđerlere kadar duser. 10. gunden sonra idrar cıkarımında belirgin bir azalma olur. Kontrol grubundaki bdbreklere gbre etkilenmiş bdbrekler azalmış kreatin klerensine sahiptir ve konsantrasyon fonksiyonları bozuk olup fazla miktarlarda Na kaybı olur. Tübüler fonksiyonlar bozular. Sıçanlarda yapılan cılışmalarda TTKT'nin GFH'da kalıcı dşüklüğe, parankim ađırlığında azalmaya ve ciddi pelvik genişlemeye sebep olduđu gösterilmiştir. Bu deđişikliklerin oluşması 6 hafta sürer (79,80).

Karşı taraftaki bdbrek yanıtı: TTKT sonrasında diđer bdbrekte de deđişiklikler olur. İAB'nin süresine gbre diđer bdbrekte karşılayıcı hipertrofi gelişir, tübüler fonksiyonlarda ve GFH'da artış olur. Bu kısa dönemde istenen bir etki olmasına rağmen, uzun dönemde kalıcı zararlara sebep olur. Uzun dönemde bu bdbreğin ađırlığı artar ama glomerül sayısında deđişiklik olmaz (81).

5.5.2. Tıkanıklık nefropatileri

Yenidođan döneminde ve 4 yaşından küçük çocuklarda son dönem bdbrek yetmezliđinin en sık nedeni tıkayıcı anormalliklerdir. İdrar akım yolundaki tıkanıklığın süresi ve zamanına gbre bdbrek hasarı oluşur. İnterüterin dönemde gelişen tıkayıcı anormallikler üriner sistemde maturasyon gecikmesine ve bdbrek parankimde displastik deđişikliklere neden olabilir. Daha sonraki dönemlerde gelişen tıkanıklıklara üriner sistemin cevabı pelvikaliksiyel sistemde genişleme ve bdbrekte fonksiyonel bozuklukların oluşması şeklindedir. Bu idrar akımının engellenmesi sürecinde tübüler sistemin fonksiyonları bozular, bdbrek kan akımı azalır ve oksidatif stres oluşur. Oluşan oksidatif stres ürünleri, sitokinler ve büyüme faktörleri nedeniyle gelişen inflamatuvar süreç sonucunda tübülointersitsiyel fibrozis gelişir. Tübülointersitsiyel fibrozis geliştiđinde oluşan bdbrek hasarı geri dönüşümsüzdür (1,2,10,3).

Pek çok konjenital ve edinsel hastalıklar tıkanıklık üropatisine neden olabilir. Kalikotübüler bileşke, piyelöüreteral bileşke, üreterovezikal bileşke ve mesane çıkışı üriner sistemde tıkanıklıkların en sık görüldüđu bölgelerdir (41).

5.5.2.1. Konjenital İdrar Akım Yolu Tıkanıklıkları

Kaliksiyel divertikül, genellikle böbrek üst polde görülen, dar bir kanalı olan kistik boşluk şeklinde yapıdır. Embriyolojik olarak üreteral kök artığıdır. Tipik olarak transizyonel epitel ile örtülüdür. Genişlediği zaman idrar akımını engelleyebilir. Genelde asemptomatiktir ama taş oluşumu, infeksiyon, hematüri ile klinik bulgu verebilir (82).

Hidrokaliks veya infundibulopelvik stenoz, bir veya daha çok kaliksde genişleme ile karakterize, genellikle böbrek üst polde görünen, embriyolojik anormalliktir. Uzun ve dar infundibulum nedeniyle oluşur. Kalikslere dışardan bası nedeniyle hidrokaliks oluşabilir; genellikle damar basısına bağlı oluşur. Genellikle asemptomatik seyir izleyebilir, yan ağrısı, ateş, hematüri gibi İYE semptomları olabilir (83).

Megakalikozis, böbrek pelvisinde belirgin genişleme olmaksızın, kalikslerin geniş, şekli bozuk, sayısının artmış olmasıyla karakterize hastalıktır. Genelde erkeklerde görülür, İYE semptomları olabilir (84).

Konjenital üreteropelvik bileşke darlıkları, çocuk ve genç erişkinlik döneminde görülen en sık hidronefroz nedenidir. Fötal idrar akım bozuklukları 600–800 gebelikte bir görülür. Genellikle sporadiktir ama ailesel geçiş gösteren olgular bildirilmiştir. Hastaların % 25'ine bir yaşının altında, % 50'sine de beş yaşın altında tanı konulur. Gebelikte yapılan ultrasonografik incelemelerin yaygınlaşmasıyla intrauterin tanı sıklığı artmaktadır. Genelde erkelerde ve sol tarafta görülür. ÜPB darlıkları idrar akımının kısmi tıkanıklığıdır. ÜPB darlıkları ekstrapariyetal, intrapariyetal ve pariyetal olmak üzere 3 tiptir (85,86,87).

Ekstrapariyetal anormalliklerin en sık nedeni aberran damarlardır. İdrar akımı aralıklı olarak engellenir. Klinik semptomları gelip geçicidir. Genellikle cerrahi tedavi geçirmiş hastalarda görünen katlantılar, bantlar, yapışıklıklar ve arteriovenöz malformasyonlar ÜPB düzeyinde İAB'na neden olabilen diğer ekstrapariyetal sebeplerdir (88).

Pariyetal patolojiler en sık görünen tiptir. Histolojik olarak lamina mürkulariste kalınlaşma, kas fasikülleri arasında kollajen liflerinde artış mevcuttur. Aynı zamanda adventisyada, lamina mürkulariste ve longitudinal kas lifleri arasında elastin liflerinde

artış mevcuttur (88). Bazı çalışmalarda düz kas liflerinde azalma, mskler liflerde dzensizlik ve fibrozis tanımlanmıştır (89). Yeni alıřmalarda adinamik segment gsterilmiř olup bu segmentte peristaltik dalgaların dzensiz olduėu, adventisyal dokuda inflamasyon geliřtiėi ve sonuta kas tabakasının yerini kollejen tabakasının aldıėı grlmektedir (90). Elektron mikroskopu ile yapılan alıřmalarda kas lifleri arasındaki kollajen liflerinin ařırı arttıėı grlmřtr. PB’de geliřen bu darlıėın reter geliřiminde duraklama veya rekanalizasyon srecinin tamamlanmaması nedeniyle olabileceėi dřnlmektedir (91).

İntrapariyetal anormallikler nadirdir. reter iindeki valf benzeri lezyonlar, fibroepitelyal polipler PB darlıėına neden olabilir. Ftal reter, lmen ii mskler invajinasyonlar ierir. Bu invajinasyonların doėum sonrası kalıcılık gstermesi, kaybolmaması veya katlantılar oluřturması sonucunda oluřan flepler ve valvler sonucunda PB darlıėı oluřabilir (92).

reteral hipoplazi, VUR, reteral duplikasyon ve atnalı bbrek, retroiliak veya retrokaval reter gibi rolojik patolojilerde PB’i etkileyebilir ve darlıėa yol aabilir (41).

Gnmzde PB darlıkları sonucunda geliřen hidronefroz antenatal yapılan ultrasonografik incelemeler ile saptanabilmektedir. 18. haftadan sonra bbrek pelvisinin geniřlemesi, parankimde deėiřikliklerin olması, oligohidroamnios saptanması ultrasonografik bulgulardır. Yenidoėanda karın ii kitlelerin %40’ı bbrek kaynaklı olup bu oranında %40’ını BP darlıkları oluřturur. Tekrarlayan idrar yolu infeksiyonları PB darlıklarının en sık semptomudur. Bel aėrısı, hematuri, hipertansiyon, tař PB darlıėının diėer semptom ve bulgularındandır (93–95).

PB darlıklarında tedavinin temel tařları idrar akımını dzeltmek, daha fazla bbrek hasarı geliřmesini nlemek ve semptomları azaltmaya yneliktir. PB darlıklarında 4 farklı yaklařım sz konusudur: 1. hastalıėın konservatif takibi; en sık bir yařından kk ocuklarda uygulanır. Radyolojik ve sintigrafik yntemlerle bbrek pelvisi ve parankimal deėiřiklikler izlenir. Koruyucu antibiyotik tedavisi uygulanır, 2. pelvis blgesindeki idrarın geici diversiyonu; yeni doėan grubundaki, bbrek pelvisi ařırı geniř olan ve bbrek fonksiyonları bozuk hastalarda uygulanır, 3. cerrahi veya endoskopik yntemler, 4. ftal cerrahi; gnmzde pelviamniotik řant gibi riner diversiyon yntemleri uygulanmaktadır. Cerrahi tedavide en sık tercih edilen yntem Anderson Hynes tekniėi ile dismembered piyeloplastidir. Hastanın operasyon esnasındaki bulgularına gre reterokalikostomi yntemi uygulanabilir. Bbrek

fonksiyonları ileri derecede bozulmuş hastalarda nefrektomi yapılabilir. Endoureteropiyelotomi, perkütan antegrad endoskopik piyelotomi, laparoskopik dismembered piyeloplasti ve balonla genişletme yöntemleri uygulanmakta olup çocuklardaki deneyimler sınırlıdır ve genellikle açık prosedürler sonrasında gelişen darlıklarda uygulanır (41,59,94).

Üreterovezikal bileşke tıkanıklıkları (megaüreter) çocuklarda normal üreter çapı genelde 5 mm'den küçüktür, çapın 7 mm'den büyük üreterler için megaüreter denilebilir (95). Megaüreter tanımı genişlemiş veya büyük üreterler için kullanılır. Megaüreterin reflülü, tıkanıklıklı, ne reflülü ne de tıkanıklıklı olmak üzere üç tipi mevcuttur (96). Tıkanıklıklı grup, birincil ve ikincil olarak ikiye ayrılır. Birincil grubun nedeni adinamik segmenttir, fonksiyonel ve kısmi tıkanıklık sebebidir, mesane normaldir, genelde tek taraflıdır. İkincil grubu; nöropatik ve nöropatik olmayan işeme bozukluğu, PUV mesanesi gibi mesane içi basıncı arttıran nedenler, üreteroseller, üreteral ektopi, mesane divertikülleri, taş, periüreteral reimplantasyon sonrası gelişen fibrozis, retroperitoneal fibrozis ve tümörler gibi etmenler oluşturur (97.98). Üreterosel, üreter alt ucunun kistik genişlemesidir. Üreterosel, mesane içi ve mesane dışı olarak iki grupta değerlendirilir. Her iki tipide sıklıkla üreter alt uç tıkanıklığına neden olur (99). Vezikoüreteral reflü, mesanedeki idrarın, üst üriner sisteme kaçıışı ile karakterize bir hastalıktır. Birincil ve ikincil olarak iki gruba ayrılır. Birincil grubun sebebi, üreterin mesane içinde seyreden kısmının kısa olmasıdır. İkincil grubu, mesane çıkış tıkanıklığı ve mesane disfonksiyonu nedeniyle gelişen VUR oluşturur. Megaüretere neden olan üçüncü grup, ne tıkanıklık ne de reflü olmayan gruptur. Bu grupta birincil ve ikincil olarak ikiye ayrılır. Birincil grup, sebebi bilinmeyen, yenidoğan döneminde görülen megaüreterdir. İkincil grubu, diabetes insipidus, diabetes mellitus gibi poliüri yapan hastalıklar, bakteri endotoksinleri nedeniyle üreter peristaltizminin bozulduğu idrar yolu infeksiyonları ve Prune Belly sendromu oluşturur (96–98).

Posterior üretral valv, erkek çocuklarda mesane çıkış tıkanıklığının en sık nedenidir. Sekizbin canlı doğumda bir görülür. Üç tipi mevcuttur. 'Tip I, verumontanumdan membranöz üretraya doğru uzanan oblik diyafram, tip II, verumontanumdan mesane boynuna doğru uzanan diyafram, tip III, prostatik üretrada görülen, merkezinde lümeni olan diyafram' şeklindedir. En sık tip I görülür. PUV'de, posterior üretra genişler, mesane duvarı kalınlaşır. Zamanla mesane kompliyansı ve kasılma gücü azalır. VUR'ün eşlik ettiği veya etmediği hidroüreteronefroza neden olur.

Antenatal dönemde ultrasound incelemesi ile tanısı mümkündür. Genelde yenidoğan döneminde klinik bulgu verir. Hastanın klinik durumuna göre valv ablasyonu veya üriner diversiyon şeklinde cerrahi tedavi yapılır (100–102).

5.6. Lipitler

Lipitler, yağ asitleri ile alkol, gliserol gibi moleküllerle oluşturduğu heterojen bileşiklerdir. Lipitler, enerji değeri yüksek, bünyesinde vitaminler ve esansiyel yağ asitleri içeren diyetin önemli yapı taşlarından. Lipitler, basit, kompleks, türev lipitler şeklinde üç ana gruba ayrılır. Basit lipitler, yağlar ve mumlar olarak iki gruba ayrılır. Yağlar, yağ asitlerinin gliserol ile yaptığı esterlerdir. Mumlar yağ asitlerinin, monohidrik alkollerle yaptıkları esterlerdir. Kompleks lipitler, yağ asitlerinin içlerinde bir alkol ve bir yağ asidine ek olarak başka gruplar taşıyan yağ asidi esterleridir. Bu gruptaki fosfolipitler; yağ asidi ve bir alkole ek olarak fosfotidik asit artığı içerir, glikolipidler; sfingozin ve karbonhidrat içerir. Bu grubun diğer üyeleri sulfolipidler ve aminolipidlerdir. Üçüncü ana grup türev lipitlerdir; bu grubu yapısında steroidler, aldehitler, ketonlar, hidrokarbonlar içeren, vitamin ve hormonların yapısında bulunan lipitler oluşturur (15,103). (Bloor sınıflaması)

Yağ asitleri, yağların hidrolizinden elde edilir, doğada ester halinde, plazmada taşınabilir şekli olan esterleşmemiş durumda bulunurlar. Doğal yağlarda bulunan yağ asitleri genelde düz zincir türevleridir ve 2 karbonlu (C) birimlerden oluştuğu için çift sayıda karbon atomları içerirler. Bu zincir doymuş (içinde çift bağ taşımayan) veya doymamış (içinde bir veya daha fazla çift bağ içeren) olabilir (15).

Doymuş yağ asitleri, bu serinin ilk üyesi olan asetik asit üzerine kurulmuş olarak tasarlanabilir. Doymamış yağ asitleri doymamışlık derecesine göre alt gruplara ayrılırlar. Tekli doymamış yağ asitleri (TDYA), yapısında bir çift bağ taşırlar. Çoklu doymamış yağ asitleri (ÇDYA), birden daha fazla çift bağ içerirler. Eikozaenoidler, bu bileşikler eikoza (20 C'lu) polienoik yağ asitlerinden türerler, prostanoidleri ve lökotrienleri kapsarlar. Linoleik asit iki çift bağlı ÇDYA'dir bir çok sıvı yağda (mısır, yerfıstığı, pamuk çekirdeği ve soya fasülyesi yağı) bulunur (15,105).

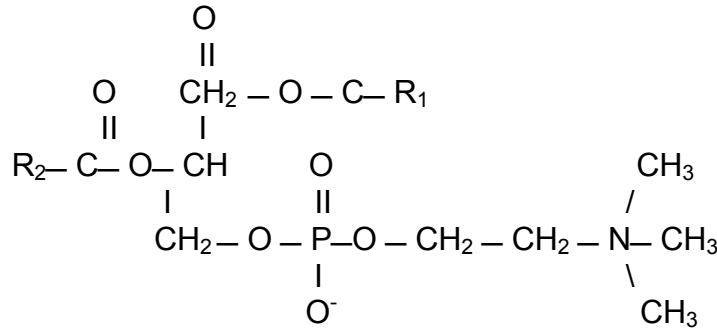
5.6.1 Fosfolipitler

Yağ asidi ve bir alkole ek olarak fosfatidik asitten oluşan bileşiktir. Fosfolipidlerin kimyasal yapıları değişmekle birlikte, fiziksel nitelikleri birbirlerine benzer. Hem hidrofobik (nonpolar) hem de hidrofilik (polar) gruplar taşıyan bileşiklerdir. Bu sebeple amfipatik bileşikler adı verilmektedir. Hepsi lipoproteinlerle taşınarak bütün vücutta çeşitli yapısal amaçlarla, benzer şekilde kullanılır.

Bu grupta yer alan bileşikler sırasıyla (1) fosfatidik asit ve fosfatidil gliseroller, (2) fosfatidilkolin, (3) fosfatidiletanolamin, (4) fosfatidilinozitol, (5) fosfatidilserin, (6) lizofosfolipidler, (7) plazmalojenler ve (8) sfingomyelinlerdir. Gliserol içermeyen sfingomyelinlerin dışında diğerlerinin tümü fosfatidik asit türev olup fosfogliseroller olarak isimlendirilir. Plazmadaki fosfolipidlerin %90'ını fosfatidilkolin ve sfingomyelin oluşturur. Bunun da %80'i fosfatidilkolindir. Fosfolipidler hücre membranlarında bulunan lipitlerin en büyük kısmını oluştururlar (104).

5.6.1.1. Fosfatidilkolin (Lesitin)

Fosfatidilkolin, kolin içeren fosfogliserollerdir. Bunlar hücre membranlarında en çok bulunan fosfolipitlerdir. Fosfatidilkolin, 1,2-diaçilgliserolden sentezlenir. Fosfatidilkolinin biyosentezinde kolinin önce aktif koline çevrilmesi gerekir. Bu iki basamaklı bir olaydır; kolin önce kendisine uyan monofosfatı oluşturmak üzere ATP ile reaksiyona girer. Bu reaksiyonunda sitidindifoskokolin (CDP-kolin) oluşturmak üzere sitidin trifosfat (CTP) ile gireceği diğer reaksiyon izler. Bu şekilde kolin, fosfatidilkolin oluşturmak üzere diaçilgliserole transfer olur. Bu reaksiyonlardaki düzenleyici enzim fosfokinazdır. Polienilfosfatidil kolin, çoklu doymamış yağ asitleri içeren fosfolipittir. Bununda iki büyük bileşiği dilinolleoilfosfatidilkolin (DLFK) ve palmitoil-linoleoil-fosfatidilkolindir (PLFK). PFK'ler vücut hücreleri içinde geniş ölçüde yayılmışlardır. Hem metabolik hem de yapısal fonksiyonları vardır. Örneğin, dipalmitil fosfatidilkolin çok etkili bir aktif maddedir, akciğerlerin iç yüzeylerinin yüzey gerilimine bağlı olarak yapışmasını önleyen sürfaktanın ana yapıtaşlarından. Soya yağından elde edilen PFK % 94-96 oranında çoklu doymamış yağ asidi içeren fosfatidilkolin bileşiklerinden oluşur. İntestinal absorpsiyonu kolay biyoyararlanımı yüksektir (15). Özellikle alkolik karaciğer hasarı başta olmak üzere pek çok deneysel modelde etkinliği araştırılmaktadır. Günümüzde alkolik hepatit, viral hepatit ve romatoid artrit gibi hastalıkların tedavisinde klinik kullanıma girmiştir (104,105).



Şekil 1: Fosfatidilkolin'in kimyasal yapısı

5.6.1.1.1. Poliansature fosfatidilkolinin deneysel ve klinik kullanımı

1970'li yılların başlarında PFK alkole bağlı karaciğer hasarında başarıyla kullanılmaya başlanmıştır. 1982 yılında Jenkins ve ark., PFK'in, hepatit tedavisinde etkin olarak kullanılabileceğini göstermişlerdir (106). Bu çalışmaların arkasından Lieber ve ark.'ları deneysel olarak, maymunlarda alkolik karaciğer yağlanması ve siroz meydana getirmişler ve besinlerine PFK eklemişlerdir. Çalışma sonunda alkol alan maymunlarda karaciğer yağlanması ve fibrotik bulgulara rastlanırken alkolle beraber PFK alan maymunlarda bu patolojik değişikliklerin olmadığını göstermişlerdir. Bu deneysel çalışmalarda PFK'in hepatik fibrojenezisin basamaklarını engelleyerek etkinlik gösterdikleri ileri sürülmüştür (16).

Cantafora ve ark.'ları yaptıkları klinik çalışmalarda, PFK verilen sirozlu hastalarda eritrosit membranı lipit kompozisyonunda değişiklik olduğunu, membran kolesterol oranını arttırdığını ve bu değişikliğin sirozlu hastalarda faydalı etkilerinin olduğunu bildirmişlerdir (107). Holecek ve ark.'ları kısmi hepatektomi yapılmış sıçanlarda hepatositlerdeki yenilenmeyi hızlandırdığını göstermişlerdir(108).

Niederau ve ark.'ları yaptıkları klinik çalışmada, PFK'i kronik hepatit B ve C'li hastaların tedavisinde kullanmışlardır. Çalışma sonunda özellikle kronik hepatit C'li hastaların tedavisinde interferonla kombine kullanıldığında oldukça faydalı etkilerinin olduğunu kanıtlamışlardır (109).

Fosfatidilkolinin antifibrotik özelliğinden yararlanılarak Kappas ve ark.'ları laparatomilerden sonra oluşan yapışıklığın önlenmesinde fosfatidilkolini lokal olarak kullanmışlar ve etkili olduğunu tespit etmişlerdir (110). Mourelle ve ark.'ları oral verilen PFK'in strüktür oluşumunu ve inflame intestinal dokuda kollajen birikmesini önlediğini

göstermişlerdir. Bu etkinliğin, PFK'in kollajen katabolizmasını artırmasıyla ilgili olduğunu savunmuşlardır (111).

Fosfatidilkolinin sitoprotektif, antifibrotik ve antiadezif etkilerinin yanında; gastrointestinal fonksiyonların düzenlenmesinde ve inflamatuvar olaylardaki doku hasarının azaltılmasında da etkinlikleri olduğunu gösteren deneysel ve klinik çalışmalar da yapılmıştır. Carlson ve ark.'ları deneysel olarak nekrotizan enterokolitte (NEK) fosfatidilkolinin verilmesiyle NEK insidansında belirgin azalma olduğunu göstermişlerdir. Bu etkinliğin PFK'in intestinal motilite ve mukus sekresyonunu düzenleyici özelliklerinden dolayı olduğunu ileri sürmüşlerdir. Yine klinik çalışmalarda %75 oranında PFK içeren yumurta sarısının besinlere eklenmesiyle NEK insidansında azalma tespit edilmiştir (112).

Son yıllarda, fosfatidilkolinin oksidatif strese bağlı doku hasarını engellediğini gösteren çalışmalar da yapılmıştır. Aleynik ve ark.'ları alkolün pankreasta meydana getirdiği hasarın oksidatif stres nedeniyle oluştuğunu ve PFK tedavisinin bu hasarı engellediğini göstermişlerdir (113). Lieber ve ark.'ları etanol ilişkili karaciğer hasarı oluşturulan sıçanlarda PFK ve DLFK'in, mitokondrideki yağ asit oksidasyonunu düzelttiğini, ileri dönem karaciğer yetmezliğinde de faydalı olabileceğini göstermişlerdir (114).

Demirbilek ve ark.'ları PFK'in güçlü hücre koruyucu ve antioksidan etkinlikleri göz önünde bulundurularak sıçanlarda gerçekleştirdikleri deneysel çalışmada, PFK'in stres ülserlerin gelişimini engellemede çok etkili olduğunu göstermişlerdir (17).

Tüm bu klinik ve deneysel çalışmalar göz önünde bulundurulduğunda PFK'in birçok etkinliği ortaya çıkmaktadır. Moleküler mekanizması tam olarak ortaya konulmamakla birlikte PFK'in antifibrotik, antioksidan, antiadezif, hücre koruyucu ve apoptozisi önleyici özelliklere sahip olduğu görülmektedir.

6.GEREÇ VE YÖNTEM

Çalışmada her biri ortalama 200±10 gr. ağırlığında olan toplam 40 adet wistar-albino, erkek sıçan kullanıldı. Sıçanlar, İnönü Üniversitesi Deneysel Araştırma Merkezi'nden temin edildi.

6.1. Yöntem

6.1.1. Deney grupları

Çalışmada toplam 40 adet sıçan kullanıldı. Üç gruba ayrıldı:

Grup 1: Sham grubu: Bu grupta bulunan 10 adet sıçana üreter tıkanıklığı yapılmaksızın sadece laparotomi yapıldı.

Grup 2: Tıkanıklık grubu: Bu gruptaki 15 adet sıçana kısmi üreter tıkanıklığı yapıldı.

Grup 3: PFK ile tedavili tıkanıklık grubu: Bu gruptaki 15 adet sıçana kısmi üreter tıkanıklığı ve sonrasında otuz gün boyunca oral PFK tedavisi uygulandı.

6.1.2. Kısmi Üreter Tıkanıklık Modeli

Çalışma için; Grup 2 ve 3'teki tıkanıklık yapılacak sıçanların, deneyden yirmidört saat önce beslenmeleri kesildi ve sadece su içmelerine izin verildi. Deney esnasında anestezi için ketamin (50 mg/kg, İM), ksilazin (10 mg/kg, İM) karışımı kullanıldı. Betadinle cilt asepsisi sağlandıktan sonra orta hat insizyon ile batına girildi. Sol böbrek ve üreter bulundu. Psoas kası, üreteropelvik bileşke hizasından eksternal iliak damarların hizasına kadar, üreterin gömülebilmesine uygun olacak şekilde künt

disseksiyonla açıldı. Üreterin 2/3'ü, psoas kasına 6–0 vicryl ile tek tek sütürlerle uzunlamasına gömülerek tek taraflı kısmi üreteral tıkanıklık modeli oluşturuldu (48). Ardından abdominal katlar 4–0 ipek ile ayrı ayrı iki tabaka olacak şekilde devamlı sütürlerle kapatıldı. Postoperatif 4. saatte tüm sıçanlara standart yemleri ve su ile beslenmelerine başlandı. Grup 1'deki sıçanlara laparotomi yapıldı, üreterleri bulundu ama tıkanıklık yapılmadı.

6.1.3. Tedavi

Kontrol ve tıkanıklık grubundaki sıçanlara herhangi bir tedavi verilmezken, 3. gruptaki sıçanlara PFK (Essantiale forte-N), 100 mg/gün dozunda, oral yoldan ve tıkanıklık yapıldıktan sonra ki otuz gün süresince verildi.

Fosfatidilkolin, (Essantiale forte N), (Aventis Pharma, Deutschland GmbH, Nattermannallee 1, 50829 Köln) firmasından sağlanmıştır. Soya fasulyesinden elde edilen bu ekstre, içerisinde büyük oranda fosfatidilkolin bileşikleri içermektedir. Bununda iki büyük bileşiği dilinolleoilfosfatidilkolin ve palmitoil-linoleoil-fosfatidilkolindir.

Tablo 1: PFK preparatın (Essantiale forte N) içeriği

PFK	%72–76
DLFK (18:2–18:2)	%32–42
PLFK (16:0–18:2)	%18–19
Oleoil- linoleoil (18:3–18:2) FK	%12–13
Steroil-linoleoil (18:0–18:2) FK	% 6
Palmitoil- oleoil (16:0–18:1) FK	% 3–4
Steroil- araşidonoil (18:0–20:4) FK	% 1–2

6.1.4. Doku örneklerinin alınması

Deney periyodu sonunda sıçanlara yine ketamin-ksilazin anestezisi uygulandı ve sol böbrekleri çıkarıldı. Servikal dislokasyon yapıp sakrifiye edildi. Alınan böbrekler uzunlamasına olarak ikiye bölündü. Dokuların yarısı % 10'luk formol içerisinde patolojik incelemeler için ve diğer yarısı ılık serum fizyolojik ile yıkandıktan sonra alüminyum folyo içinde -70°C 'de biyokimyasal araştırmalar için ayrıldı ve saklandı. İnönü Üniversitesi Tıp Fakültesi Patoloji Anabilim Dalı laboratuvarında iki patolog tarafından ve materyallerin hangi gruba ait olduğu bilinmeksizin değerlendirilmesi yapıldı. Böbrek materyalleri %10'luk formolün içerisinde, 24 saat fikse edilip parafin bloklara gömüldü. Parafin bloklardan hazırlanan kesitler hemotoksilen eozin, masson trikrom ve immünohistokimyasal yöntemlerle boyandı. Hemotoksilen eozin ve masson trikrom boyası ile inflamasyon ve tübülointersitisyel fibrozis, immünohistokimyasal yöntemlerle alfa düz kas aktin ve nükleer faktör kapa-beta ekspresyonları değerlendirildi.

6.2. Böbrek dokusunun biyokimyasal değerlendirilmesi

Böbrek materyallerinin biyokimyasal incelemeleri için dokular homojenize edildi. Homojenizasyon yöntemi; çalışma gününe kadar -70°C ' de saklanan dokular önce soğuk izotonik ile sonra soğuk distile su ile yıkandı, kurulandı ve tartıldı. Tartılan dokular 50 m/mol Tris-HCl tamponunda, 180 m/mol soğuk potasyum klorid ve 10 m/mol EDTA içinde, 7,4 ph'da, 16000 devirde 2 dk homojenize edildi. (Tempest Virtishear, model 278089, The Virtis Company, Gardiner, NY, USA) Tüm işlemler $+4^{\circ}\text{C}$ 'de yapıldı. Hazırlanan homojenattan, böbrek dokusunun MDA, SOD, GSH ve toplam nitrit, nitrat düzeyleri spektrofotometre ile öncül inflamatuvar sitokinlerin düzeyi ELİSA yöntemi ile değerlendirildi.

6.2.1. Lipit peroksidasyonunun değerlendirilmesi

MDA seviyesinin ölçülmesi lipit peroksidasyonun düzeyini belirlemede kullanılmaktadır. Doku MDA düzeyi ölçümü Uchiyama ve Mihara'nın tanımladığı metoda uygun yapıldı (115). Hazırlanan homojenatta (%10'luk 0.5 ml), 3 ml homojenize % 1 fosforik asit ve 1 ml % 6 tiobarbitürik asit solüsyonu eklendi. Karışım

kaynar su banyosunda 45 dk süreyle ısıtıldı. Tüpler soğutulduktan sonra 4 ml n-bütanole ekstrakte edildi. Oluşan rengin absorbansı spektrofotometri (Ultraspec Plus, Pharmacia LKB Biochrom, UK) ile 525 ve 535 nm dalga boyunda ($\epsilon=1.56 \times 10^5 \text{M}^{-1} \text{cm}^{-1}$) ölçüldü. MDA miktarı standart kalibrasyon grafiğinden hesaplandı ve nmol/g dokuda şeklinde ifade edildi.

6.2.2. Antioksidanların enzimlerin düzeyinin ölçümü:

6.2.2.1. Süperoksit dismutaz enzim düzeyinin ölçümü

Süperoksit dismutaz (SOD), süperoksit radikallerinin hidrojen peroksit dismutasyonunu katalizleyen antioksidan enzim grubudur. Antioksidan aktiviteyi değerlendirmek için doku SOD enzim düzeyi araştırıldı. Toplam SOD aktivitesinin değerlendirilmesi için Sun ve ark.'larının metodu kullanıldı (116). SOD aktivitesi, süperoksit jeneratörde ksantin ve ksantin oksidaz kullanılarak nitroblue tetrazoliumun (NBT) indirgenmesinin inhibisyonu ile değerlendirildi. Bir SOD ünitesi; NBT redüksiyonunu %50 oranında inhibe eden protein miktarı olarak hesaplandı. Sonuçlar U/ gr protein olarak ifade edildi.

6.2.2.2. Glutasyon düzeyi ölçümü

Glutasyon peroksidaz enzimi hidrojen peroksit varlığında redükte GSH'nun okside glutatyon (GSSG) yükseltgenmesini katalize eder. Hidrojen peroksidin bulunduğu ortamda GSH'in oluşturduğu GSSG, glutasyon redüktaz ve NADPH yardımı ile GSH'a indirgenir. Doku glutasyon düzeyi antioksidan aktiviteyi değerlendirmek için araştırıldı. Ellman yöntemi kullanıldı (117). Böbrek dokusundan hazırlanmış olan süpernatant fraksiyonları total glutasyon (GSH) analizi için kullanıldı. Sonuçlar $\mu\text{mol/gr}$ doku şeklinde hesaplandı.

6.2.3. Oksidan enzimlerin düzeyinin ölçümü

6.2.3.1. Nitrat ve Nitritin enzimatik ölçümü

Toplam nitrit ve nitrat düzeyi oksidatif stres düzeyini belirlemede kullanıldı. Nitrat düzeyi, kadmiyum redüksiyon metodunun modifiye şekli ile ölçüldü (118). Somogyi ayırıcı ile numuneler deproteinize edildikten sonra gliserin tampon içerisinde bakır kaplı kadmiyum ile nitrata indirgendi. İşlemler 9,7 ph değerinde yapıldı. 90 dakika zaman aralığında yalancı enzimatik reaksiyonların bitmesi beklendi. Takibinde

nitrit üretimini saptamak için sulfanilamid ile N-naftiletilendiamin (NNDA) solüsyonu ile inkübe edildi. Bu karışımın absorbanısı 545 nm dalga boyunda 20–60 dk süresince spektrofotometrede okundu. Sonuçlar toplam nitrit için nitrat+nitrit olarak hesaplandı ve µmol/L olarak ifade edildi.

6.2.4. Öncül inflamatuvar sitokinler ve TGF-β₁ değerlendirilmesi

Deney sonucunda, inflamatuvar sitokinlerin etkilenip etkilenmediğini değerlendirmek için öncül inflamatuvar sitokin düzeyleri (İL-1α, İL-6, TNF-α), ekstrasellüler matriksi değerlendirmek için de TGF-β₁ düzeyi araştırıldı. Bu sitokinlerin ve faktörlerin düzeyi ELİSA yöntemi ile daha önceden hazırlanan homojenattan çalışıldı. Böbrek dokusunu, İKA Ultra-Turnax Homogenizer’de (2x45 sec, 0 °C), 0.5 M TRIS / 1.5M NaCl/ 50mM CaCL₂ / 2 mM sodyum azid tamponla karıştırılarak ph=7’de homojenize edildi. Homojenatlar daha sonra 15.000 devirde, 15 dakika, +4°C’de santrifüj edildi. Oluşan süpernatantlar ELİSA için kullanıldı. Sıçan interlökin-1 alfa (İL-1α), sıçan interlökin-6 (İL-6), sıçan tümör nekrozis faktör-alfa (TNF-α) and sıçan transforming growth factor beta-1 (Biosource Immunoassay Kit, California, USA) kitleri kullanıldı. Sitokin düzeyini değerlendirmek için sandviç ELİSA protokolü uygulandı. Ölçümler 450 nm dalga boyunda optik okuyucu kullanılarak yapıldı. Sonuçlar pg veya ng/gram doku şeklinde hesaplandı.

6.3. Histolojik değerlendirme

Hemotoksilen eozin ve Masson trikrom boyası ile boyalı kesitler ışık mikroskopunda iki patolog tarafından değerlendirildi. Kesitlerde, inflamasyon alanları, intersitisyel fibrozis ve tübüler atrofi lezyonları değerlendirildi. Bu lezyonların sayımı yapıldı. Her kesitte korteks ve medülladaki 20 saha değerlendirildi. Sahalar birbirine ardışık ve eşit büyüklükte seçildi. Lezyonların dağılımına göre evreleme yapıldı (0- III). Evre 0= hasar yok, I= hafif fibrozis, % 10’dan az tübüler atrofi, II= orta derecede fibrozis, %10- 20 tübüler atrofi, III= yaygın fibrozis, %20’ den fazla tübüler atrofi. Lökosit infiltrasyonu, intersitisyel alandaki fokal lökosit infiltrasyonuna göre değerlendirildi. Evreleme yapıldı (0- II). Evre 0= infiltrasyon yok, I= hafif-orta lökosit infiltrasyonu II= yaygın lökosit infiltrasyonu.

6.4. İmmünohistokimyasal yöntem ve değerlendirme

Formol ile fiske kesitlerde α -DKA ve NF- κ B ekspresyonunu göstermek için immünohistokimyasal boyama yapıldı. α -DKA (Mouse monoclonal antiserum α -SMA, Labvision) ve NF- κ B (rabbit monoclonal antiserum, NF- κ B/p 65 (relA) Ab- 1, Labvision) antikoları kullanıldı. Poli-L-lisin kaplı lamlar kullanılarak hazırlanan kesitler 60°C’de bir saat kurutuldu. Sırasıyla 10’ar dakika ksilen, etanol ve % 3 hidrojen peroksit ile muamele edildi. NF- κ B uygulanan kesitler % 3 hidrojen peroksit ile muamele edilmeden önce 17 dakika mikrodalga fırında kaynatıldı. Fosfat tamponlu salin (PBS) ile yıkandıktan sonra ultra V blokta 5 dakika inkübe edildi. Daha sonra kesitler α -DKA antikoları ile 30 dakika, NF- κ B antikoları ile 25 dakika oda sıcaklığında inkübe edildi. 3 kere PBS ile yıkanan kesitler streptavidin peroksidaz ile muamele edildi. Kesitlere AEC kromogen damlatılıp 20 dakika bekletildikten sonra hemotoksilen ile zıt boyama yapıldı. Daha sonra gliserin jel ile sulu kapatma yapıldı(20,119). Kesitler korteks ve medüllada rastgele seçilen 20 bölgenin x400 büyütmede incelenmesiyle değerlendirildi. α -DKA immünohistokimyasal boyanma dört evrede değerlendirildi; 0= boyanma olmaması, 1= az boyanma olması, II= noktasal boyanma olması, III= yaygın boyanma olması şeklinde evrelendi. NF- κ B ile boyanma üç evrede değerlendirildi; 0= boyanma olmaması, I= az boyanma olması, II= belirgin boyanma olması, III= yaygın boyanma olması

6.5. İstatistiksel analiz

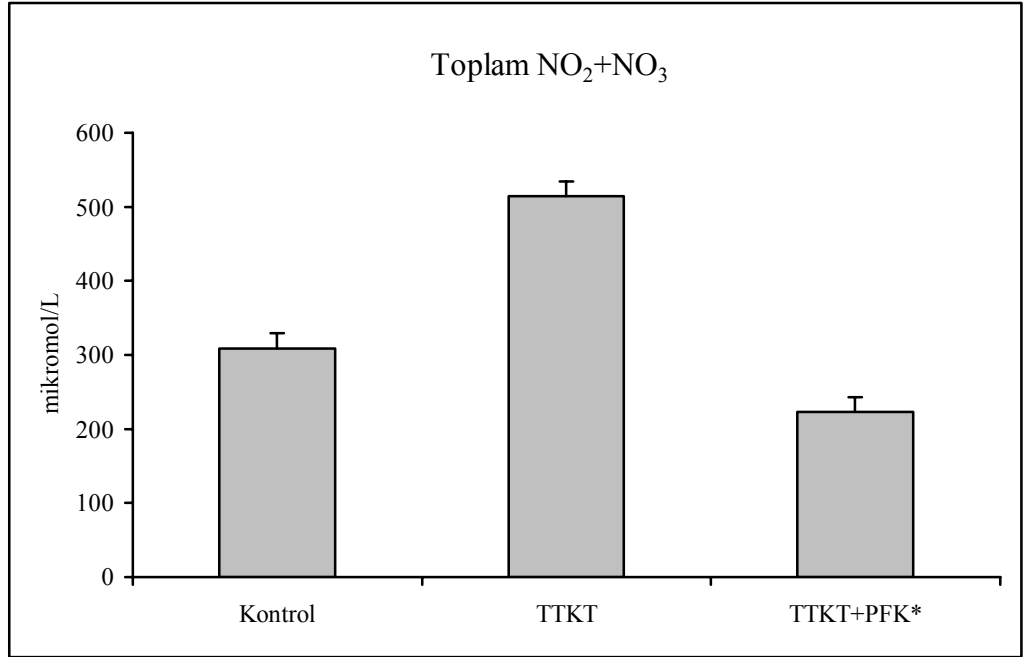
Tüm verilerin ortalama değerleri ve standart hataları hesaplandı. Ortalamalar arasında anlamlı farklılıklar varyans analizi ile gruplar arası anlamlılık Mann-Whitney-U testi ile değerlendirildi. Tüm istatistiksel analizler SPSS programı kullanılarak yapıldı. (SPSS for Windows 10,0; Chicago, IL, USA). P değerinin 0,01’den küçük olması anlamlı olarak kabul edildi.

7. BULGULAR

Üriner tıkanıklık sonrası gelişen böbrek hasarı üzerine PFK'in etkilerini araştırdığımız bu çalışmada, elde ettiğimiz bulgular aşağıda sunulmuştur.

7.1. Biyokimyasal bulgular

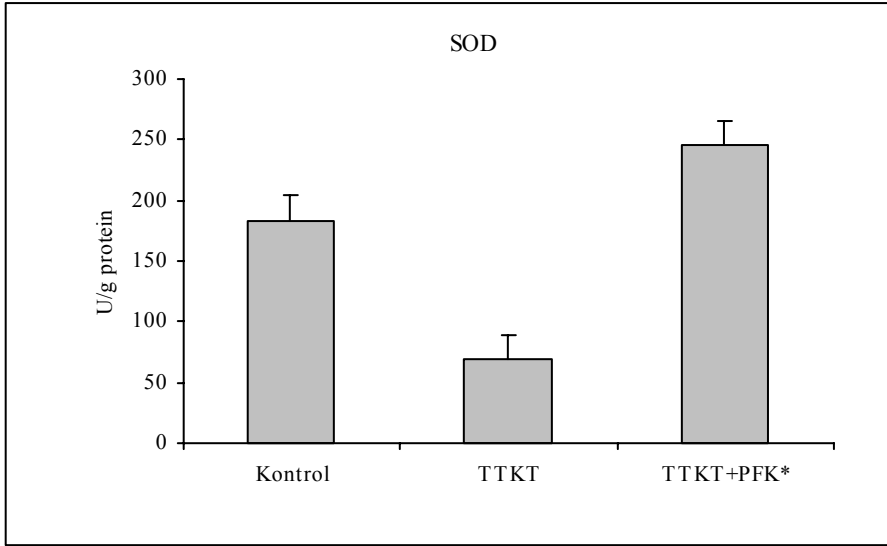
PFK tedavisinin oksidan enzimler üzerine etkisi: TTKT yapılmış grupta toplam NO₂ ve NO₃ düzeylerinin artmış olduğu (548,36±72,43 µmol/L), PFK ile tedavi edilen grupta ise azalmış olduğu (222,7±46,49 µmol/L) saptanmıştır. Bu azalışın istatistiksel olarak anlamlı olduğu görülmüştür (p<0.01).



Şekil 2: Grupların doku NO₂+NO₃ seviyeleri

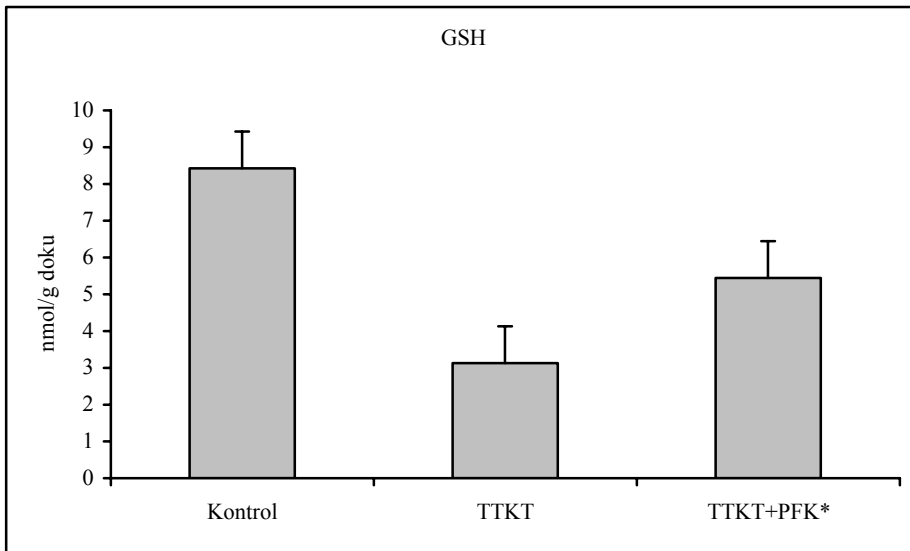
* p<0,01 üriner tıkanıklık grubundan anlamlı derecede farklı

PFK tedavisinin antioksidan enzimler üzerine etkisi: TTKT yapılmış grupta SOD ve GSH düzeylerinin azalmışken (sırasıyla $69,14 \pm 16,87$ U/g protein ve $3,13 \pm 0,98$ nmol/g doku), PFK ile tedavi edilmiş olan grupta SOD ve GSH düzeyinin (sırasıyla $245,96 \pm 22,1$ U/g protein ve $5,44 \pm 0,77$ nmol/g doku) artmış olduğu saptanmıştır. Bu artışın istatistiksel olarak anlamlı olduğu görülmüştür ($p < 0.01$).



Şekil 3: Grupların doku SOD seviyeleri

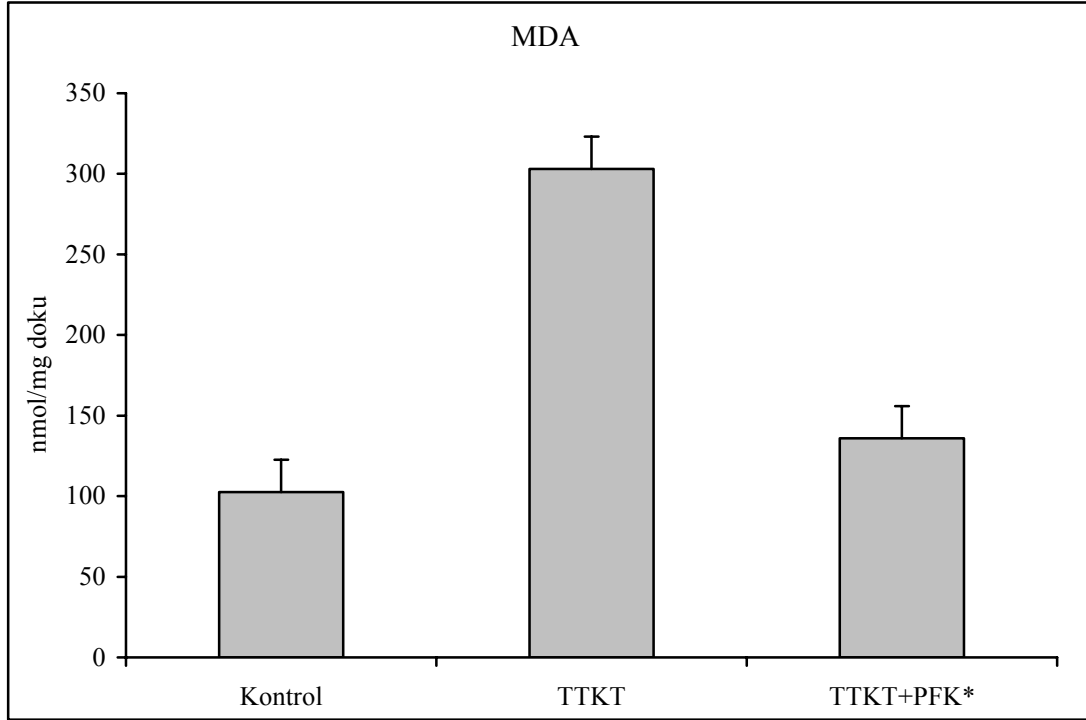
* $p < 0,01$ üriner tıkanıklık grubundan anlamlı derecede farklı



Şekil 4: Grupların doku GSH seviyeleri

* $p < 0,01$ üriner tıkanıklık grubundan anlamlı derecede farklı

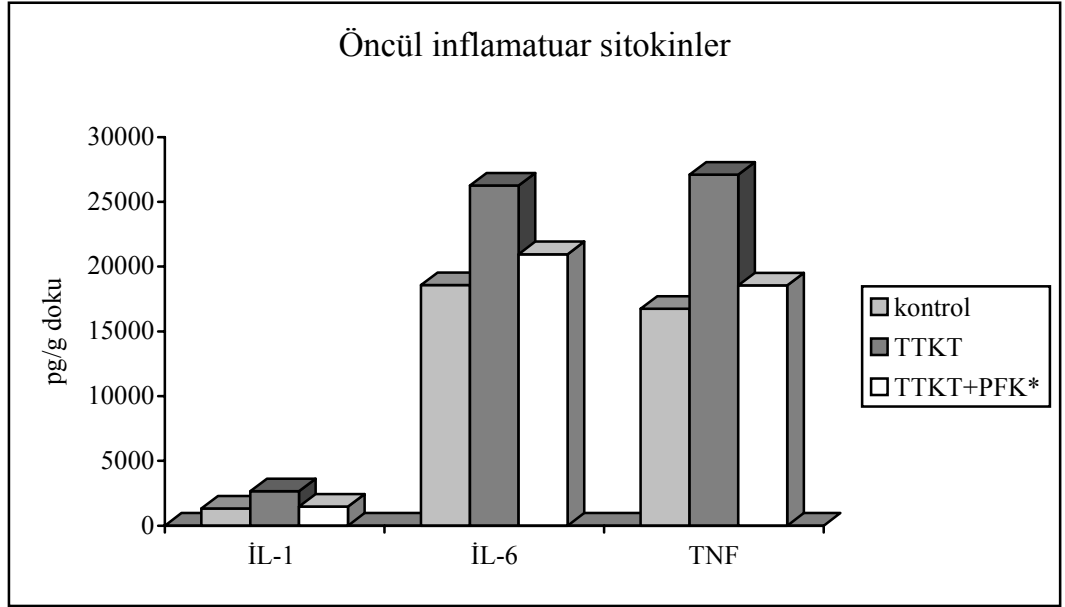
PFK tedavisinin lipit peroksidasyonu üzerine etkisi: TTKT yapılmış grupta MDA düzeylerinin artmış olduğu ($309,89 \pm 39,02$ nmol/mg doku) , PFK ile tedavi edilen grupta ise azalmış olduğu ($135,80 \pm 41,6$ nmol/mg doku) saptanmıştır. Bu azalışın istatistiksel olarak anlamlı olduğu görülmüştür ($p < 0.01$).



Şekil 5: Grupların doku MDA seviyeleri

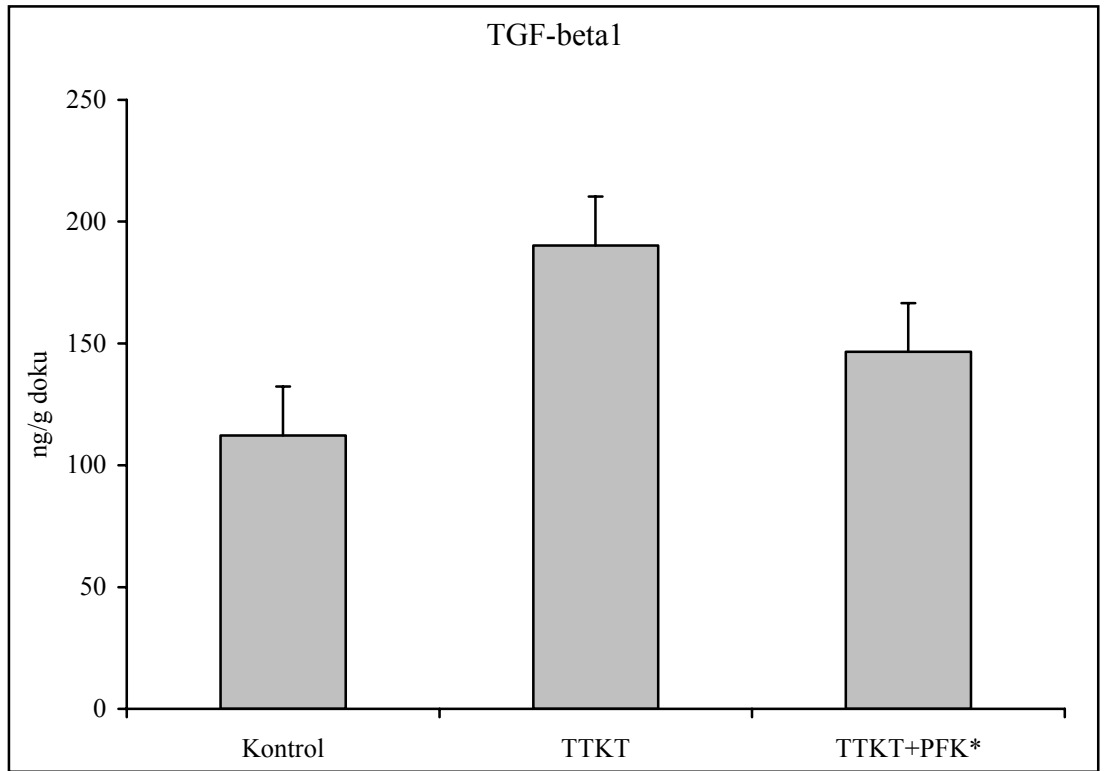
* $p < 0,01$ üriner tıkanıklık grubundan anlamlı derecede farklı

PFK tedavisinin öncül inflamatuvar sitokinler ve TGF- β_1 üzerine etkisi: TTKT yapılmış grupta öncül inflamatuvar sitokinlerin ve TGF- β_1 düzeylerinin artmış olduğu, PFK ile tedavi edilen grupta ise azalmış olduğu saptanmıştır. Bu azalışın istatistiksel olarak anlamlı olduğu görülmüştür ($p < 0.01$).



Şekil 6: Grupların doku öncül inflamatuvar sitokin seviyeleri

* $p < 0,01$ üriner tıkanıklık gruplarından anlamlı derecede farklı



Şekil 7: Grupların doku TGF- β_1 seviyeleri

* $p < 0,01$ üriner tıkanıklık grubundan anlamlı derecede farklı

Tablo 2: TTKT’da PFK tedavisinin oksidan, antioksidan enzimler ve lipit peroksidasyonu üzerine etkisi (Ortalama±SS)

Gruplar	Oksidan enzim düzeyleri	Antioksidan enzim düzeyleri		Lipit peroksidasyonu
	Toplam NO ₂ +NO ₃ (µmol/L)	SOD (U/g protein)	GSH (mmol/g doku)	MDA (mmol/mg doku)
Kontrol (Grup 1)	316,25±27,08	183,63±30,23	8,43±1,64	102,68±14,28
TTKT (Grup 2)	548,36±72,43	69,14±16,87	3,13± 0,98	309,89±39,02
TTKT+PFK (Grup 3)	222,7±46,49*	245,96±22,1*	5,44±0,77*	135,80±41,6*

*: Grup 3’de grup 2’ye göre anlamlı fark (p<0.01)

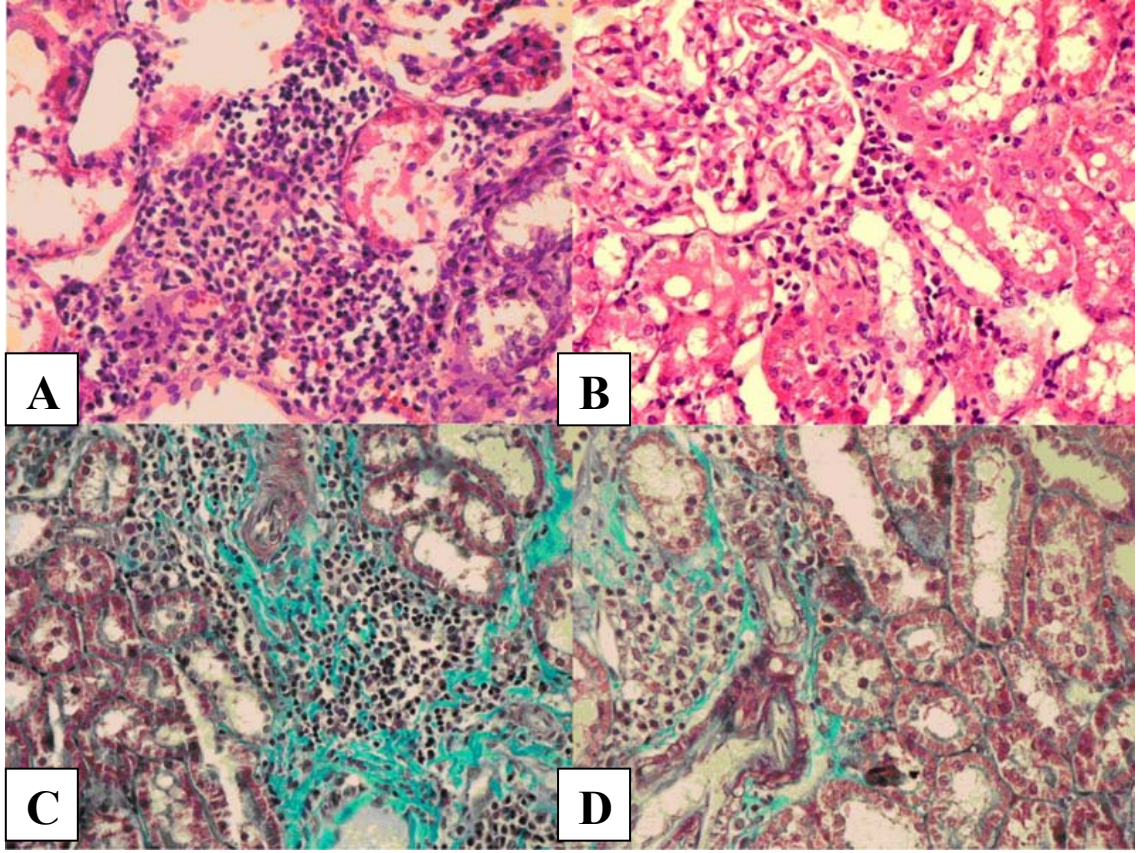
Tablo 3: TTKT’da PFK tedavisinin öncül inflamatuvar sitokinler ve TGF-β1 üzerine etkisinin in vitro ölçülen değerleri (ortalama±SS)

Gruplar	İL-1α (pg/g doku)	İL-6 (pg/g doku)	TNF-α (pg/g doku)	TGF-β1 (ng/g doku)
Kontrol (Grup 1)	1325,95±150,7	18569,61±1292,84	16741,8±1363,4	112,3±26,7
TTKT (Grup 2)	2664,46±585,9	26253,1±3365,2	27090,17±1757,42	190,26±17,59
TTKT+PFK (Grup 3)	1475,84±307,85*	20959,45±838,2*	18547,09±1145,48*	146,58±23,4*

*: Grup3’de grup 2’ye göre anlamlı fark (p<0.01)

7.2 Patolojik bulgular:

Hemotoksilen eozin ve masson trikrom boyalarıyla yapılan değerlendirilmede tıkanıklık yapılan böbreklerde özellikle periglomerüler ve peritübüler intersitisyel bölgede yaygın lökosit infiltrasyonu (Evre II), orta derecede fibrozis ve %10-20 tübüler atrofi (Evre II) olduğu görüldü (Resim 1 A,C). PFK ile tedavi tıkanıklık yapılmış böbreklerde ise orta seviyede lökosit infiltrasyonu (Evre I), hafif fibrozis ve % 10'dan az tübüler atrofi olduğu görüldü (Resim 1 B,D). Yaptığımız kesitlerin histolojik kesitlerinde lökositlerin çoğunluğunu lenfositlerin oluşturduğunu gözledik. İmmünohistokimyasal yöntemle α -DKA boyanan miyofibroblastlar ve NF- κ B ekspresyonu değerlendirildi. α -DKA (+) boyanma, sham grubunda sadece arteriyollerin duvarındaki düz kas hücrelerinde görülürken, tıkanıklık yapılan böbreklerde özellikle periglomerüler, peritübüler bölgelerde olmak üzere noktasal tarzda (Evre II) olarak gözlenmiştir (Resim 2 A,B). PFK ile tedavi tıkanıklık yapılmış böbreklerde ise hem kortekste hem de medüllada α -DKA boyanmanın daha az (Evre I) olduğu görülmüştür (Resim 2 C,D). Kesitlerin hiçbirinde α -DKA ile yaygın boyanma (evre III) izlenmemiştir. NF- κ B ekspresyonunun değerlendirildiği kesitlerde, tıkanıklık yapılmış böbreklerin kortekslerinde belirgin aktivite (Evre III) izlenirken (Resim 3 A), PFK ile tedavi edilen grupta bu aktivitenin azalmış (Evre I,II) olduğu (Resim 3 B), sham grubunda ise zayıf boyanmanın (Evre I) olduğu görülmüştür (Resim 3 C). İmmünohistokimyasal ve histolojik değerlendirmeler PFK tedavisinin tıkanıklık yapılmış böbreklerdeki, lökosit infiltrasyonunu, NF- κ B ile α -DKA (+) ekspresyonunu ve fibrozisi azalttığını göstermiştir.

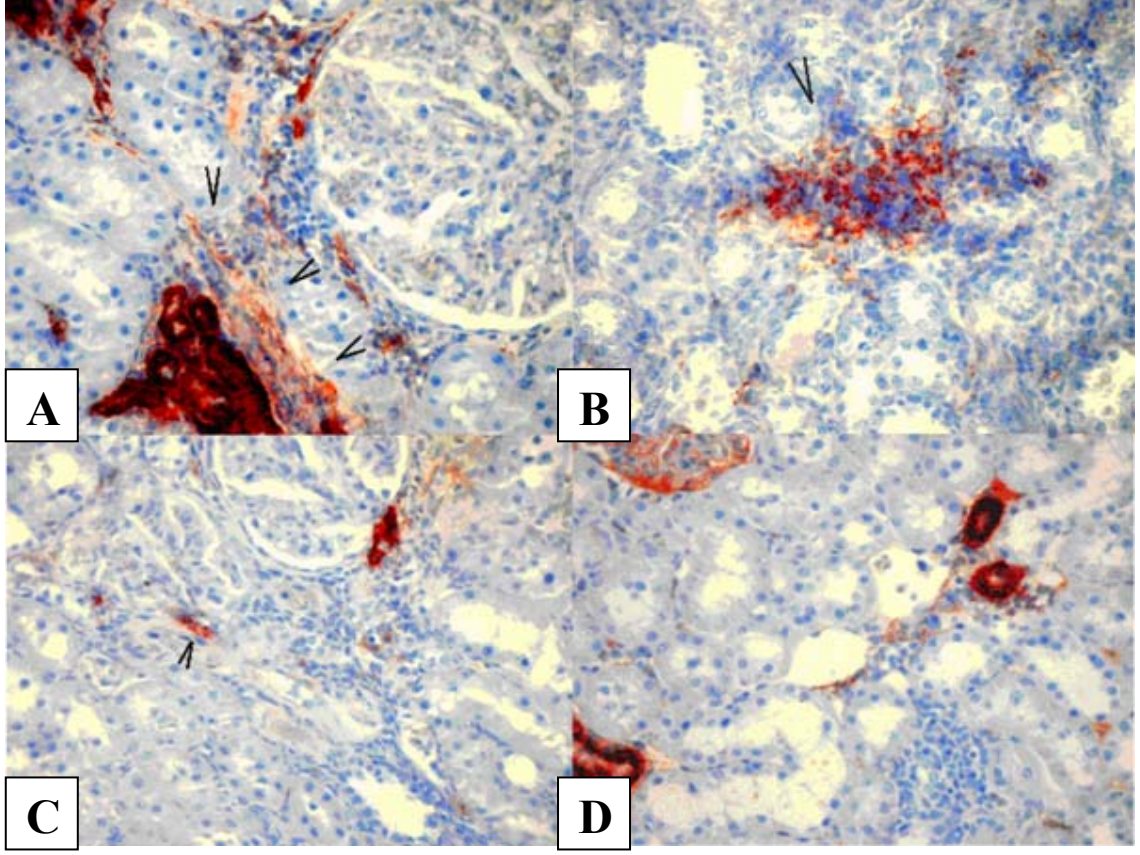


Resim 1 A: TTKT yapılmış böbrekte hematoksilen eozin boyası ile gösterilen yaygın lökosit infiltrasyonu (evre II)

Resim 1 B: PFK tedavisi verilmiş TTKT yapılmış böbrekte hematoksilen eozin boyası ile azalmış olarak izlenen lökosit infiltrasyonu (evre I)

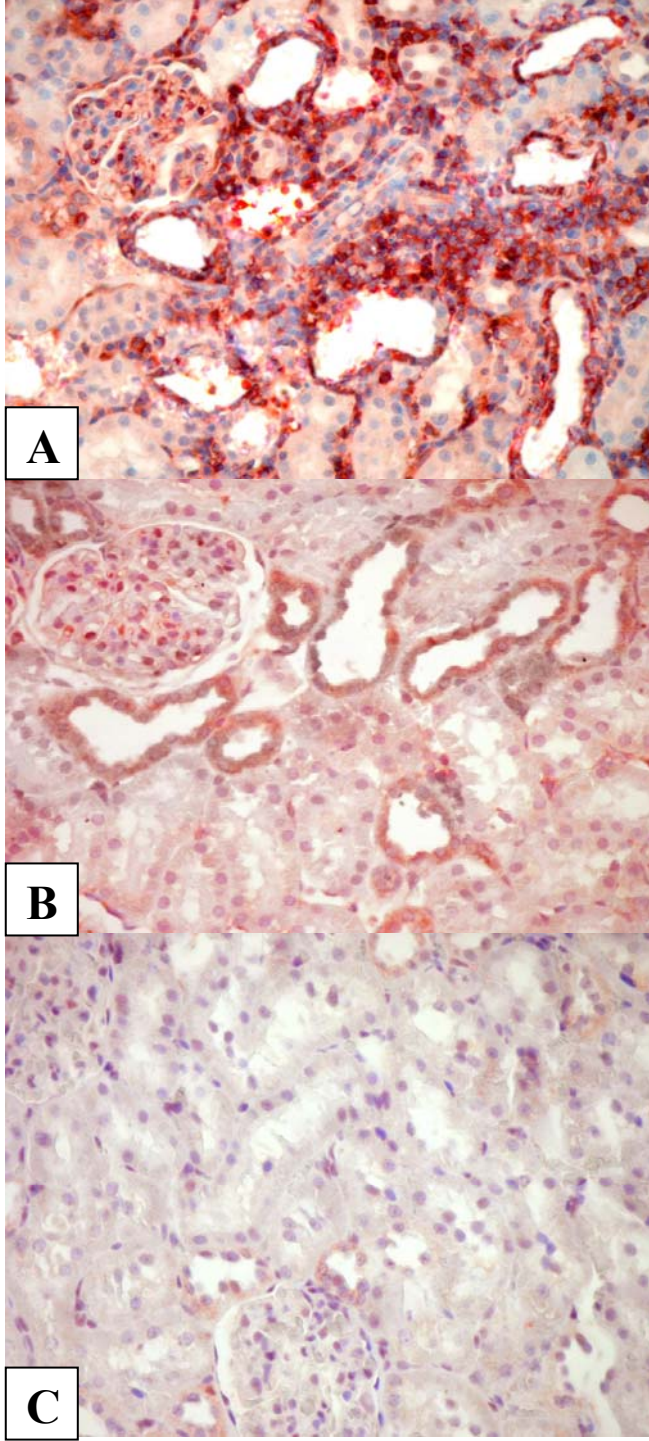
Resim 1 C: TTKT yapılmış böbrekte masson trikrom boyası ile gösterilen orta tübülointersitisyel fibrozis, tübüler atrofi (evre II)

Resim 1D: PFK tedavisi verilmiş TTKT yapılmış böbrekte masson trikrom boyası ile azalmış olarak izlenen tübülointersitisyel fibrozis (evre I)



Resim 2 A,B: TTKT yapılmış böbrekte damar düz kaslarının çevresinde, periglomerüler ve peritübüler alanlarda immünohistokimyasal yöntemlerle gösterilen noktasal tarzda α -DKA (+) boyanma, (evre II)

Resim 2 C,D: PFK tedavisi verilmiş TTKT yapılmış böbrekte, korteks ve medullada immünohistokimyasal yöntemlerle gösterilen α -DKA (+) zayıf boyanma (Evre I)



Resim 3 A: TTKT yapılmış böbrekte immünohistokimyasal olarak gösterilen artmış NF- κ β ekspresyonu (evre III)

Resim 3 B: PFK tedavisi verilmiş TTKT yapılmış grupta azalmış NF- κ β ekspresyonu (evre I,II)

Resim 3 C: Sham grubunda zayıf NF- κ β ekspresyonu (Evre I)

8. TARTIŞMA

Tıkanıklık nefropatileri, yenidoğan döneminde ve 4 yaşından küçük çocuklarda son dönem böbrek yetmezliğinin en sık nedenidir. Pek çok konjenital ve edinsel hastalık tıkanıklık nefropatisine neden olabilmektedir (1,2). Piyeloüretal, üreterovezikal bileşke ve mesane çıkışı üriner sistemde tıkanıklıkların en sık rastlanıldığı bölgelerdir (41). Bu bölgelerin kronik tıkanıklıklarının, renal intersitisyel fibrozis ve nefron hasarı ile sonuçlandığı bilinmektedir (3). Son yıllarda TTKT modelinde yapılan çalışmalarda tıkanıklık sonrası ortaya çıkan renal hasarda rol oynayan mekanizmalar hakkında önemli bilgiler elde edilmiştir. Tıkanıklık nefropatilerinde renal hasarın, yoğun inflamatuvar hücre infiltrasyonu ve bu hücrelerle renal parankimal hücreler arasında karşılıklı etkileşim sonucunda ortaya çıktığı gösterilmiştir (10). Konak ya da infiltre olan inflamatuvar hücrelerden salgılanan TGF- β_1 renal fibroziste esas rolü oynamaktadır (11). Yine güçlü bir öncül inflamatuvar sitokin olan ve makrofajlardan salgılanan TNF- α 'nin de kronik tıkanıklıklarda ortaya çıkan renal fibrozis ve apoptoziste önemli rol oynadığı gösterilmiştir (12). Tıkanıklık nefropatilerinde, oksidatif stres ve serbest oksijen radikallerinin salınımı, son yıllarda ortaya konulmuş renal hasarın gelişmesinden sorumlu diğer önemli bir etyopatojenetik faktördür (10).

PFK, antioksidan ve anti-inflamatuvar özellikte bir lipoprotein olup serbest oksijen radikallerini toplayıcı (antioksidan), inflamasyonu azaltıcı ve hücre koruyucu özelliklere sahiptir (18). Literatürde, üriner sistem tıkanıklarında, böbrek hasarının azaltılmasında PFK uygulamasının etkisini araştıran herhangi bir çalışma

bulunmamaktadır. Sıçanlarda yaptığımız bu deneysel çalışmada, PFK uygulamasının tıkanıklık nefropatilerinde ortaya çıkan böbrek hasarı üzerine olan etkisini değerlendirmeyi amaçladık. Deneysel model olarak sıçanlarda kısmi üreteral tıkanıklık modelini kullandık. Bu modelin klinikte karşılaşılan tıkanıklık nefropatileri için uygun bir model olduğu gösterilmiştir. Çalışmamızda otuz günlük deney periyodu sonunda, TTKT yapılan taraftaki böbrekler çıkartılarak histopatolojik ve biyokimyasal olarak incelenmiştir. Histopatolojik incelemede renal doku, hasar (fibrosis) ve lökosit infiltrasyonu yönüyle araştırılırken, biyokimyasal değerlendirmede, renal doku örneklerinde oksidan ve antioksidan enzim aktiviteleri, lipit peroksidasyonu, öncül sitokinlerin (IL-1,IL-6,TNF- α) ve TGF-B₁'in düzeyi ölçüldü. İmmünohistokimyasal çalışmada dokular α -DKA ve NF-KB ekspresyonu yönüyle değerlendirildi, Bulgular tedavi verilen ve verilmeyen gruplarda karşılaştırılarak, PFK'in tıkanıklık nefropatisinde oluşan doku hasarının azaltılması üzerindeki etkinliği ve bu etkinlikten sorumlu mekanizmaların ortaya çıkartılması amaçlandı.

Tıkanıklık nefropatisinde, intersitisyel dokuda oksidatif stres geliştiği ve serbest oksijen radikallerinin ortaya çıktığı gösterilmiştir. Oksidatif stresin lipit peroksidasyonu yoluyla hücre ölümü ve doku hasarına yol açarken, diğer taraftan da renin anjiotensin sistemini aktive ettiği, adhezyon moleküllerinin, kemotaktik ajanların ve sitokinlerin üretimini arttırdığı gösterilmiştir (10,52). Çalışmamızda TTKT sonrasında tedavi verilmeyen grup sıçanların renal dokusunda oksidatif stress ve lipit peroksidasyonon ürünlerinin (doku nitrit+nitrat ve MDA) düzeylerinin kontrol grubuna göre belirgin artmış olduğu saptandı. Yine tedavi edilmeyen sıçanların renal doku örneklerindeki oksidatif stress ve lipit peroksidasyonundaki artışla birlikte antioksidan enzim düzeylerinde de kontrol grubuna göre anlamlı düşüşler olduğu görüldü. PFK tedavisi verilen grup 3 farelerde ise oksidatif stres ve lipit peroksidasyon ürünlerinde, tedavisiz grup 2 sıçanlara göre istatistiksel olarak anlamlı düşüşler görülürken (p<0.01), beraberinde anti-oksidan enzim düzeylerinde görülen düşüşünde engellendiği saptanmıştır (tablo 2). Sonuç olarak bulgularımız, PFK'in TTKT modelinde renal oksidatif stres ve doku hasarını engelleyici bir role sahip olduğunu göstermektedir. PFK'in antioksidan özelliklere sahip olduğu, hücreleri ve dokuları oksidatif strese karşı koruduğu, sepsis, alkolik hepatit, biliyer tıkanıklık, stres ülseri, böbrek ve beyin iskemi reperfüzyon modellerinde de gösterilmiştir (17,18,19,114,132). PFK'in antioksidan özelliğinin mekanizmasını araştıran pek çok çalışma yapılmış olmakla birlikte, antioksidan özelliğinin farmakokinetiği tam olarak ortaya konulamamıştır (120). Bu

çalışmalarda; PFK'in serbest oksijen radikallerinin üretimini azalttığı ve zararsız hale getirdiği, PFK'in, hücre membranlarında bulunan, SOD'uda içeren antioksidan enzimlerin aktive olmasında rol oynadığı gösterilmiştir. Dışardan verilen PFK'in hücre membranına katılarak, endojen satüre fosfatidilkolin moleküllerinin yerine geçtiği, bu sayede de düşük dansiteli lipoproteinleri peroksidasyona karşı dirençli hale getirdiği savunulmuştur (121,122). PFK'in antioksidan özelliğinin mekanizması hakkında öne sürülen diğer bir görüşte; PFK'in aktif içeriği olan DLFK'in serbest oksijen radikallerini toplayıcı ve yakalayıcı etkisinin olduğudur (123). Çalışmamızda, PFK'in bu antioksidan özellikleri yönüyle, renal dokuda oksidatif stresi azalttığı, antioksidan enzim düzeylerindeki düşüşü engellediği ve doku hasarına karşı koruyucu etki göstermiş olduğunu düşünüyoruz.

Tıkanıklık nefropatisinde renal hasarın gelişmesinde, periglomerüler ve intersitisyel bölgelerde ortaya çıkan yoğun inflamatuvar hücre infiltrasyonunun etkili olduğu gösterilmiştir. Bu hücre infiltrasyonunu, erken dönemde nötrofiller ve makrofajlar oluştururken geç dönemlerde ise T lenfositleri oluşturmaktadır. Bu infiltratif hücreler, intersitisyel dokuda proliferasyon ve sitokinler (İL-1, İL-6, TNF- α) ve büyüme faktörleri (TGF- β_1) üretmektedirler (124-127). Çalışmamızda TTKT sonrasında 30. günde tedavisiz grup sıçanların periglomeruler ve renal intersitisyel dokularında hücre infiltrasyonunun belirgin olduğu ve bu yoğun hücre infiltrasyonu ile birlikte yine bu grup sıçanların renal dokularındaki sitokin düzeylerinin de kontrol grubu sıçanlarına göre anlamlı düzeyde artmış olduğu tespit edilmiştir. PFK tedavisi verilen gruptaki sıçanlarda ise hücre infiltrasyonu ve sitokin salınımının tedavisiz gruba göre istatistiksel olarak anlamlı düzeyde düştüğü görülmüştür (tablo 3, p<0.01). Bu bulgular PFK tedavisinin sıçan TTKT modelinde antioksidan rol oynamasının yanında anti-inflamatuvar bir etkinliğe de sahip olduğunu ortaya koymaktadır. Oksidatif stres ve ortaya çıkan serbest oksijen radikallerinin, nötrofiller ve lenfositler için güçlü kemotaktik moleküller olduğunun gösterilmiş olması, PFK'in TTKT modelinde göstermiş olduğu anti-inflamatuvar etkinliğinin altında antioksidan etkinliğinin rol oynadığını düşündürmektedir.

TTKT modelinde, renal dokudaki hem intersitisyel hem de inflamatuvar hücrelerde yoğun NF- $\kappa\beta$ aktivasyonunun olduğu, ortaya çıkan oksidatif stresin bu aktivasyonda önemli bir role sahip olduğu ortaya konulmuştur (127,128). TTKT modelinde ortaya çıkan güçlü NF- $\kappa\beta$ aktivasyonunun tübülointersitisyel bölgedeki

hücrelerin proliferasyonu, intersitisyel fibrozisin gelişmesini, sitokinlerin, adhezyon moleküllerinin, büyüme faktörlerinin yapısını arttırdığı ve NF- κ B inhibisyonunun yapılmasının renal fibrozisi azalttığı gösterilmiştir (129,130). Çalışmamızda PFK uygulamasının NF- κ B aktivasyonu üzerine olan etkinliği immünohistokimyasal yöntemle araştırıldı. Tedavisiz grupta özellikle duktular proliferasyon alanlarında epitelyal hücrelerde intrasitoplazmik yoğun NF- κ B aktivasyonu görülürken, PFK tedavisinin bu aktivasyonu anlamlı düzeyde azalttığı saptandı (Resim 3 B). Oksidatif stresin NF- κ B aktivasyonu üzerindeki önemli rolü göz önünde bulundurulduğunda, PFK NF- κ B aktivasyonu üzerindeki inhibitör etkisi muhtemelen antioksidan özelliği ile ortaya çıkmaktadır. Yine Lieber ve ark.'ları yaptıkları çalışmada, PFK'in aktif içeriği olan DLFK'in, alkolik karaciğer hasarında, kupffer hücrelerindeki artmış olan NF- κ B aktivasyonunu direkt olarak da inhibe ettiğini göstermişlerdir. Bu çalışmada DLFK'in 'mitogen-activated protein kinases' (MAPK_S) fosforilasyonu yaparak sitoplazmik I κ B'in degradasyonunu azalttığı ve bu sayede NF- κ B aktivasyonunu inhibe ettiği ortaya çıkarılmıştır (131). Tıkanıklık nefropatisinde artan TNF- α 'nın, sitoplazmik inhibitör- κ B (i- κ B) degradasyonunu yaparak NF- κ B aktivasyonu yaptığı gösterilmiştir (130). Bulgularımız ve literatür bilgileri PFK'nın TTKT sıçan modelinde göstermiş olduğu NF- κ B aktivasyonunu azaltıcı etkinliği altında antioksidan özelliğinin rol oynaması dışında, yukarıda bildirilen mekanizmaların rol oynamış olabileceğini düşündürmektedir. PFK'in NF- κ B üzerindeki inhibitör etkisinin mekanizmalarının tam olarak ortaya konulabilmesi için daha ileri çalışmalara ihtiyaç bulunmaktadır. NF- κ B'nin inflamatuvar yanıtın düzenlenmesindeki esas rolü göz önünde bulundurulduğunda, NF- κ B aktivasyonunun inhibisyonu PFK'nın TTKT modelinde göstermiş olduğu anti-inflamatuvar özelliğinin altında yatan diğer bir mekanizmadır.

TGF- β ₁, ekstrasellüler matriks için büyüme faktörüdür. Tıkanıklık nefropatisinde, yerel olarak infiltre olan makrofajlar ve renal intersitisyel hücreler tarafından üretilmektedir (11,50). Tıkanıklık nefropatisinde tübülointersitisyel fibrozisin gelişmesinde anahtar rolü oynadığı gösterilmiştir. Tıkanıklık nefropatisinde, TGF- β ₁ üretiminin ilk 24 saatte başladığı 7. günde korteks ve medulla da belirgin arttığı, 21. günde en üst düzeylere çıktığı ortaya konulmuştur (11). TGF- β ₁, renal intersitisyumdaki fibroblastların, miyofibroblastlara dönüşmesini ve bu hücrelerden; fibronektin, kollajen ve proteoglikan sentezlemesini sağlamaktadır (133,134). Fibrozisin başladığı dönemde renal intersitisyel alanlarda α -DKA (+) boyanma

izlenmektedir. α -DKA (+) boyanma miyofibroblastik aktivitenin varlığının ve fibrozisin başladığının bir bulgusudur (50,53). Çalışmamızda renal doku örneklerinden hazırlanan homojenatta TGF-B1 düzeyleri ölçülmüş, immünohistokimyasal olarak da α -DKA ekspresyonu değerlendirilerek PFK tedavisinin bu parametler üzerindeki etkisi de araştırılmıştır. Çalışmamızda TTKT yapılmış böbrekte TGF- β_1 düzeyinin artmış olduğu, PFK tedavisi ile bu düzeyin istatistiksel olarak anlamlı düzeyde düştüğü saptanmıştır (tablo 3, $p < 0,01$). Bu bulguya paralel olarak, otuz günlük deney periyodunun sonunda α -DKA (+) ile boyanma, tıkanıklık yapılan böbreklerde özellikle periglomerüler, peritübüler bölgelerde olmak üzere Evre II düzeyde izlenirken (Resim 2 A,B), PFK ile tedavi yapılan grupta ise bu ekspresyonun azalmış olduğu (Evre I) görülmüştür (Resim 2 C,D). Bulgularımız, PFK'in TTKT modelinde renal intersitisyel TGF- β_1 düzeyini ve miyofibroblastik aktiviteyi azaltıcı sonuçta fibrozisi engelleyici bir etkinliğe de sahip olduğunu göstermektedir. Tıkanıklık nefropatisinde, oksidatif stresin ve inflamasyonun, TGF- β_1 üretimini arttırdığı göz önünde bulundurulduğunda, PFK bu etkisini anti-oksidan ve anti-inflamatuar özellikleri ile açığa çıkartmış olduğu anlaşılmaktadır. Literatürde alkole bağlı gelişen karaciğer sirozları üzerinde yapılan çalışmalarda, PFK'in aktif içeriği olan DLFK'in kollajen yapımını azalttığı ve fibrozisi engelleyici etkinliğe sahip olduğu gösterilmiştir. Cao ve ark.'larının karaciğer hücre kültüründe yaptıkları çalışmada; karaciğer yardımcı hücrelerinde, DLFK'in, hidrojen peroksit bağımlı p38 MAPK sinyal yolunun aktivasyonunu inhibe ederek fibrojenezisi azalttığını açığa çıkartmışlardır (135). Yine Babonlarda yapılan çalışmalarda etanole bağlı gelişen karaciğer fibrozisin azaltılmasında PFK'nin etkili olduğu, PFK'nin bu etkinliğini doku kollejenaz aktivitesini arttırarak yaptığı gösterilmiştir (16). Bu özelliği ile PFK'nin, karaciğer fibrozisinin önlenmesinde ve tedavisinde antifibrojenik ajan olarak kullanabileceği öne sürülmüştür. Yaptığımız çalışma da PFK uygulamasının, tıkanıklık nefropatisinde, renal fibrozisi azalttığını göstermektedir (Resim 1D). PFK, bu etkisini TGF- β_1 düzeyini azaltarak yapmaktadır. Doku kollajenaz aktivitesinde sağlayabildiği artış ve p38 MAPK sinyal yolunun aktivasyonunun inhibisyonu bu etkinlikte altta yatan diğer etkili mekanizmalar olabilir ve ortaya konulabilmesi için daha detaylı çalışmalara ihtiyaç bulunmaktadır.

Çalışmamızın bulguları, PFK'in tıkanıklık nefropatisinde gelişen doku hasarına karşı koruyucu etkisinin olduğunu göstermektedir. PFK bu etkisini; oksidan maddelerin, inflamatuvar hücre infiltrasyonun, öncül sitokinlerin (İL-1, İL-6, TNF- α), NF- $\kappa\beta$ ve TGF- β_1 düzeyini azaltarak, antioksidan enzimlerin tüketilmesini engelleyerek ortaya

çıkartmaktadır. Daha ileri çalışmalarda da bu etkinliđinin ortaya konulması ile PFK'nin tıkanıklık nefropatisine neden olan konjenital üreteropelvik bileşke darlıkları, nöropatik mesane, üreterosel ve PUV gibi çocukluk çağında sık görülen hastalıkların tedavisinde yer alabileceđini düşünmekteyiz.

9.SONUÇLAR

1) Çalışmamızda, üreter tıkanıklığı yapılan grupta; öncül inflamatuvar sitokinler İL-1 α , İL-6, TNF- α 'nın, büyüme faktörü TGF- β_1 'in, oksidan ürün nitratın, lipit peroksidasyon ürünü MDA'nın, immünohistokimyasal olarak NF- $\kappa\beta$ 'nin, doku α -DKA düzeyinin ve masson trikrom ile değerlendirilen tübülointersitisyel fibrozisin artmış, antioksidan enzimler SOD, GSH'ın azalmış olduğunu saptadık (p<0.01).

2) Üreter tıkanıklığı yapıp PFK tedavisi uygulanan grupta; öncül inflamatuvar sitokinler İL-1 α , İL-6, TNF- α , büyüme faktörü TGF- β_1 , oksidan ürün nitratın, lipit peroksidasyon ürünü MDA'nın, immünohistokimyasal olarak NF- $\kappa\beta$ 'nen, doku α -DKA düzeyinin ve masson trikrom ile değerlendirilen tübülointersitisyel fibrozisin, sham grubuna göre üreter tıkanıklık grubundan daha yüksek olmamakla beraber azalmış olduğunu, antioksidan enzimlerden SOD'ın sham ve üreter tıkanıklığı grubuna göre yüksek, GSH'un sham grubundan düşük, üreter tıkanıklığı grubuna göre yüksek olduğunu saptadık (p<0.01).

3) PFK'in, tıkanıklık nefropatilerindeki iyileştirici rolü muhtemelen antioksidan, anti-inflamatuvar, antifibrotik ve hücre koruyucu özelliklerinden kaynaklanmaktadır.

4) PFK, üriner sistemin tıkanıklık yapan hastalıklarında, böbrek hasarını iyileştirici etkinliği nedeniyle kapsamlı, geniş çalışmalar sonrasında klinik kullanıma girebilir.

10. ÖZET
POLIENİLFOSFOTİDİLKOLİN'in
TIKANIKLIK NEFROPATİSİNDE BÖBREK HASARINI AZALTICI
ETKİNLİĞİ

Amaç: Tıkanıklık nefropatisi, idrar akımını engelleyen bir anormallik nedeniyle böbrekte meydana gelen hasardır. Çocukluk çağında üriner sistemin pek çok konjenital ve edinsel hastalığı tıkanıklık nefropatisine neden olmaktadır. Tıkanıklık nefropatisinin karakteristik bulgusu tübülointersitisyel fibrozis olup, etyopatogeneizde oksidatif stresin etkin rolü olduğu düşünülmektedir. Yapılan klinik ve deneysel çalışmalar, PFK'in antioksidan, antifibrotik ve hücre koruyucu etkinliğinin olduğunu göstermektedir. Bu deneysel çalışmada, TTKT sıçan modelinde PFK'in oluşan böbrek hasarı üzerine iyileştirici etkisini olup olmadığını araştırmayı amaçladık.

Gereç ve Yöntem: Çalışmada 40 adet sıçan kullanıldı. 1. gruptaki 10 sıçan sham grubunu, 2. gruptaki 15 sıçan TTKT grubunu, 3. gruptaki 15 sıçan PFK verilen TTKT grubunu oluşturdu. TTKT modeli üreterin psoas kasına gömülmesi metodu ile yapıldı. PFK tedavisine tıkanıklık modeli oluşturulduktan hemen sonra başlandı, 30 gün boyunca 100 mg/gün dozdan devam edildi. Bir aylık deney periyodu sonunda böbrek örnekleri alındı ve sıçanlar sakrifiye edildi. Alınan doku örneklerinde öncül inflamatuvar sitokinler (İL-1, İL-6, TNF- α), lipid peroksidasyon ürünü MDA, oksidan ürün NO, antioksidan enzimler SOD, GSH, büyüme faktörü TGF- β_1 , doku NF- $\kappa\beta$, α -DKA ekspresyonu, hücre infiltrasyonu ve tübülointersitisyel fibrozis değerlendirildi. İstatistiksel karşılaştırmada gruplar arası anlamlılık için Kruskal-Wallis H ve fark için Mann-Whitney U testi uygulandı.

Bulgular: PFK tedavisinin, tıkanıklık nefropatisinde gelişen böbrek hasarını azaltmakta etkin olduğu, tübülointersitisyel fibrozisi azalttığı görüldü. PFK'in öncül inflamatuvar sitokinlerin, büyüme faktörlerinin, oksidan enzimlerin düzeyini azalttığı, antioksidan enzimlerin düzeyini arttırdığı saptandı.

Sonuç: PFK'in TTKT sonrası gelişen böbrek hasarını azalttığı ve bu etkiyi de güçlü antioksidan, anti-inflamatuvar, antifibrotik, hücre koruyucu etkinliğinin yanında TGF- β_1 'i, NF- $\kappa\beta$ 'ı ve öncül inflamatuvar sitokinlerin düzeyini azaltarak yaptığını belirledik. Geniş ve kapsamlı klinik çalışmalar sonrasında PFK'in, çocukluk çağının tıkanıklık nefropatisine neden olan UP bileşke darlığı, PUV, nöropatik mesane, üreterosel gibi sık görülen hastalıkların tedavisinde klinik kullanıma girebileceğini düşünmekteyiz.

Anahtar Kelimeler: Tek taraflı kısmi üreteral tıkanıklık, polienilfosfatidilkolin, nitrit ve nitrat, lökosit infiltrasyonu, öncül sitokinler, transforming growth factor-beta1, alfa-düz kas aktin, nükleer faktör kappa beta

11.SUMMARY

**REDUCING EFFICIENCY OF
POLYENYLPHOSPHATIDYLCHOLINE ON RENAL DAMAGE IN
OBSTRUCTIVE NEPHROPATHY**

Purpose: Obstructive nephropathy is the damage of the kidneys due to an abnormality of the urine flow in the urinary tract. Many congenital and acquired diseases of urinary tract cause an obstructive nephropathy during childhood. Tubulointerstitial fibrosis is the characteristic finding of the obstructive nephropathy and it has been demonstrated that oxidative stress have an important role in the etiopathogenesis of the obstructive nephropathy. Clinical and experimental studies have demonstrated that PPC have an antioxidant, antifibrotic and cytoprotective effects. In this experimental study, we aimed to investigate whether PPC treatment has any beneficial effect on renal injury in unilateral partial ureteral obstruction (UUO) in rats.

Material and method: Fourty Wistar-Albino rats were split into three groups (sham operated controls, untreated and treated rats). Rats of the untreated and treated groups (n=15) underwent unilateral partial ureteral obstruction with the two-thirds of left ureter was embedded in the psoas muscle. In the 3rd, PPC was given orally at a dose of 100 mg/day for 30 days. At the end of 30-day experimental period, obstructed kidneys and blood samples were harvested. To investigate the therapeutic efficacy of PPC treatment, oxidant and anti-oxidant enzyme levels (total nitrite and nitrate, glutathione, superoxide dismutase), lipid peroxidation (malondialdehyde), proinflammatory cytokines (interleukin-1 α , interleukin-6, tumor necrosis factor alpha), transforming growth factor beta-1, alpha-smooth muscle actin (α -SMA) and nuclear factor kappa beta expression, neutrophil infiltration, and tubulointerstitial damage in the obstructed kidneys were studied.

Results: PPC was found to be effective in decreasing the renal damage in obstructive nephropathy, and to decrease tubulointerstitial fibrosis. It was also found that PPC decreased the proinflammatory cytokines, growth factors and oxidant enzymes while increasing the antioxidant enzymes.

Conclusion: We found that PPC decreases the renal damage after UUO, through decreasing the levels of TGF- β_1 , NF- $\kappa\beta$ and proinflammatory cytokines in addition to its strong antioxidant, anti-inflammatory, antifibrotic and cytoprotective effects. We think that PPC can take place in clinical use for the treatment of UPJ obstruction, PUV, neuropathic bladder and ureterocele, which are common pathologies of childhood period resulting in obstructive nephropathy.

Key words: Partial unilateral ureteral obstruction, polyenylphosphatidylcholine, total nitrite and nitrate, neutrophil infiltration, proinflammatory cytokines, transforming growth factor-beta1, alpha-smooth muscle actin, nuclear factor kappa beta

12. KAYNAKLAR

1. Klahr S. Pathophysiology of obstructive nephropathy. *Kidney Int.* 1983; 2: 414–26.
2. Foreman JW, Chan JCM Chronic renal failure in infants and children. *J Pediatr* 1988; 113: 793–800
3. Bohle A, Mackensen-Haen S, von Gise H. Significance of tubulointerstitial changes in the renal cortex for the excretory function and concentration ability of the kidney: a morphometric contribution. *Am J Nephrol.* 1987;7: 421–33.
4. Risdon RA, Sloper JC, De Wardener HE. Relationship between renal function and histological changes found in renal-biopsy specimens from patients with persistent glomerular nephritis. *Lancet.* 1968;2: 363–6.
5. Bohle A, Muller GA, Wehrmann M, Mackensen-Haen S, Xiao JC. Pathogenesis of chronic renal failure in the primary glomerulopathies, renal vasculopathies, and chronic interstitial nephritides. *Kidney Int Suppl.* 1996;54: 2–9.
6. Schainuck LI, Striker GE, Cutler RE, Benditt EP. Structural-functional correlations in renal disease. II. The correlations. *Hum Pathol.* 1970;1: 631–41
7. D'Amico G, Ferrario F, Rastaldi MP. Tubulointerstitial damage in glomerular diseases: its role in the progression of renal damage. *Am J Kidney Dis.* 1995; 6: 124–32.
8. Hsu CH, Kurtz TW, Rosenzweig J, Weller JM. Intrarenal hemodynamics and ureteral pressure during ureteral obstruction. *Invest Urol.* 1977;14: 442–5.
9. Roberts AB, McCune BK, Sporn MB. TGF-beta: regulation of extracellular matrix. *Kidney Int.* 1992; 3: 557–9.
10. Kawada N, Moriyama T, Ando A, Fukunaga M, Miyata T, Kurokawa K, Imai E, Hori M. Increased oxidative stress in mouse kidneys with unilateral ureteral obstruction. *Kidney Int.* 1999;3: 1004–13.
11. Sutaria PM, Ohebshalom M, McCaffrey TA, Vaughan ED Jr, Felsen D. Transforming growth factor-beta receptor types I and II are expressed in renal tubules and are increased after chronic unilateral ureteral obstruction. *Life Sci.* 1998; 21: 1965–72.
12. Misseri R, Meldrum DR, Dagher P, Hile K, Rink RC, Meldrum KK. Unilateral ureteral obstruction induces renal tubular cell production of tumor necrosis factor-

- alpha independent of inflammatory cell infiltration. *J Urol*. 2004;172: 1595–9
13. Nakatani T, Tamada S, Asai T, Iwai Y, Kim T, Tsujino T, Kumata N, Uchida J, Tashiro K, Kuwabara N, Komiya T, Sumi T, Okamura M, Miura K. Role of renin-angiotensin system and nuclear factor-kappaB in the obstructed kidney of rats with unilateral ureteral obstruction. *Jpn J Pharmacol*. 2002;90: 361–4.
 14. Tashiro K, Tamada S, Kuwabara N, Komiya T, Takekida K, Asai T, Iwao H, Sugimura K, Matsumura Y, Takaoka M, Nakatani T, Miura K. Attenuation of renal fibrosis by proteasome inhibition in rat obstructive nephropathy: possible role of nuclear factor kappaB. *Int J Mol Med*. 2003;12: 587–92.
 15. Robert K. Muray, Peter A. Mayes, Darly K. Granner, Victor W. Rodwell. Harper'ın biokimyası. Peter A Mayes Lipidlerin Fizyolojik Önemi.1993: 171–179
 16. Lieber CS, Robins SJ, Li J, DeCarli LM, Mak KM, Fasulo JM, Leo MA. Phosphatidylcholine protects against fibrosis and cirrhosis in the baboon. *Gastroenterology*. 1994;106:152–9.
 17. Demirbilek S, Gurses I, Sezgin N, Karaman A, Gurbuz N. Protective effect of polyunsaturated phosphatidylcholine pretreatment on stress ulcer formation in rats. *J Pediatr Surg*. 2004;39: 57–62.
 18. Karaman A, Demirbilek S, Sezgin N, Gurbuz N, Gurses I. Protective effect of polyunsaturated phosphatidylcholine on liver damage induced by biliary obstruction in rats. *J Pediatr Surg*. 2003;38: 1341–7.
 19. Aabdallah DM, Eid NI. Possible neuroprotective effects of lecithin and alphatocopherol alone or in combination against ischemia/reperfusion insult in rat brain. *J Biochem Mol Toxicol*. 2004;18: 273–8.
 20. Nagatoya K, Moriyama T, Kawada N, Takeji M, Oseto S, Murozono T, Ando A, Imai E, Hori M. Y-27632 prevents tubulointerstitial fibrosis in mouse kidneys with unilateral ureteral obstruction. *Kidney Int*. 2002;61: 1684–95.
 21. Nidess R, Koch WE, Fried FA, McFarland E, Mandell J. Development of the embryonic murine kidney in normal and congenital polycystic kidney disease: characterization of a proximal tubular degenerative process as the first observable light microscopic defect. *J Urol*. 1984;131:156–62.
 22. Saxen L, Sariola H, Lehtonen E. Sequential cell and tissue interactions governing organogenesis of the kidney. *Anat Embryol*. 1986;175:1–6
 23. Patrick C. Walsh, Alan B. Retik, E. Daracott Vaughan, Alan J. Wein. Cambell Üroloji Pediatrik. Glassberd K, Renal Disgenezi ve Böbreğin Kistik Hastalığı Sekizinci baskı 2005: 1927–1931
 24. T.W. Sadler. Langman's Medikal Embrioloji, Sadler TW. Ürogenital Sistem Emriyolojisi, Yedinci baskı 1995: 260–271
 25. Patrick C. Walsh, Alan B. Retik, E. Daracott Vaughan, Alan J. Wein. Cambell Üroloji Pediatrik. Schlusssel RN, Retik AB, Ektopik Üreter, Üreterosel ve diğer Üreter Anomalileri. Sekizinci baskı, 2005: 2008–2011
 26. Orhan Kuran. Sistematik Anatomi. Kuran O, Ürogenital Sistem Anatomisi. 1976 489–499
 27. Richard S. Snell. Klinik Anatomi. Snell SR, Ürogenital Sistem Anatomisi: Beşinci baskı, 1997: 224–226
 28. Orhan Kuran. Sistematik Anatomi. Kuran O, Ürogenital Sistem Anatomisi:1976: 499–502
 29. Richard S. Snell. Klinik Anatomi, Snell SR, Ürogenital Sistem Anatomisi: Beşinci baskı, 1997: 226–228
 30. Barger AC, Herd JA. The renal circulation. *N Engl J Med*. 1971;284: 482–90.
 31. Bulger RE, Dobyhan DC. Recent advances in renal morphology. *Annu Rev*

- Physiol. 1982; 44: 147–79.
32. Ganong WF: Formation and excretion of urine. In: Review of Medical Physiology. 15 th ed. Appleton and Lange, 1991.
 33. Maunsbach AB, Olsen TS, Christensen EL: Functional Ultrastructure of the Kidney. Academic Pres,1981.
 34. L. Carlos Junquera, Jose Carnerio, Robert O. Kelley Temel Histoloji. Ürogenital Sistem: Sekizinci baskı 1998:359–375
 35. William F. Ganong. Tıbbi Fizyoloji Cilt II, Öner G. Boşaltım Sistemi Fizyolojisi: Onyedinci baskı 1996: 857–896
 36. DiBona GF. Neural control of renal tubular solute and water transport. Miner Electrolyte Metab. 1989;15: 44–50.
 37. Rector FC Jr. Sodium, bicarbonate, and chloride absorption by the proximal tubule. Am J Physiol. 1983;244: 461–71.
 38. Madsen KM, Tisher CC. Structural-functional relationship along the distal nephron. Am J Physiol. 1986;250: 1–15.
 39. Schafer JA. Robert F. Pitts Memorial Lecture. Mechanisms coupling the absorption of solutes and water in the proximal nephron. Kidney Int. 1984 Apr;25: 708–16.
 40. Zeidel ML. Hormonal regulation of inner medullary collecting duct sodium transport. Am J Physiol. 1993;265: 159–73.
 41. James A O'Neill, Jr., Marc I. Rowe, Jay L. Grosfeld, Eric W. Fonkalsrud, Arnold G. Coran. Pediatric Surgery Volume Two, Congenital Anomalies of the Pyeloureteral Junction and the Ureter Pierre Mouriquand: 5th edition 1998: 1591–1608
 42. Gobe GC, Axelsen RA. Genesis of renal tubular atrophy in experimental hydronephrosis in the rat. Role of apoptosis. Lab Invest. 1987;56: 273–81.
 43. Walton G, Buttyan R, Garcia-Montes E, Olsson CA, Hensle TW, Sawczuk IS. Renal growth factor expression during the early phase of experimental hydronephrosis. J Urol. 1992;148:510–4.
 44. Connor J, Buttyan R, Olsson CA, D'Agati V, O'Toole K, Sawczuk IS. SGP-2 expression as a genetic marker of progressive cellular pathology in experimental hydronephrosis. Kidney Int. 1991;39: 1098–103.
 45. Peters CA, Carr MC, Lais A, Retik AB, Mandell J. The response of the fetal kidney to obstruction. J Urol. 1992;148:503–9.
 46. Claesson G, Svensson L, Robertson B, Josephson S, Cederlund T. Experimental obstructive hydronephrosis in newborn rats. XI. A one-year follow-up study of renal function and morphology. J Urol. 1989;142:1602–7.
 47. Claesson G, Josephson S, Robertson B. Experimental partial ureteric obstruction in newborn rats. IV. Do the morphological effects progress continuously? J Urol. 1983;130(6):1217–22.
 48. Wen JG, Chen Y, Frokiaer J, Jorgensen TM, Djurhuus JC. Experimental partial unilateral ureter obstruction. I. Pressure flow relationship in a rat model with mild and severe acute ureter obstruction. J Urol. 1998;160:1567–71.
 49. Wen JG. Partial unilateral ureteral obstruction in rats. Neurorol Urodyn. 2002;21(3):231–50.
 50. Diamond JR, Kees-Folts D, Ding G, Frye JE, Restrepo NC. Macrophages, monocyte chemoattractant peptide-1, and TGF-beta 1 in experimental hydronephrosis. Am J Physiol. 1994;266: 926–33.
 51. Schreiner GF, Harris KP, Purkerson ML, Klahr S. Immunological aspects of acute ureteral obstruction: immune cell infiltrate in the kidney. Kidney Int. 1988;34:

- 487–93.
52. Moriyama T, Kawada N, Nagatoya K, Takeji M, Horio M, Ando A, Imai E, Hori M. Fluvastatin suppresses oxidative stress and fibrosis in the interstitium of mouse kidneys with unilateral ureteral obstruction. *Kidney Int.* 2001;59: 2095–103.
 53. Diamond JR, van Goor H, Ding G, Engelmyer E. Myofibroblasts in experimental hydronephrosis. *Am J Pathol.* 1995;146:121–9.
 54. Nathan CF. Secretory products of macrophages. *J Clin Invest.* 1987;79: 319–26.
 55. Walton G, Buttyan R, Garcia-Montes E, Olsson CA, Hensle TW, Sawczuk IS. Renal growth factor expression during the early phase of experimental hydronephrosis. *J Urol.* 1992;148:510–4.
 56. Okegawa T, Jonas PE, DeSchryver K, Kawasaki A, Needleman P. Metabolic and cellular alterations underlying the exaggerated renal prostaglandin and thromboxane synthesis in ureter obstruction in rabbits. Inflammatory response involving fibroblasts and mononuclear cells. *J Clin Invest.* 1983;71: 81–90.
 57. Josephson S, Ericson AC, Sjoquist M. Experimental obstructive hydronephrosis in newborn rats. VI. Long-term effects on glomerular filtration and distribution. *J Urol.* 1985;134:391–5.
 58. Haralambous-Gasser A, Chan D, Walker RG, Powell HR, Becker GJ, Jones CL. Collagen studies in newborn rat kidneys with incomplete ureteric obstruction. *Kidney Int.* 1993;44: 593–605.
 59. Mollard P, Braun P. Primary ureterocalycostomy for severe hydronephrosis in children. *J Pediatr Surg.* 1980;15: 87–91.
 60. Adzick NS, Harrison MR, Glick PL, Flake AW. Fetal urinary tract obstruction: experimental pathophysiology. *Semin Perinatol.* 1985;9: 79–90.
 61. Gonzales R, et al: Early bladder outlet obstruction in fetal lambs induces renal dysplasia and the prune belly syndrome, *J Pediatr Surg* 25:352,1990.
 62. Beck AD. The effect of intra-uterine urinary obstruction upon the development of the fetal kidney. *J Urol.* 1971;105:784–9.
 63. Bellinger MF, Ward RM, Boal DK, Zaino RJ, Sipio JC, Wood MA. Renal function in the fetal lamb: a chronic model to study physiological effects of ureteral ligation and deligation. *J Urol.* 1986;136:225–8.
 64. McVary KT, Maizels M. Urinary obstruction reduces glomerulogenesis in the developing kidney: a model in the rabbit. *J Urol.* 1989;142:646–51; discussion 667–8.
 65. Harada T, Issa MM, Kigure T, Tsuchida S. Ureteral compliance and histology in partial obstruction in a canine model. *J Urol.* 1992;148:1274–8.
 66. Baumgart P, Muller KM, Lison AE. Epithelial abnormalities in the renal pelvis in experimental hydronephrosis and pyelonephritis. *Pathol Res Pract.* 1983;176:185–95.
 67. Moriyama T, Kawada N, Ando A, Yamauchi A, Horio M, Nagata K, Imai E, Hori M. Up-regulation of HSP47 in the mouse kidneys with unilateral ureteral obstruction. *Kidney Int.* 1998;54: 110–9.
 68. Huland H, Leichtweiss HP, Augustin HJ. Changes in renal hemodynamics in experimental hydronephrosis. *Invest Urol.* 1981;18: 274–7.
 69. Frokiaer J, Knudsen L, Nielsen AS, Pedersen EB, Djurhuus JC. Enhanced intrarenal angiotensin II generation in response to obstruction of the pig ureter. *Am J Physiol.* 1992;263: 527–33.
 70. Wallace FA, Miles EA, Calder PC. Activation state alters the effect of dietary fatty acids on pro-inflammatory mediator production by murine macrophages.

- Cytokine. 2000;12: 1374–9.
71. Sundaresan M, Yu ZX, Ferrans VJ, Irani K, Finkel T. Requirement for generation of H₂O₂ for platelet-derived growth factor signal transduction. *Science*. 1995;270: 296–9.
 72. Ishidoya S, Ogata Y, Fukuzaki A, Kaneto H, Takeda A, Orikasa S. Plasminogen activator inhibitor–1 and tissue-type plasminogen activator are up-regulated during unilateral ureteral obstruction in adult rats. *J Urol*. 2002;167: 1503–7.
 73. Serel TA, Savas C, Delibas N, Kosar A, Arican A, Tahoglu M. Free insulin-like growth factor–1 and unilateral complete ureteral obstruction in the rat. *Urology*. 2000;56(5):863–6.
 74. Chevalier RL, Goyal S, Thornhill BA. EGF improves recovery following relief of unilateral ureteral obstruction in the neonatal rat. *J Urol*. 1999;162:1532–6.
 75. Sen R, Baltimore D. Multiple nuclear factors interact with the immunoglobulin enhancer sequences. *Cell*. 1986;46: 705–16.
 76. Blackwell TS, Christman JW. The role of nuclear factor-kappa B in cytokine gene regulation. *Am J Respir Cell Mol Biol*. 1997;17: 3–9.
 77. Huang A, Palmer LS, Hom D, Valderrama E, Trachtman H. The role of nitric oxide in obstructive nephropathy. *J Urol*. 2000;163:1276–81.
 78. Felsen D, Loo MH, Marion DN, Vaughan ED Jr. Involvement of platelet activating factor and thromboxane A₂ in the renal response to unilateral ureteral obstruction. *J Urol*. 1990;144:141–5.
 79. Bogaert GA, Mevorach RA, Kogan BA. Renal hemodynamic and functional effects of 10 days' partial urinary obstruction in the fetal lamb. *J Urol*. 1994;152:220–5.
 80. Claesson G, Svensson L, Robertson B, Josephson S, Cederlund T. Experimental obstructive hydronephrosis in newborn rats. XI. A one-year follow-up study of renal function and morphology. *J Urol*. 1989;142:1602–7.
 81. Peters CA, Gaertner RC, Carr MC, Mandell J. Fetal compensatory renal growth due to unilateral ureteral obstruction. *J Urol*. 1993;150:597–600.
 82. Mosli H, MacDonald P, Schillinger J. Caliceal diverticula developing into simple renal cyst. *J Urol*. 1986;3: 658–61.
 83. Kelalis PP, Malek RS. Infundibulopelvic stenosis. *J Urol*. 1981;125:568–71.
 84. Puigvert A. Megacalyosis: Differential Diagnosis From Hydrocalyectasia. *Med Clin (Barc)*. 1963; 41: 294–302.
 85. Panayotis P, Kelalis, M.D., Lowel R. King, M.D., A. Barry Belman, M.D. Clinical Pediatric Urology volume two, In: Steven C, Flashner and Lowell R. King Ureteropelvic Junction 3th edition. 1992:693–718
 86. Arthur RJ, Irving HC, Thomas DF, Watters JK. Bilateral fetal uropathy: what is the outlook? *BMJ*. 1989;298:1419–20.
 87. Horton CE Jr, Davisson MT, Jacobs JB, Bernstein GT, Retik AB, Mandell J. Congenital progressive hydronephrosis in mice: a new recessive mutation. *J Urol*. 1988;140:1310–5.
 88. Chung BH, Chung KH, Lee JH, Kim JH, Choi JY. Hydronephrosis secondary to congenital pelvic arteriovenous malformation: a case report. *J Urol*. 1992;148:1877–9.
 89. Starr NT, Maizels M, Chou P, Brannigan R, Shapiro E. Microanatomy and morphometry of the hydronephrotic "obstructed" renal pelvis in asymptomatic infants. *J Urol*. 1992;148:519–24.
 90. Foote JW, Blennerhassett JB, Wiglesworth FW, Mackinnon KJ. Observations on the ureteropelvic junction. *J Urol*. 1970;104:252–7.

91. Hanna MK, Jeffs RD, Sturgess JM, Barkin M. Ureteral structure and ultrastructure. Part II. Congenital ureteropelvic junction obstruction and primary obstructive megaureter. *J Urol.* 1976;116:725–30.
92. Macksood MJ, Roth DR, Chang CH, Perlmutter AD. Benign fibroepithelial polyps as a cause of intermittent ureteropelvic junction obstruction in a child: a case report and review of the literature. *J Urol.* 1985;134:951–2.
93. Blyth B, Snyder HM, Duckett JW. Antenatal diagnosis and subsequent management of hydronephrosis. *J Urol.* 1993;149:693–8.
94. Bolton DM, Bogaert GA, Mevorach RA, Kogan BA, Stoller ML. Pediatric ureteropelvic junction obstruction treated with retrograde endopyelotomy. *Urology.* 1994;44: 609–13.
95. Hellstrom M, Hjalmas K, Jacobsson B, Jodal U, Oden A. Normal ureteral diameter in infancy and childhood. *Acta Radiol Diagn (Stockh).* 1985;26: 433–9.
96. Patrick C, Walsh, Alan B, Retik, E, Daracott Vaughan, Alan J, Wein. *Cambell Üroloji Pediatrik. A Atala, Keating MA. Vezikoüreteral Reflü ve Megaüreter Sekizinci baskı 2005: 2094–2108*
97. Lee BR, Partin AW, Epstein JI, Quinlan DM, Gosling JA, Gearhart JP. A quantitative histological analysis of the dilated ureter of childhood. *J Urol.* 1992;148:1482–6.
98. James A O'Neill, Jr., Marc I. Rowe, Jay L. Grosfeld, Eric W. Fonkalsrud, Arnold G. Coran. *Pediatric Surgery Volume Two, İn: Hendren WH, Carr MC. Megaureter and Prune-Belly Syndrome. 5th edition 1998: 1631–1650*
99. James A O'Neill, Jr., Marc I. Rowe, Jay L. Grosfeld, Eric W. Fonkalsrud, Arnold G. Coran. *Pediatric Surgery Volume Two, İn: Frank JD. Ureteral Duplication and Ureteroceles. U5th edition 1998: 1623–1630*
100. Cohen HL, Susman M, Haller JO, Glassberg KI, Shapiro MA, Zinn DL. Posterior urethral valve: transperineal US for imaging and diagnosis in male infants. *Radiology.* 1994;192:261–4.
101. Hendren WH: Posterior urethral valves. In Aschcraft KW, editor: *Pediatric urology*, Philadelphia, 1990, WB Saunders
102. Hoover DL, Duckett JW Jr. Posterior urethral valves, unilateral reflux and renal dysplasia: a syndrome. *J Urol.* 1982;128: 994–7.
103. Christie WW. The chemistry and biochemistry of simple and complex lipids. *Nat Prod Rep.* 1984;1: 499–511.
104. Pelech SL, Vance DE. Regulation of phosphatidylcholine biosynthesis. *Biochim Biophys Acta.* 1984 25;779:217–51.
105. Ganong BR. Roles of lipid turnover in transmembrane signal transduction. *Am J Med Sci.* 1991;302:304–12.
106. Jenkins PJ, Portmann BP, Eddleston AL, Williams R. Use of polyunsaturated phosphatidyl choline in HBsAg negative chronic active hepatitis: results of prospective double-blind controlled trial. *Liver.* 1982;2: 77–81.
107. Cantafora A, Masella R, Angelico M, Gandin C, Blount RJ, Peterson SW. Effect of intravenous polyunsaturated phosphatidylcholine infusion on insulin receptor processing and lipid composition of erythrocytes in patients with liver cirrhosis. *Eur J Clin Invest.* 1992;22: 777–82.
108. Holecek M, Mraz J, Koldova P, Skopec F. Effect of polyunsaturated phosphatidylcholine on liver regeneration onset after hepatectomy in the rat. *Arzneimittelforschung.* 1992;42: 337–9.
109. Niederau C, Strohmeyer G, Heintges T, Peter K, Gopfert E. Polyunsaturated phosphatidyl-choline and interferon alpha for treatment of chronic hepatitis B and

- C: a multi-center, randomized, double-blind, placebo-controlled trial. *Leich Study Group. Hepatogastroenterology.* 1998;45: 797–804.
110. Kappas AM, Barsoum GH, Ortiz JB, Keighley MR. Prevention of peritoneal adhesions in rats with verapamil, hydrocortisone sodium succinate, and phosphatidylcholine. *Eur J Surg.* 1992; 1: 33–5.
 111. Mourelle M, Guarner F, Malagelada JR. Polyunsaturated phosphatidylcholine prevents stricture formation in a rat model of colitis. *Gastroenterology.* 1996;110:1093–7.
 112. Carlson SE, Montalto MB, Ponder DL, Werkman SH, Korones SB. Lower incidence of necrotizing enterocolitis in infants fed a preterm formula with egg phospholipids. *Pediatr Res.* 1998;44: 491–8.
 113. Aleynik SI, Leo MA, Aleynik MK, Lieber CS. Alcohol-induced pancreatic oxidative stress: protection by phospholipid repletion. *Free Radic Biol Med.* 1999;26: 609–19.
 114. Navder KP, Lieber CS. Dilinoleoylphosphatidylcholine is responsible for the beneficial effects of polyenylphosphatidylcholine on ethanol-induced mitochondrial injury in rats. *Biochem Biophys Res Commun.* 2002 8;291:1109–12.
 115. Uchiyoma M, Mihara M: Determination of malonaldehyde precursor in tissues by thiobarbituric acid test. *Anal Biochem* 36: 271–278, 1978.
 116. Sun Y, Oberley LW, Li Y: A simple method for clinical assay of superoxide dismutase. *Clin. Chem.* 34: 497–500, 1988.
 117. Beutler E: Glutathione in red blood cell metabolism. *A Manuel of Biochemical Methods*, 1975.
 118. Cortas NK, Wakid NW: Determination of Inorganic Nitrate in Serum and Urine by a Kinetic Cadmium- Reduction Method. *Clin Chem* 36: 1440–1443, 1990.
 119. Miyajima A, Kosaka T, Seta K, Asano T, Umezawa K, Hayakawa M. Novel nuclear factor kappa B activation inhibitor prevents inflammatory injury in unilateral ureteral obstruction. *J Urol.* 2003;169:1559–63.
 120. Aleynik MK, Lieber CS: Dilinoleoylphosphatidylcholine decreases ethanol-induced cytochrome P4502E1. *Biochem Biophys Res Commun.* 288: 1047–51, 2001.
 121. Seidman MD, Khan MJ, Tang WX. Influence of lecithin on mitochondrial DNA and age-related hearing loss. *Otolaryngol Head Neck Surg* 2002;127: 138–44,.
 122. Staffel W, Darr W, Assman G. Pleomorphic functions of highly unsaturated phospholipids in biological membranes and serum lipoproteins. *Med Welt* 1978;29: 124–131,.
 123. Aleynik SI, Leo MA, Takeshige U, Aleynik MK, Lieber CS: Dilinoleoylphosphatidylcholine is the active antioxidant of polyenylphosphatidylcholine. *J Investig Med.* 1999;47: 507–12.
 124. Harris KP, Klahr S, Schreiner G: Obstructive nephropathy: from mechanical disturbance to immune activation?. *Exp Nephrol* 1993;1: 198–204.
 125. Schreiner GF, Harris Kp, Purkerson ML, Klahr S: Immunological aspects of acute ureteral obstruction: immune cell infiltrate in the kidney. *Kidney Int* 1988;34: 487–493.
 126. Harris KP, Schreiner GF, Klahr S: Effect of leukocytes depletion on the function of the postobstructed kidney in the rat. *Kidney Int* 1989;36: 210–215.
 127. Sun Y, Oberley LW. Redox regulation of transcriptional activators. *Free Radic Biol Med* 1996;21: 335–348.
 128. Morrissey J, Klahr S. Transcription factor NF-kappaB regulation of renal fibrosis

- during ureteral obstruction. : *Semin Nephrol*. 1998;18: 603–11.
129. K. Tashiro, S. Tamada and N. Kuwabara et al., Attenuation of renal fibrosis by proteasome inhibition in rat obstructive nephropathy possible role of nuclear factor kappaB, *Int J Mol Med* 12 2003, p. 587.
 130. Meldrum KK, Metcalfe P, Leslie JA, Misseri R, Hile KL, Meldrum DR. TNF-alpha neutralization decreases nuclear factor-kappaB activation and apoptosis during renal obstruction. *J Surg Res*. 2006;131:182–8.
 131. Cao Q, Mak KM, Lieber CS. Dilinoleoylphosphatidylcholine decreases LPS-induced TNF- α generation in Kupffer cells of ethanol-fed rats: respective roles of MAPKs and NF- κ B. *Biochem Biophys Res Commun* 2002;294: 849–853.
 132. Demirbilek S, Ersoy MO, Demirbilek S, Karaman A, Akin M, Bayraktar M, Bayraktar N. Effects of polyenylphosphatidylcholine on cytokines, nitrite/nitrate levels, antioxidant activity and lipid peroxidation in rats with sepsis. *Intensive Care Med*. 2004;30: 1974–8.
 133. Border WA, Noble NA: Transforming growth factor beta in tissue fibrosis. *N Engl J Med* 1994;331: 1286–1292,.
 134. Sharma K, Ziyadeh FN: The transforming growth factor-beta system and the kidney. *Semin Nephrol* 13: 116–128, 1993.
 135. Cao Q, Mak KM, Lieber CS. DLPC decreases TGF-beta1-induced collagen mRNA by inhibiting p38 MAPK in hepatic stellate cells. *Am J Physiol Gastrointest Liver Physiol*. 2002;283:1051–61.