

**T. C.  
İNÖNÜ ÜNİVERSİTESİ  
TIP FAKÜLTESİ**

**MERKEZİ SİNİR SİSTEMİ ANOMALİLİ  
FETÜSLERİN MATERNAL SERUMDA ADENOZİN  
DEAMİNAZ VE NİTRİK OKSİT DÜZEYLERİ**

**UZMANLIK TEZİ**

**Dr. Bülent SEZGİN  
KADIN HASTALIKLARI VE DOĞUM  
ANABİLİM DALI**

**TEZ DANIŞMANI  
Yrd. Doç. Dr. Yaprak ÜSTÜN**

**MALATYA - 2006**

**T. C.  
İNÖNÜ ÜNİVERSİTESİ  
TIP FAKÜLTESİ**

**MERKEZİ SİNİR SİSTEMİ ANOMALİLİ  
FETÜSLERİN MATERNAL SERUMDA ADENOSİN  
DEAMİNAZ VE NİTRİK OKSİT DÜZEYLERİ**

**UZMANLIK TEZİ**

**Dr. Bülent SEZGİN  
KADIN HASTALIKLARI VE DOĞUM  
ANABİLİM DALI**

**TEZ DANIŞMANI  
Yrd. Doç. Dr. Yaprak ÜSTÜN**

**MALATYA - 2006**

# İÇİNDEKİLER

	SAYFA
KISALTMALAR	II
ŞEKİL RESİM VE TABLOLAR DİZİNİ	III
I. GİRİŞ	1
II. MATERYAL VE METOD	30
III. BULGULAR	33
IV. TARTIŞMA	37
V. SONUÇ	42
VI. ÖZET	45
VII. SUMMARY	39
VIII. KAYNAKLAR	47

## KISALTMALAR

FGF	: Fibroblast Büyüme Faktör
TGF	: Transforming Büyüme Faktör
PSS	: Periferik Sinir Sistemi
OSS	: Otonom Sinir Sistemi
MSS	: Merkezi Sinir Sistemi
BOS	: Beyin Omurilik Sıvısı
USG	: Ultrasonografi
ATP	: Adenintrifosfat
SAK	: Subaraknoid kanama
cAMP	: Siklik Adenozin monofosfat
KİB	: Kafa İçi Basıncı
Ark.	: Arkadaşları
AFP	: Alfa-fetoprotein
MTHFR	: Metiltetrahidrofolat redüktaz
NMDA	: N-metil-D-Aspartat
EDRF	: Endotelden kaynaklı gevşeme faktör
MDA	: Malondialdehit
NO	: Nitrik Oksit
RNA	: Ribonükleikasit
DNA	: Deoksiribonükleikasit
VKİ	: Vücut Kitle İndeksi
GMP	: Guanozinmonofosfat
NOS	: Nitrik Oksit Sentetaz
SOD	: Süperoksit Dismutaz
ADA	: Adenozin Deaminaz
ROS	: Reaktif Oksijen Türleri
CMV	: Sitomegalovirüs
EMN	: Enfeksiyöz Mononükleoz
NTD	: Nöral Tüp Defekti
N <sub>2</sub> O	: Nitrit
NO <sub>3</sub>	: Nitrat
O <sub>2</sub> <sup>-</sup>	: Süperoksit

NO <sub>3</sub>	: Nitrat
nm	: Nanometre
dk	: Dakika
ml	: Mililitre
μmol	: Mikromol
Ca	: Kalsiyum

## ŞEKİL RESİM VE TABLOLAR DİZİNİ

	SAYFA
<b>Şekil 1</b> . Dorsal embriyo kesidinde 18-20. günlerde; nöral plak ve oluğun gelişimi.	2
<b>Şekil 2</b> . Transvers embriyo kesidinde, nöral plaktan, nöral tüp ve nöral kristanın oluşumu.	2
<b>Şekil 3</b> . 22-24. günlerde embriyonun dorsalinden somitler, kranial kaudal nöroporların görünümü.	3
<b>Şekil 4</b> . Beyin veziküllerinin oluşumu ve vezikül duvarlarından gelişen beyin yapıları.	3
<b>Şekil 5</b> . 8. hafta başında interventriküler foramen seviyesinden geçen transvers kesit.	6
<b>Şekil 6</b> . Medulla spinalisin gelişimi.	7
<b>Resim 1</b> . Normal bir fetusda koroid pleksus.	9
<b>Resim 2</b> . Hidrosefalide büzüşmüş koryopleksus.	9
<b>Resim 3</b> . Komünike hidrosefali.	12
<b>Resim 4</b> . Akuadukt stenozuna bağlı non-komünike hidrosefali.	13
<b>Resim 5</b> . Sipina bifidalı bir fetusta gövdenin enlemesine kesiti.	18
<b>Resim 6</b> . Anensefali.	19
<b>Şekil 7</b> . Oksidatif stres.	22
<b>Şekil 8</b> . Nitrik oksidin insan vücuduna etkileri.	24
<b>Şekil 9</b> . NO'nun presinaptik ve postsnaptik etkileri.	25
<b>Şekil 10</b> . Nitrik oksidin düz kas üzerine etkisi.	26
<b>Tablo 1</b> . Santral sinir sistemi malformasyonlu fetüslerin dağılımı.	30
<b>Tablo 2</b> . Hasta ve çalışma grubunda demografik ve biokimyasal veriler.	34
<b>Şekil 11</b> . Kontrol ve hasta grubundaki ADA düzeyleri.	34
<b>Şekil 12</b> . Hasta ve çalışma (NO) grubunda plazma nitrik oksit düzeyleri.	35

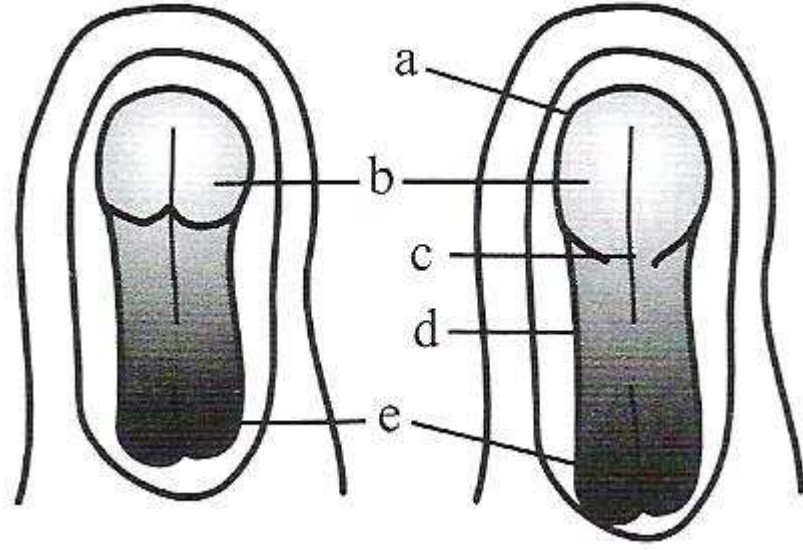
<b>Şekil 13 .</b> MSS anomali fetüsler ve sağlıklı fetüsler için receiver operating characteristic (ROC) eğrisi.	35
<b>Tablo 3 .</b> ADA aktivitesinin farklı cut-off değerlerindeki duyarlılık ve özgünlüğü.	36

## I – GİRİŞ

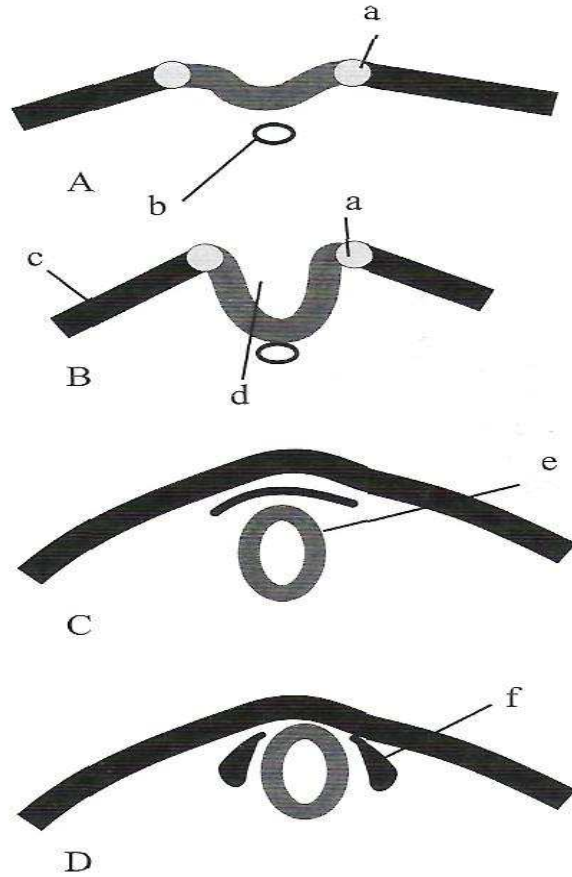
### 1. Santral Sinir Sistemi Embriyogenezisi :

Sinir sistemi embriyonik ektodermin kalınlaşması ile oluşan nöral plak (lamina neuralis)'tan gelişir (Şekil1) (1,2,3,4,5). Nöral plak, notokord ve paraksiyal mezodermin üzerinde bulunan ektodermi indüklemesi ile farklılanır. Bu farklılanma olayında aktivin ve fibroblast büyüme faktörleri (FGFs) içeren moleküllerin yanı sıra “transforming büyüme faktör” (TGF-) ailesinin de rol oynadığı düşünülmektedir (6). Nöral plaktan oluşan kıvrımlar nöral tüpü ( tubus neuralis) ve nöral krista'yı (crista neuralis) oluşturur. Nöral tüp; SSS'ini oluşturan beyin ve medulla spinalis'e farklılanırken, nöral krista; periferik sinir sistemi (PSS) ve otonom sinir sistemi (OSS)'ne ait kranial, spinal ve otonomik ganglionların oluşumuna katılır (Şekil2). Nöral tüpün oluşumu 4. hafta başlarında (22-23.günler) 4-6. çift somitlerin bulunduğu bölgede başlar ve bu oluşum nörolasyon olarak adlandırılır (Şekil 3) (1,3,5). Nörolasyon evresinde nöral plağın ve nöral tüpün kranial kısmının 2/3' si ve 4. çift somitlerin kaudaline kadar olan kısmından gelecekte beyin, kaudalde yer alan 1/3' ünden ise gelecekteki medulla spinalis gelişir. Nöral kıvrımlar kranial ve kaudal kısımda küçük bir alan açık bırakacak şekilde birleşir. Bu açık bölümler nöral tüpün lümeni (nöral kanal) ile amniotik boşluğun bağlantısını sağlar. Kranial açıklık ya da anterior (rostral) nöropor yaklaşık 22-25. günler arasında kapanırken kaudalde yer alan açıklık posterior (caudal) nöropor kranial açıklıktan iki gün sonra kapanır. Nöral kanal gelecekte beyinde ventriküler sistemi, medulla spinaliste ise, kanalis santrali oluşturur (1,2,3,4,5,7).

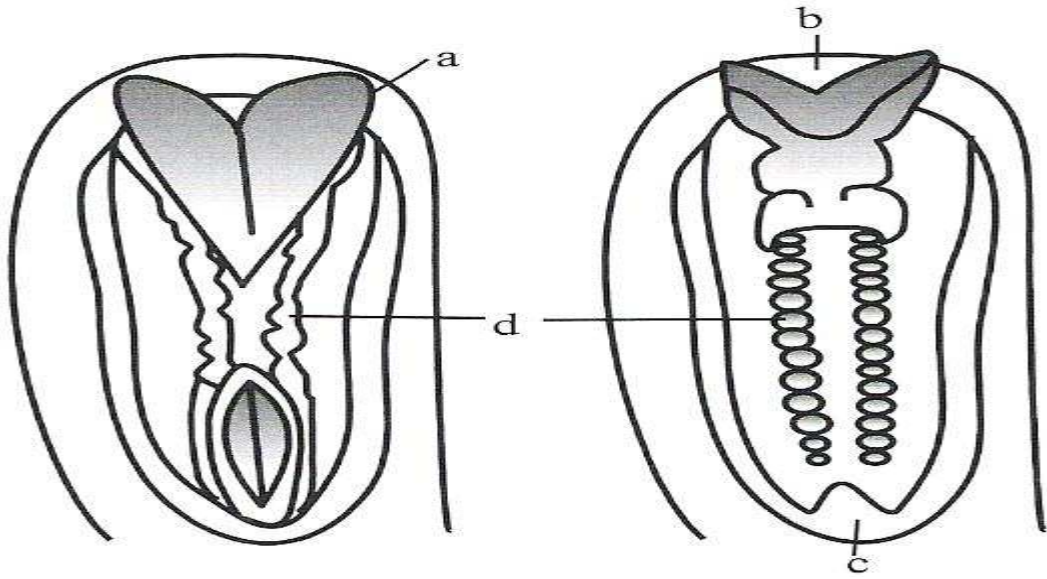




**Şekil 1.** Dorsal embriyo kesidinde 18-20. günlerde; nöral plak ve oluğun gelişimi. a: nöral katlantı, b: nöral plak, c: nöral oluk, d: somit, e: primitif çizgi.



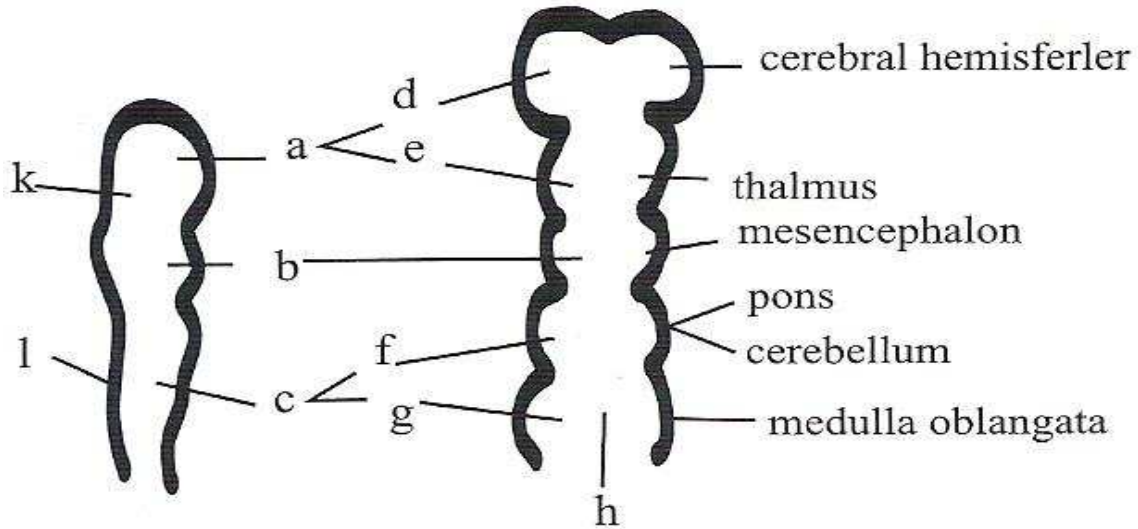
**Şekil 2.** Transvers embriyo kesidinde, nöral plaktan, nöral tüp ve nöral kristanın oluşumu. a: nöral krista, b: notokord, c: yüzey ektodermi, d: nöral oluk, e: nöral tüp, f: spinal ganglion.



**Şekil 3.** 22-24. günlerde embriyonun dorsalinden somitler, kranial kaudal nöroporların görünümü. a: nöral katlantı, b: kranial nöropor, c: kaudal nöropor, d: somit.

### 1.a. Beyin Gelişimi :

Dördüncü somit çiftinin kranial bölümündeki nöral tüp beyni oluşturmak üzere gelişir. Plika nöralislerin birleşmesi ve anterior nöroporun kapanmasını izleyen dönemde gelecekteki beyni oluşturmak üzere 4. haftada 3 adet ilkel beyin vezikülü adı verilen dilatasyon oluşur (Şekil 4) (3,4,7).



**Şekil 4.** Beyin veziküllerinin oluşumu ve vezikül duvarlarından gelişen beyin yapıları. a: proensefalon, b: mesensefalon, c: rhombensefalon, d: telensefalon e: diensefalon, f: metensefalon, g: myelensefalon, h: medulla spinalis, k: vezikül boşluğu, l: vezikül duvarı.

### **1.b. Beyin Vezikülleri :**

Primer ya da ilkel beyin vezikülleri (kesecikleri)'ni oluşturan dilatasyonların birincisi ön beyin ya da prosensefalon, ikincisi orta beyin ya da mesensefalon ve sonuncusu arka beyin, son beyin ya da rhombensefalonu oluşturur. Beşinci haftada ön beyin dilate olarak iki sekonder vezikül oluşur. Böylece ön beyinde telensefalon ve ve diensefalon denilen iki ayrı bölüm meydana gelir. Mesensefalon ya da orta beyinde dilatasyon ve bölünme görülmez. Rhombensefalon ya da arka beyin de iki sekonder vezikül gelişerek metensefalon ve myelensefalon bölümlerini oluşturur (3,6,7,9,10,11).

### **1.c. Arka Beyin :**

Arka beyin servikal fleksür ile omurilikten ayrılır. Daha sonra bu sınır foramen magnumda yer alan birinci servikal spinal sinirin üst kökü düzeyinde belirlenir. Pontin fleksür arka beyni kaudal ve rostral kısımlara ayırır (3,4,11). Gelecekte myelensefalon medulla oblongata' yı metensefalon ise pons ve serebellumu oluşturur. Rhombensefalon boşluğu dördüncü ventrikül, medulla oblongatanın kaudalinde yer alan boşluk kanalis santralis (canalis centralis) olarak adlandırılır (3,4).

### **1.d. Myelensefalon :**

Myelensefalon'un kaudali gelişimsel ve yapısal olarak medulla spinalise benzer. Yapısal farklılığın nedeni lateral duvarlarının bir zemin düzleminde varsayılan longitudinal bir eksen boyunca rotasyona uğramasıdır. Medulla spinalisten farklı olarak alar plaklardan köken alan nöroblastlar marjinal zona göç ederek lateralde nukleus kuneatus, medialde nukleus gracilis olarak adlandırılan gri cevher bölgelerini oluştururlar. Bu bölgeler medulla spinalisten medulla oblongata'ya geçen traktuslarla ilintilidir. Medulla oblongatanın bazal plaklarında bulunan nöroblastlar medulla spinalise benze şekilde motor nöronlara farklılanarak medialden laterale doğru heriki tarafta üçer hücreli kolon oluşturacak şekilde organize olurlar. Alar plaklarda bulunan nöroblastların bazıları ise ventrale göç ederek nuklei olivariesteki nöronları yapar (3,4,6,8,11).

### **1.e. Metensefalon :**

Metensefalonun duvarları serebellum ve pons'u boşluğu ise, dördüncü ventrikülün üst bölümünü oluşturur. Pontin fleksür pons duvarlarının dışa doğru açılmasına ve gri cevherin dördüncü ventrikül tabanına yayılmasına yol açar. Metensefalonun bazal plaklarındaki nöroblastlar motor çekirdekleri oluşturmak üzere farklılanarak her iki tarafta üçer hücreli

kolon oluřtururlar. Bazal plađın marjinal kısmı geniřleyerek serebellum ve serebral korteks ile medulla spinalis arasında bađlantıyı sađlayan liflerin geçiřine olanak sađlar. Bu bۆlüm pons adını alır. Alar plakların dorsal bۆlmlerinin kalınlařması ise ronbik dudakları (labium rhombencephalium) ve bunlardan kken alan serebellumun oluřumunu sađlar (3,9,11).

#### **1.f. Koroid Pleksuslar ve Serebrospinal Sıvı :**

Drdnc ventrikln ependimal tavanı dıřtan mezenřimal kkenli piamater ile sarılıdır. Bu yapının vaskler mezenřiminin (piamater) proliferasyonu ile alttaki drdnc ventrikle kk kesecikler řeklinde uzanan invaginasyonları koroid pleksusu dođurur. Koroid pleksuslar ventrikler sıvı salınımı yapar. Bu sıvı beyin, omurilik yzeyleri ile meninkslerin pia-araknoid tabakalarından salınan ilave sıvı ile birlikte serebrospinal sıvıyı (serebrospinal fluid = CSF, beyin omurilik sıvısı=BOS) oluřtururlar. İnce ventrikl tabanı  yerde evaginasyon yapar. Bunlar yırtılarak aıklıklar (foramina) oluřtururlar. Median aıklık foramen Magendi, lateral aıklık foramen Luschka olarak adlandırılır ve bunlar aracılıđı ile serebrospinal sıvı drdnc ventriklden subaraknoid aralıđa geebilir. Serebrospinal sıvı absorpsiyonu ise araknoid villuslarca yapılır (3,4,9,11).

#### **1.g. Mesensefalon (Orta Beyin) :**

Morfolojik olarak geliřen beyin vezikllerinin en ilkelidir. Nral kanal daralarak 3. ve 4. ventriklleri birleřtiren akuaduktus serebri (aqueductus cerebri)'yi oluřturur. Alar plaklardan kken alan nroblastlar marjinal zona g ederek drt byk nron topluluđunu oluřturur. Bunlar vizel uyarıların uyumu ve refleks merkezini oluřturan bir ift kollikulus superior (anterior colliculus) ile iřitme refleksinin sinaps yaptıđı bir istasyon grevi yapan kollilulus inferior (posterior colliculus)'dur. Bazal plaklardan kken alan nroblastlar tegmentumda nron grupları oluřtururlar.

#### **1.h. n Beyin (Prosensefalon):**

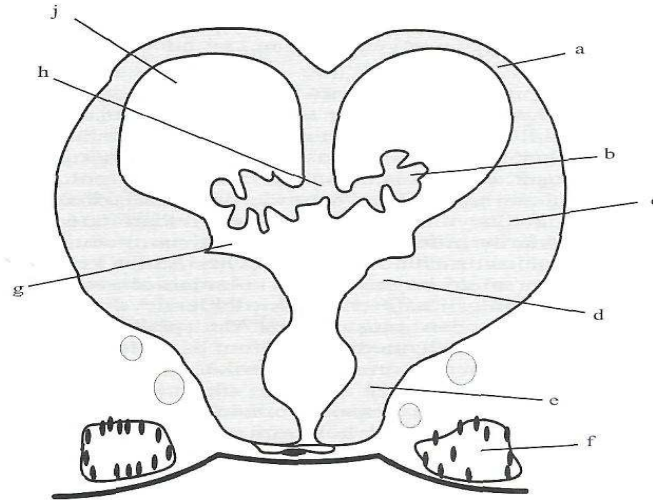
Rostral nroporusu kapanması iki tarflı zerinde optik vezikl adı verilen iki lateral geniřleme belirir. Bu vezikller n.opticusların ve retinanın ilkel řeklidir. İkinici bir ift divertikl dorsal ve rostral ynde telensefalik vezikller ya da serebral veziklleri oluřturur. Bunlar ise serebral hemisferlerin pirimordial řekilleridir.

### 1.1. Diensefalon :

Üçüncü ventrikülün lateral duvarında üç adet şişkinlik oluşur. Bunlardan epitalamus, talamus ve hipotalamus gelişir. Talamusun hızla gelişmesi, üçüncü ventrikül boşluğuna hızla çıkıntı yapması ve burayı dar bir yarığa dönüştürmesi sonucunu doğurur. Sağ ve solda yer alan talamuslar gelişen beyinlerin %70 inde üçüncü ventrikülü çaprazlayan gri madde köprüsü yaparak orta hatta birleşir.

### 1.j. Telensefalon :

Median bölüm (lamina terminalis) ile her iki yana cep şeklinde uzamış çıkıntılardan (serebral veziküller) oluşur. Median bölüm boşluğu 3. ventrikülün ön bölümünü yapar. Serebral veziküller hemisferlerin ilkel şeklidir. Serebral veziküller üçüncü ventrikül boşluğu ile foramen ventrikülare (foramen Monro) aracılığı ile bağlıdır (Şekil 5).

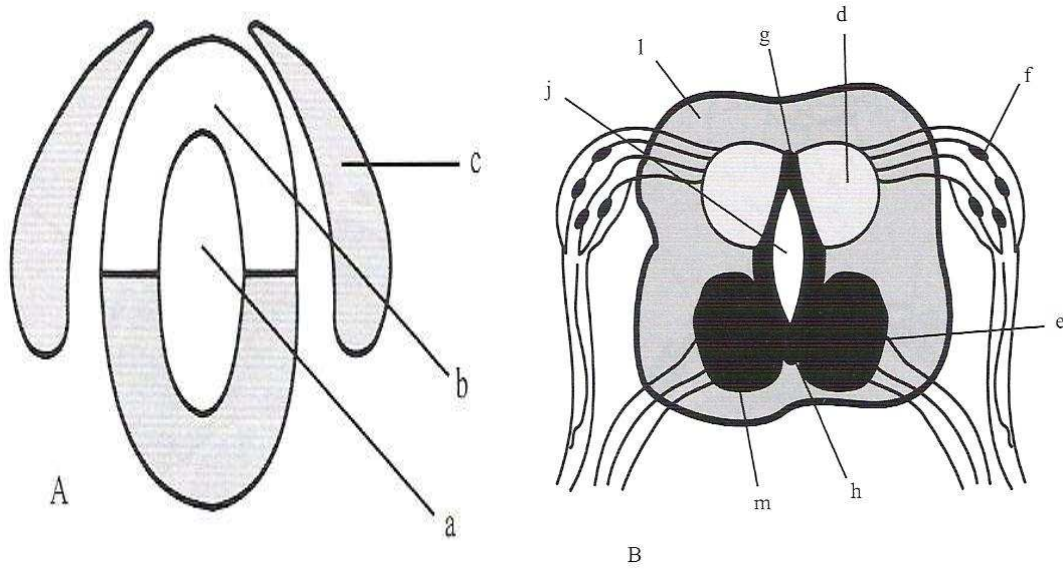


**Şekil 5.** 8. hafta başında interventriküler foramen seviyesinden geçen transvers kesit. a: korteks serebri, b: pleksus koroideus, c: korpus striatum, d: talamus e: hipotalamus, f: ganglion trigeminale, g: foramen interventrikulare, h: 3. ventrikül tavanı, j: lateral ventrikül.

### 2. Medulla Spinalisin Gelişimi :

Dördüncü çift somitin kaudalinde kalan nöral tüpten gelişir. 10. haftada santralde bulunan kanal giderek küçülür bu sırada nöral tüpün duvarları kalınlaşır. Nöral tüpün duvarlarını oluşturan epitel başlangıçta yalancı çok katlı silindirik epiteldir. Bu nöroepitelyal hücreler ependimal tabaka (ventriküler tabaka=stratum ependymale)'yı oluşturur. Ayrıca medulla spinalisteki tüm nöronlar ve mikroglial hücreleri meydana getirir. Nöroepitelyal hücrelerin dış kısmında oluşan marjinal yaprak zamanla içinde medulla spinalis, spinal

ganglionlar ve beyin sinir hücre gövdelerinden çıkan aksonların gelişimi ile medulla spinalisin beyaz cevherini oluşturur (Şekil 6) (2,3,4,11).



**Şekil 6.** Medulla spinalisin gelişimi. a: nöral kanal, b: nöral tüp, c: gelişecek spinal ganglion, d: alar plak, e: bazal plak, f: spinal ganglionlarda efferent nöroblastlar, g: dorsal lamina, h: ventral lamina, j: sulkus limitans, l: marjinal zon, m: motor nöroblast.

Erken omurilik tüp gelişimi “primer nörolasyon evresi” olarak isimlendirilir. Birinci embriyonik hafta sonunda embriyoyu oluşturacak olan hücre kitlesi epi-ve hipoblast adı verilen iki tabakadan oluşur. İkinci haftada embriyonun uzun aksı belirginleşir, kaudalde yer alan epiblast hücreleri orta hatta göç ederek orta hattı belirleyecek olan kaudal ilkel yarığı oluşturur. İlkel yarığın, gastrulasyonun ilk evresinde kaudal yarığı kaplayacak kadar uzar ve sonra geriler. Bu gerileme sırasında Hensen düğümü hücreleri yüzey ektodermi ve daha alttaki endoderm arasına girerek notokord taslağını oluşturur. İleride nukleus pulposusa dönüşecek olan notokord, erken embriyonel evrede hemen üzerindeki ektodermin nöral ektoderme değişiminde indükleyici rol oynar. Nöral ektoderm, 16. günden itibaren kolumnar epitel olarak orta hatta seçilir hale gelir. 16 ve 26. günler arasında nöroektodermin omuriliği oluşturmak üzere bir seri morfolojik değişimler geçirerek oluşturduğu yapıya nöral tüp, bu aşamaların tamamına da “nörolasyon” adı verilir. Bu evrede orta hatta nöral yarığın oluşur, yarığın kenarlarını yapan hücreler çoğalarak yarığın her iki yanında, dorsal yüzde nöral kabarıklıklar - nöral fold - yaparlar ve orta hatta birleşerek nöral tüpe dönüşürler. Halen kabul edilen iki ayrı tüp kapanma mekanizması mevcuttur. Klasik görüşe göre, tüp kapanması orta servikal bölgede başlar, kranial ve kaudal yönde uzanarak 4-6. günde tamamlanır. Alternatif

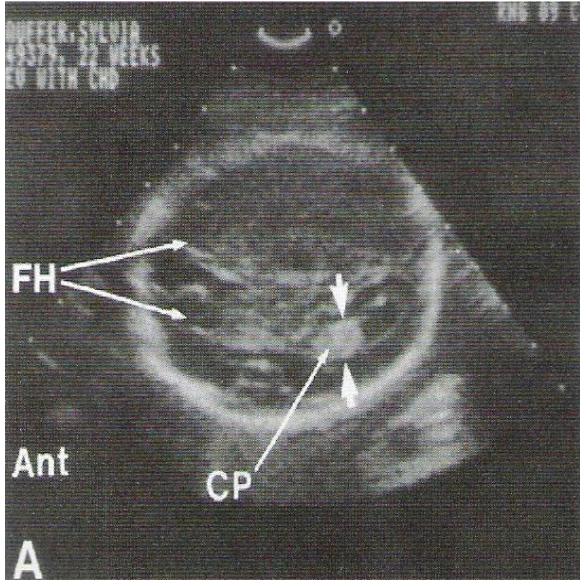
teoriye göre ise, nöral tüpte kapanma, simultane olarak birden fazla noktada başlar ve birbirleri ile birleşirler. Nöral tüpün en son kapanma noktaları, 24. günde kranial nöropor denen lamina terminalis düzeyi ve 26. günde kaudal nöropor adı verilen ikinci sakral kord segmenti düzeyidir. Kaudal nöropor distalinde kalan omurilik elemanları fertilizasyonu izleyen 28. günden itibaren kanalizasyon ve regresyon adı verilen evrede, gelişimini tamamlamış intakt cilt ektodermi altında oluşurlar (12). Sekonder nörolasyon adı verilen bu süreç, 28 ile 48. günler arasında, differansiye olmamış kaudal hücre kitlesinin vakuolizasyona uğrayarak tek bir boşluk oluşturması, geriye kalan filum terminale, koksigeal ligaman ve terminal ventrikülün 11. haftada nörolasyon ile oluşmuş proksimal nöral tüp ile birleşmesidir. Primer ile sekonder nörolasyon sınırının omuriliğin hangi segmentinde ayrıldığı tam olarak bilinmemekle birlikte, L2 ve konus ucu arasında olduğu düşünülmektedir. Primer nörolasyonun alt sınırı olduğu kabul edilen kaudal nöroporun 30-31. somitler hizasında olduğu, yani S1-S2 vertebra seviyelerinde olduğu kabul edilirse, S2 omurilik segmenti kaudalinde kalan nöral doku ve filum terminalenin sekonder nörolasyon ile oluştuğu söylenebilir (13).

### **3. Santral Sinir Sisteminin Gelişimsel Anomalileri**

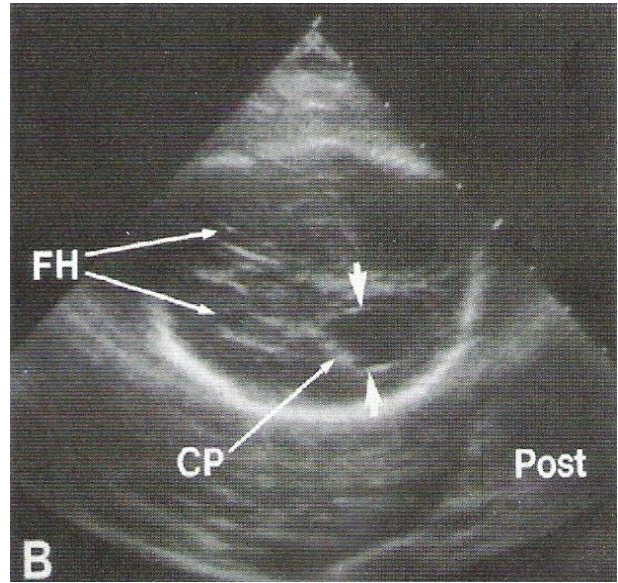
#### **3.a. Hidrosefali:**

Hidrosefali tek bir patolojik tablo ya da iyi tanımlanmış bir hastalık süreci olmaktan çok ortak özelliği BOS salınım ve emilimdeki dengesizlik ve artmış kafa içi basıncı (KİB) olan bir grup klinik tabloya verilen isimdir. Hidrosefali BOS salınım yollarında obstruksiyona ya da BOS yapımı ve emilimi arasındaki dengenin bozulmasına bağlı olarak gelişen, ventriküllerde genişleme ve artmış kafa içi basıncı ile seyreden bir klinik tablo olarak tanımlanabilir. İlk dönemlerde, ultrason (USG) ile fetal serebral ventriküller, büyük obstrüktif hidrosefali tanısı koymak için incelenmiştir (12). Koroid pleksus, normal şartlarda, gebelik süresince lateral ventrikülün lateral ve medial duvarları ile yakın temastadır ve atrium hizasında lateral ventrikülü tümüyle doldururlar. Ventrikülomegalinin erken evrelerinde bile, koroid pleksus büzülerek öne doğru yer değiştirir ve böylece lateral ventrikülün medial duvarından uzaklaşır (13,14,15). Bu basit yaklaşım tarama amacı ile oldukça etkili olarak kullanılır. Sınırlı sayıda normal fetüsta koroid pleksus ile atrium arasında bir ölçüde uyumsuzluk bulunabilir ve bu durumlarda ventrikül boyutlarının ölçümlerinin yapılması gerekir. Günümüzde atrium genişliğinin ölçümü ön plandadır. 15 ve 40. gebelik haftalarında 10 mm'den ufak bir ölçüm normal sınırlardadır. 15mm ve üstündeki bir değer ise ciddi dilatasyon için bir belirleyicidir (16). Atrium genişliğinin 10-15 mm arasında (17,18) (diğer

bir görüşe göre 10-12 mm arası (19)) kaldığı minimal dilatasyonlar özel bir ilgi alanının oluştururlar (Resim 1.2).



**Resim 1.** Normal bir fetusta parlak ve ekojen koroid pleksus (CP), lateral ventrikülün iç ve dış yan duvarları ile (ok uçları) yakın temas halindedir ve atrium lumenini tümüyle doldurmaktadır.



**Resim 2.** Hidrosefalide büzüşmüş koroid pleksus, lateral ventrikülün iç yan duvarından uzaklaşarak öne doğru yer değiştirmiştir. FH, lateral ventrikülün frontal boynuzları: Ant. ön: Post. arka.

### 3.b. İnsidans :

Tek ve izole bir tablo olarak konjenital hidrosefalinin insidansı her 1000 canlı doğumda 1-1.5 olarak kabul edilir. Bununla birlikte hidrosefali diğer konjenital nörolojik hastalıklara sıklıkla eşlik eder ve edinilmiş bir çok intrakranial patolojiye bağlı olarak da gelişebilir. Tüm bu gruplar göz önüne alındığında insidans her 1000 canlı doğumda 3-4 olarak ulaşmaktadır (20).

### 3.c. Patofizyoloji :

BOS %80' lere varan oranda koroid pleksuslar tarafından yapılır. Ekstrakoroidal BOS üretimi ise esas olarak beyindeki serebral metabolizma yan ürünü olan ekstraselüler sıvının transependimal yolla ventrikülüne geçişiyle olur. İnsanda BOS yapım hızı 0.37 ml/dk yada 20 ml /saattir. Erişkinde günlük BOS üretimi 450-500 cc dir. BOS emilimi ise araknoid vililer aracılığı ile olur ve enerji gerektirmeyen bir süreçtir. BOS yapımı kafa içi basıncın (KİB)'dan bağımsızken, BOS emilimi KİB'na bağımlıdır. Araknoid vililerdeki "valv"lerin açılması için gereken basınç farkı 70mmH<sub>2</sub>O'dur (5mmHg) ve KİB ancak bu eşiği aştığında vililerden



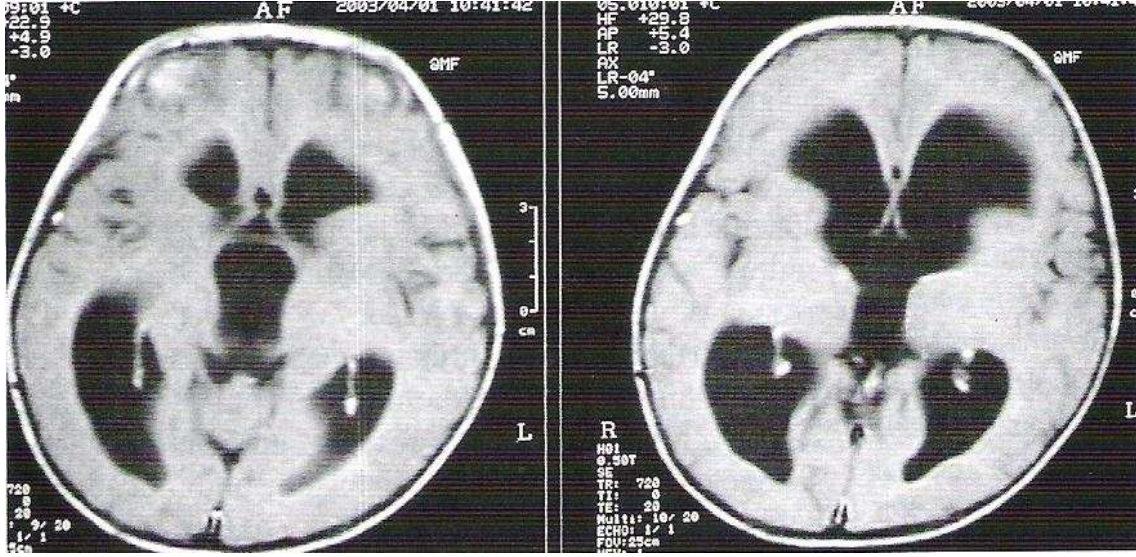
BOS geiři ve emilimi bařlar. Bu basın farkı KİB ve sagittal sinüs basıncı arasındaki farktır. Bu düzeyin üzerinde olacak BOS emilimi doğrudan KİB artışı ile orantılıdır. Eđer KİB artarsa BOS emilimi de artar, KİB azalırsa BOS emilimi de azalarak normal KİB'ı korunmaya alışılır. Normalde yatar pozisyonda ve istirahatte KİB erişkinlerde  $120\pm 20$  mmH<sub>2</sub>O (ocuklarda 30-70 mmH<sub>2</sub>O ve yenidoęanda 20-40 mmH<sub>2</sub>O) düzeyinde, sagittal sinüs basıncı ise 3-8 mmHg düzeyinde iken ayakta bu basın -10 mmHg düzeyine kadar dūřebilir. Hidrosefali BOS üretiminde artma, BOS emiliminde azalma, BOS akımında blok ve venöz sinüs basıncında artma nedeni ile gelişebilir. BOS üretiminde artma hemen daima koroid pleksus tümörlerinde görülür ve hidrosefali vakalarının sadece %0,5' ini oluşturur. BOS emilimdeki azalma ise birçok nedenle gelişebilir: maternal malnütrisyon, toksinler, enfeksiyonlar, intraventriküler kanama, travma gibi. Bir diđer önemli neden de BOS akım yollarında tıkanmadır. Bu tıkanma ventrikül içindeki üretim ile superior sagittal sinüs boyunca uzanan emilim alanları arasında olacak bir obstrüksiyona baęlı gelişir ve akuadukt stenozunda olduđu gibi tam ya da subaraknoid kanama (SAK)' da olduđu gibi kısmi olabilir. Konjenital malformasyonlar (akuadukt stenozu, Chiari malformasyonu), kitle lezyonları (tümör, kist, hematoma), enflamatuar süreçlerle leptomeninklerin fibrozisi ve araknoid vililerin obliterasyonu (enfeksiyon, kanama, mukopolisakkaridoz) bu gruptaki en önemli nedenlerdir. ok sık karşılařmamakla birlikte bir diđer neden artmış sinüs basıncıdır.

Moleküler biyolojide olan gelişmeler hidrosefalinin patofizyolojisini anlamada önemli pencereler açmaktadır. Sitoarkitektürel deęişikliklerin çođu artmış KİB'a baęlıdır ama bunu genetik bir defekten mi yoksa doğrudan artmış basına baęlı bir patolojik deęişimden mi kaynaklandığı net deęildir. Hücre membranlarındaki kalsiyum (Ca) kanallarında ventrikül genişlemesinden sorumlu olduđu düşünölmektedir. BOS ayrıca trofik faktörler transport etmektedir. Dolanımın blokajında kısa bir süre sonra BOS' da proliferasyon sinyallerinin arttığı ve subependimal zonda hücre migrasyon ve proliferasyonunun gerekleştięi öne sürölmektedir. Metabolizmada bozulma ve hücre membranlarında tahrip BOS dengesini iyice bozmaktadır. Son alışmalarda oksidatif stresin koroid pleksuslarda Na-K adenzin trifosfatı inhibe etmek yolula hidrosefali sürecine katıldığı gösterilmiştir. X' e baęlı konjenital hidrosefali erkeklerde primer idiopatik epilepsilerin %8-15' inden sorumludur ve L1 hücre adezyon moleküllerindeki eksiklikle birlikte görülür. Patogenezi ne olursa olsun hidrosefalide mikroskopik deęişiklikler ve parankimal tahrip ortak özellikler gösterir. Mikrovasküler yapıların sayı aplarında azalma sonucu periventriküler beyaz maddede kan akımında azalma ve doku kaybı gelişir.

Hidrocefalide oluşan patolojik değişikliklerin çoğu artmış intrakranial basınca bağlı gelişen mekanik distorsiyon, iskemi ve ekstraselüler ortamda olan metabolik değişikliklere bağlıdır. Hidrocefalinin tipi ya da patogenezinde bağımsız olarak çoğu hastada mikroskopik değişiklikler ve parankimal tahrip görülür. Akut hidrocefalide artmış KİB serebral kan akımında azalma ve iskemik lezyona neden olur. Bu dönemde periventriküler beyaz cevherde ödem dikkat çekici bir bulgudur. Subakut ve kronik hidrocefalide ise patolojik değişiklikler daha belirgindir. Fibrozis aksonal dejenerasyon ve fokal nöronal doku kaybı bu döneme has patolojik değişikliklerdir. Hidrocefali tedavi edilmeden bırakılırsa damarların sayı ve çapında azalmaya ve periventriküler beyaz maddede kan akımının azalmasına ve tahribata, ependimal hücre kaybı, subependimal gliosis ve korpus kallozumda incelmeye neden olur. Myelin, sinaps ve nöronlarda oluşan sekonder değişiklikler özellikle önemlidir. Patolojik değişiklikler ventriküler dilatasyonun derecesi, hızı, sözkonusu alanın ventriküle yakınlığı, hastanın yaşı ve gelişimsel aşamasına bağlıdır. Şantlama beyinde olan gross morfolojik değişiklikleri, kan akımını, ekstraselüler akım ve fonksiyonu restore edebilir ama hidrocefali derecesi ve süresi arttıkça aksonal tahrip, nöronal ve reaktif glial değişikliklerin geri dönmesi mümkün olmayabilir. Bu nedenle ventrikül boyutunun küçülmesi her zaman için klinik düzelme anlamına gelmez.

### **3.d. Etioloji ve Sınıflama :**

Hidrocefali tek bir patolojik olay olmayıp geniş bir patoloji grubunu içerir. Bu nedenle çeşitli sınıflamalar mümkündür. Obstrüktif–non obstrüktif, komünike–nonkomünike, kogenital-edinilmiş, sendromik-non sendromik, internal-eksternal gibi. Esas olarak hemen tüm hidrocefali vakaları obstrükte tiptir. Obstrüksiyon ventriküler düzeyde olabileceği gibi sistemelerde ya da araknoid vililerde ya da majör drenaj venleri ve sinüslerde de olabilir. Burada hidrocefaliyi kabaca komünike ya da non-komünike olarak ayırıp sıralayacağız. Komünike hidrocefalide intrakranial ve spinal BOS dolanım yollarında bir tıkanma yoktur (Resim 3).

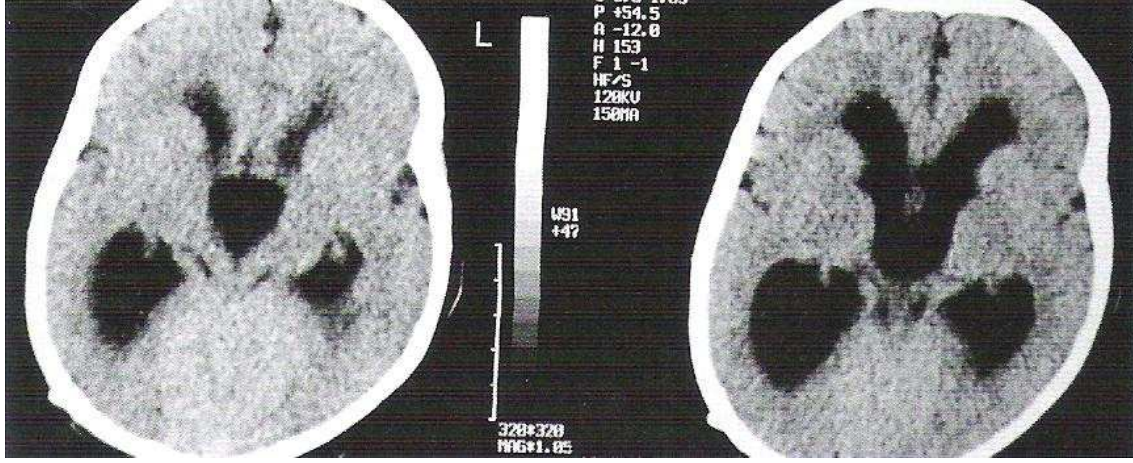


**Resim 3.** Komünike hidrocefali.

BOS'nun fazla salınımı (koroid pleksusu papillomu) ya da kortikal subaraknoid aralık, araknoid vili düzeyinde bir patoloji nedeniyle emilim bozukluğu söz konusudur. Bu tabloda radyolojik olarak tüm ventriküllerde genişleme (tetraventriküler hidrocefali) görülür ve intrakranial BOS basıncının doğrudan yansıması nedeniyle spinal subaraknoid mesafede de basınç yüksektir. Menenjit, SAK ve araknoidit en sık karşılaşılan nedenlerdir.

Konjenital olarak da leptomeningeal enflamasyon ve inkompetan araknoid vililer bu tabloya neden olabilir. Non-komünike hidrocefalide ise BOS dolanım yollarında bir tıkanma nedeni ile ventriküller arasında ya da intrakranial ve spinal subaraknoid aralık arasında iletişim kesilmiştir ve tıkanmanın distal ve proksimali arasında önemli basınç farkı vardır ( Resim 4).

Birçok patoloji bu gruba girer. Konjenital olanlar arasında akuadukt stenozu, foramen Monro atrezisi, Arnold–Chiari ve Dandy-Walker malformasyonları, benign intrakranial kistler ve kafa kaidesi anomalileri sayılabilir. Edinilmiş grupta ise tümörler, intraserebral ya da intraventriküler kanamalar ön planda gelir.



**Resim 4.** Akuadukt stenozuna bağı non-komünike hidrosefali.

Hidrosefalilerin etiolojisinde oranı %40' lara varan bir gurubu konjenital hidrosefaliler oluşturur. Bu grup içinde akuadukt stenozu tek başına hidrosefalilerin %10' unu oluşturur. İkinci sıklıkla eşlik ettiği patoloji meningomyeloseldir. Diğer sık karşılaşılan nedenler arasında perinatal kanama, travma, SAK, tümör ve geçirilmiş enfeksiyonlar sayılabilir. Hidrosefali etiolojisinde yaşlara göre değişen sıklıkta farklı patolojilere rastlanır. Prenatal dönemde ultrasonografi ile tesbit edilen inutero hidrosefali nedenleri spina bifida, akuadukt stenozu, Dandy –Walker malformasyonu, ensefalosel, holoprosensefali, intrakranial kanama, porensel kist, Galen veni malformasyonu, konjenital tümörler ve enfeksiyon olarak sıralanabilir. Ayrıca hidrosefalinin eşlik ettiği çeşitli sendromlar ve patolojiler de vardır. Bunlar arasında trizomi 13 ve 18, akondroplazi, pulmoner ve renal hipoplazi, büyük damar transpozisyonu, endokardial yastık defektleri, hidronefroz, özofagus atrezisi, omfalosel ve intestinal malrotasyon sayılabilir. Prematür infantlarda ise en sık neden prenatal strese bağı olarak gelişen germinal matriks kökenli intraventriküler kanamalardır. Infantlarda intrauterin enfeksiyonlar (toxoplazma, rubella, sitomegalovirus (CMV), Herpes simpleks) ve yenidoğan menenjitleri diğ önemli hidrosefali nedenleridir.

### **3.e. Klinik :**

Başvuru yakınmaları ve muayene bulguları hastanın yaşı ve hidrosefalinin gelişim hızıyla yakından ilgilidir. Genişleyebilen bir kraniyuma sahip olan büyük bir çocuk ya da erişkinde klinik bulgular farklıdır. Infantlarda ventrikülomegali artmış kafa içi basınç bulguları vermeden uzun süre devam edebilir. Hidrosefalinin akut ya da kronik gelişiminde farklı bulgulara neden olabilir. Bununla birlikte hidrosefali hastalarında irritabilite, bulantı-

kusma, başağrısı, letarji ve nöbet en sık görülen semptomlar; baş çevresinde artma, kabarık fontanel, gelişme geriliği, yukarı bakış kısıtlılığı, papil ödemi ve 6. sinir palsisi en sık görülen bulgulardır.

Yenidoğan ve infantlarda kafa çevresi büyümesi ile başvurabilirler. Muayenede fontanelin gergin ya da kabarık olduğu dikkati çeker. Ancak fontanel bebek dik pozisyonda yada 45 derece eğilimli pozisyonda iken muayene edilmelidir. Sütürlerde ayrılma, skalp venlerinde dolgunluk, suprapineal resesde olan basınç artışına bağlı gelişen Parinaud fenomeni (yukarı bakış kısıtlılığı, batan güneş manzarası, konverjans nistagmusu ve uzak yakın disosiasyonu), baş kontrolünde geçikme, emmede azalma, kusmalar, uykuda apne, letarji diğer belirti ve bulgulardır.

### **3.f. Tanı :**

Yaşına göre büyük yada klinik muayenede artmaya devam eden baş çevresi, gergin ve kabarık fontanel, ayrılmış sütürler ve hastada hidrosefalinin sıklıkla eşlik anomalilerin varlığı hidrosefali tanısında uyarıcı işaretlerdir. Öykü, fizik ve nörolojik muayene bulguları radyolojik inceleme tanı koydurucudur. Radyolojik tanı ise USG, bilgisayarlı tomografi (BT) ve manyetik rezonans görüntüleme (MRG) sıklıkla kullanılır. USG özellikle prenatal dönemde ve prematür infantlarda tercih edilir. BT hızlı olması, nadiren sedasyon gerektirmesi ve görüntü kalitesi gibi avantajları nedeni ile en sık kullanılan radyolojik yöntemdir. Bazı vakalarda ise MRG tercih edilebilir. MRG çalışmalarının hidrosefaliye eşlik eden patolojiyi ve anatomik detayları yüksek bir görüntü kalitesi ile değişik planlarda göstebilmesi gibi avantajları vardır. Pahalı olması sıklıkla sedasyon gerektirmesi ve uzun sürmesi ise en önemli dezavantajlarıdır.

Komünike hidrosefalide tüm ventriküller genişlemiştir ve traventriküler bir hidrosefali gelişir. Non-komünike hidrosefalide ise tıkanmanın proksimalinde kalan ventriküller genişlemiştir. Üçüncü ventrikülde olan bir kitle her iki lateral ventrikülde; 4. ventrikülde yer alan bir kitle ise lateral ve üçüncü ventriküllerde genişlemeye neden olur. Hidrosefali vakalarının radyolojik incelemelerinde sıklıkla karşılaşılan periventriküler ödem transependimal BOS geçişine bağlıdır ve hidrosefalinin karakteristik özelliklerinden biridir.

### **Basınçlı hidrosefalinin radyolojik bulguları şöyle sıralanabilir:**

- Temporal hornlar genişlemiştir (normalde genişliği < 2mm).
- Serebral sulkus ve fissürler oblitere olmuştur.
- Frontal hornlar balonlaşmıştır.
- 3. ventrikül anterior ve posterior resesleri genişleyerek balonlaşmıştır.
- 3. ventrikül tabanı aşağı doğru yaylanmıştır.
- Periventriküler ödem vardır.
- Sagittal MRG' de korpus kallozum yukarı doğru yaylanmıştır.

### **4. Spinal Açık ve Kapalı Orta Hat Birleşim Anomalileri :**

Ortak bir embriyogeneze sahip oldukları gerekçesiyle “orta hat birleşim anomalileri” ya da “spinal disrafizm” ana başlığı altında toplanan konjenital spinal malformasyonları açık ve kapalı olarak iki ana grupta değerlendirmek genel bir eğilim olmuştur.

#### **4.a. Spinal Kapanma Defektleri :**

Açık orta hat kapanma defektleri için, açık spinal disrafizm, spina bifida, nöral tüp defekti, myeloşizis gibi birbiri yerine kullanılmakta olan birçok terim yerine, bu grubu en iyi temsil ettiği düşünülen “myelomeningosel” terimi kullanılacaktır.

Meningomyelosel, embriyolojik olarak nörolasyon aşaması sonunda kapanmış olması gereken nöral tüpün belirli bir segmentte açık kalmasıdır. Myelomeningosel ve benzeri embriyolojik patolojiye sahip olduğu düşünülen anensefalide bu patoloji için kabul gören bir iki mekanizması vardır. ”Kapanmama–nonclosure” teorisi temelde nöral yarığı çevreleyen nöral katların orta hatta kapanmaması; “fazla gerilme–distansiyon” teorisi ise kapanmış olan nöral tüpün tekrar açılmasının patolojiden sorumlu olduğunu kabul eder (21,22,23). Her iki mekanizmanın da geçerliliğini doğrulayacak deneysel modeller olmakla birlikte, mevcut açıklamalar hala spekülatifdir. Nöral tüpün kapanmasında çok sayıda hücrel mekanizmaların karmaşık etkileşimlerin rol oynadığı göz önüne alınırsa, nöral tüp defektlerinin çok sayıda farklı embriyolojik aksamalarla gelişebileceği beklenebilir (24).

Deneysel ortamda teratojenler, genetik mutasyonlar ve çeşitli manipülasyonlarla myelomeningosel oluşturulabilmekle beraber, insandaki etken ve mekanizma ortaya konamamıştır (22). Kabul edilen myelomeningosellerin oluşumunda birden fazla etiyolojik

faktörün rol oynadığı, farklı embriyolojik bozuklukların ortak sonucu olduğudur. Birçok mekanizma tanımlanmakla birlikte, son yıllarda maternal ve/veya fetal folat eksikliğinin potansiyel bir myelomeningosel nedeni olabileceği düşünülmüştür. Ancak myelomeningoselli çocuklarda ve annelerinde serum ve alyuvar folat düzeyleri her zaman bu kanıyı destekleyecek sonuçlar vermemektedir. Bu nedenle, defektin oluşumunda folat eksikliğinin direkt etkisinden çok, folat eklenmesi ile düzeltilebilecek metabolik bozuklukların rol oynadığı fikri önem kazanmıştır (22.23).

Embriyolojik gelişimde nöral tüpün kapanması ile, kutanöz ektoderm nöral yapıyı örter. Muhtemelen kapanmış olan nöral tüp nöral ektodermin indüksiyonu ile çevre mesodermal doku; dura, posterior kemik elemanlar ve paraspinal kasları oluşturmak üzere yüzey ektodermi ve nöral tüp arasında ilerler. Belirli segmentte nöral tüpün kapanması, plakod adı verilen primitif nöral katların üzerinde dura, arkus vertebra ve cilt oluşumunu engeller (33).

BOS, normal nöral ektodermin mevcut olduğu, dolayısı ile subraknoid mesafenin olduğu plakod altında mevcuttur. Plakod'un defekt sırasında daha dorsale kabarmasına, yani kese görünümüne yol açar. Sonuçta, yenidoğanda görülen lezyon, ortada santral kanal olmak üzere, membranla kaplı ve defektli cilt epidermisi ile devam eden plakod' tur. Defektif dura kenarları cilt ve paravertabral fasyaya yapışıktır. Sağlam dura cilt defekti sınırından başlayarak omuriliğin gelişmesini tamamlamış olan ventral yarısını örter. Defekt boyunca genişlemiş kanalı çevreleyen vertebra arkus taslakları paravertebral kaslar ile sağlam dura arasında yer alır.

Kapanması tamamlanmamış omurilik, lamina yokluğu yanı sıra, pedikül ve rudimenter laminaların öne laterale itilmesine yol açar. Defektif kemik kenarlarını dura ve paraspinal kas fasyası örter.

Sağlık kayıtlarının tutulduğu, epidemiyolojik araştırmaların yaygın olduğu gelişmiş ülke istatistikleri, myelomeningoselin prevalansının belirli coğrafi bölgelerde ve belirli ırklarda yüksek olduğunu göstermektedir. Yine istatistiksel bilgi ile, myelomeningosel prevalansında son 30 yılda belirgin düşme olduğuna işaret etmektedir. Boston ve çevresinde 1930 ile 1939 yılları arasındaki prevalans 1000 canlı doğumda 1.07-2.31 arasında iken, 1989 istatistiklerinde bu oran 0.6 bulunmuştur. İngiltere ve Galler'de 1953' de saptanan 1000' de 3.4 oranı 1982 de 1.55' e düşmüştür. Bu düşüşün nedeni tam olarak açıklanabilmiş değildir.

(25). Her ne kadar düşüş alfa-fetoprotein (AFP) tayini ve maternal USG yaygınlaşması ile paralellik gösteriyorsa da, aynı dönemde tanı almış ve hamileliği sonlandırılmış olgu sayısı, azalmanın sadece %31' inden sorumlu bulunmuştur (23). Bu nedenle azalmadan sorumlu çevresel ve tanımlanamayan başka faktörlerin de bulunduğu düşünülmektedir. Ülkemizde mevcut sağlık kayıtları ve yoğun göçler nedeni ile myelomeningosel prevalansı, yıllar içindeki değişimi ve coğrafik dağılımı ile ilgili yorum yapmak mümkün olmamaktadır.

#### **4.b. Prenatal tanı :**

Nöral tüp defektleri için yüksek riskli hamilelerde maternal AFP tayini USG tetkiki gelişen bilgi ve teknoloji ile tama varan oranda tanı koydurabilmektedir. 14 ve 21. haftalar arasında maternal kanda AFP' nin oranı ile hesaplanan risk oranı genel populasyonun 1:500'ünden fazlaysa ek teste yani USG'ye başvurulur. Bu şekilde gerçek getasyonel yaş tayini ile AFP düzeltilmiş riski tekrar hesaplanabilir. Yüksek seviyelerde tekrarlanan AFP' de düşme olmazsa 21. haftada USG tekrarı ile lezyonun görülme ve myelomeningoselin doğrulama şansı tama yaklaşıır (25).

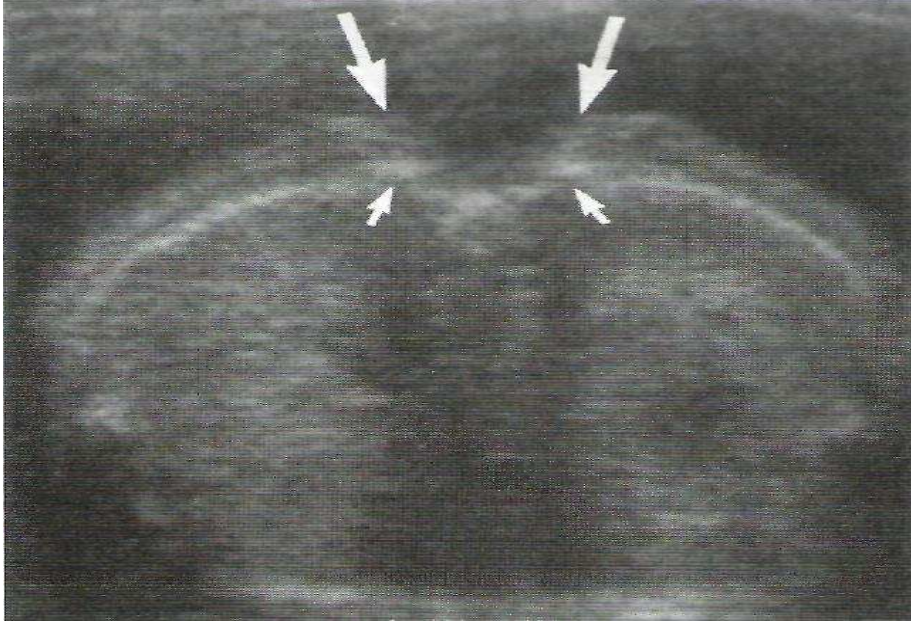
#### **4.c. Kapalı Orta Hat Defektleri :**

Kapalı,-okkült-orta hat kapanma defektleri, embriyonik kökenleri, klinik bulguları, tedavi yöntem ve sonuçları bakımından açık orta hat kapanma defektleri, yani myelomeningosellerden tamamen farklı bir hastalık grubudur.

Aralarındaki tek ortak nokta, çok mesafeli lamina defektlerinin varlığıdır. En önemli farklılık ise bu patolojilerin embriyoner evredeki oluşum mekanizmalarıdır. En basit tanımla, myelomeningosellerde ana patoloji, nörolasyon evresinde nöral tüp kapanamaması, yani nöral dokunun kendisine ait bir gelişim kusuru bulunmasıdır. Bu nedenle, olgular, lezyon seviyesine bağlı olarak, sabit ve pratikte düzelme imkanı olmayan nörolojik defisitlerle doğarlar. Kapalı disfarizmlerde ise sorun, omuriliğin çevrelemesi gereken pluripotansiyel mezodermal dokunun hatalı gelişmesidir. Bu olgularda, bazı istisnalar dışında nöral doku gelişimi normal, ya da anormal gelişme potansiyelindedir. Olgular nörolojik olarak normal doğabildikleri gibi, zaman içerisinde bazı nörolojik kayıplar geliştirme potansiyeline sahiptirler (26,27,28,29). Kapalı disfarizmlerde oluşan ya da oluşması muhtemel nörolojik fonksiyon kayıplarından sorumlu mekanizma, omuriliğin anormal mezodermal gelişim sonucu kanal içerisinde sabit kalması ve gerilmesidir.



Spina bifida genellikle kapalı ve açık olarak iki alt grupta incelenir. Kapalı spina bifida, vertebraadaki ayrıklığın normal yumuşak dokularla kaplı olması durumudur. Büyük defektlerde genelde ciltte döküntü, pigmentasyon ya da ciltaltı lipomları bulunur. Açık spina bifida ise cilt, ciltaltı yumuşak dokuları, vertebra ve nöral kanalın tümü ile katıldığı tiptir. Kapalı spina bifidalar, büyük ciltaltı lipomların dışında genellikle prenatal ultrason ile görüntülenemezler. Spina bifida, aperta ve occulta olmak üzere iki ayrı formda tanımlanmaktadır. Lezyon meningeal membranla çevrelenmiş ise spina bifida cystica adını alır. Eğer defekten sadece meninksler protrude ise lezyon meningesel nöral dokularda meningeal sak içerisinde ise myelomeningosel olarak tanımlanır. Lomber, torakolomber ve lumbosakral alanlar en sık etkilenen lokalizasyonlardır. Vertebral kanaldaki defektler, en iyi fetal spinal kanalın transvers incelemeleri ile belirlenir (Resim 5).



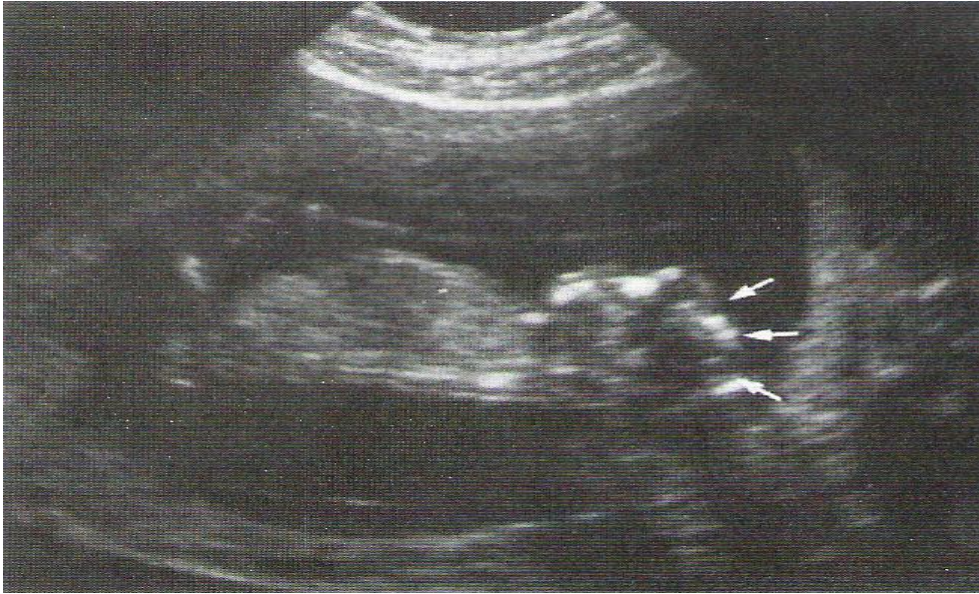
**Resim 5.** Spina bifidalı bir fetusta gövdenin enlemesine kesiti. Büyük oklar yumuşak doku defektini göstermektedir. Ufak oklar ise birbirlerinden uzaklaşmış posterior ossifikasyon merkezlerini göstermektedir.

Son zamanlarda bazı yazarlarca spina bifidalı fetüslarda tipik intrakranial sonografik bulgular dökümente edilmiştir. Nicoloides ve arkadaşları, sisterna magna'daki obliterasyon ve serebellumdaki yarım ay şeklindeki abnormal konkavite (banana sign) ve genişlemiş lateral ventriküllerin atriumları ve frontal bossing (lemon sign)'i tanımlamışlardır (30,31,32). Bazı otörler ise, şiddetli spinal lezyonlarda frontal bossing'i sık gördüklerini belirtmekte, en dikkati çeken bulgunun serebellar hipoplazi ve serebellar çapta daralma ve sisterna magna'daki obliterasyon olduğu vurgulanmaktadır (21). Beyin sapı ve serebellumda, foramen magnum ve

servikal kanal içine doğru yer değişikliği şeklinde tanımlanan Arnold Chiari malformasyonu fetüslardaki ventriküler genişleme USG ile tanımlanabilmektedir.

#### 4.d. Anensefali :

Anensefali kraniumun ön nöropor denen rostral ucunun kapanmasında defekt vardır. Kraniyum ve telensefalonun yokluğu ile karakterizedir. Embriyonun 24. gün civarındaki etkilenmeleri sonucu ortaya çıkmaktadır. Genellikle polihidroamniyos saptanır. Anensefali, ultrason ile prenatal tanısı konulan ilk anomalidir (34). İkinci trimesterde tanı kolaydır ve kraniumun üst bölümünün görülememesi temeline dayanır. Vaginal USG ile fetüsün başı yedinci gebelik haftası kadar erken dönemlerde görüntülenebilirse de, birinci trimester tanısı her zaman kolay olmayabilir ve genellikle 11-12. haftalara kadar mümkün değildir (Resim 6).



**Resim 6.** Anensefali vakasında, transvaginal ultrason ile 12. haftada sefalik kutubun (oklar) görüntülenememesi.

#### 5. Folik Asit :

Folik asit, normal DNA yapımı için gerekli nükleotidlerin sentezi ve hücre içi metilasyon reaksiyonları için esansiyel olan bir maddedir. Hüresel folik asit metabolizmasında değişik enzimler rol almaktadır. Yapılan çalışmalar metilen tetrahidrofolat redüktaz (MTHFR) anahtar rol oynadığı göstermiştir. MTHFR, 5-10 metiltetrahidrofolatın 5 metiltetrahidrofolat'a dönüşümünü sağlar. 5 metiltetrahidrofolat homosisteinin metionine remetilasyon basamağında görev yapan bir metil donorüdür. MTHFR aktivitesinde bir azalma, homosisteinin metionine remetilasyonu için gerekli folik asit ihtiyacının artmasına neden olur. Yeteri kadar folik asit bulunmadığı durumda hücre içinde homosistein birikir,

metionin remetilasyonu sağlanamaz ve sonuçta DNA metilasyonu eksik olur. DNA hipometilasyonu da DNA'nın yapım ve onarım bozukluğuna neden olur. MTHFR geninin bilinen üç alleli vardır. Bunlar 677 CT, 1298 AC ve 1059 TC olarak tanımlanmıştır. MTHFR 677 CT bir başka deyişle 677 pozisyonundaki C'nin T'ye değışmesi enzim aktivitesinde %35 kadar bir azalmaya neden olur. Enzim aktivitesinin düşük olduđu bu durumlarda homosisteinin metionine remetilasyonunun normal şekilde sağlanabilmesi için diyetle alınan folik asit miktarının artırılması gerekmektedir. Dışardan fazla miktarda folik asit alınmadığı takdirde DNA hipometilasyonu oluşabilir (35).

Folik asit yetersizliğinde; B12 vitamini yetersizliğinde olduđu gibi özellikle gebe kadınlarda kırmızı kan hücrelerinin tam olgunlaşmadığı megaloblastik (makrositik) anemi, ilişkisinin tam olarak açıklanamadığı kolon, mide, uterus kanserleri, yükselmiş serum homosistein düzeyi ile görülen kalp-damar hastalıkları ve anensefali ve sipina bifida gibi nöral tüp defekti (NTD) oluşmaktadır (36).

Beyin ve omuriliğın içinde geliştiğı nöral tüpün, intrauterin hayatın dördüncü haftasının sonuna dek kapanması gerekirken açık kalması sonucu oluşan anensefali, ensefalosel, meningosel, myelosel, meningomyelosel ve myeloşizis gibi malformasyonların tümü ciddi doğumsal anomaliler olup, nöral tüp defektleri adı altında ifade edilmektedir. NTD; etiolojisinde genetik ve çevresel faktörlerin birlikte rol oynadığı multifaktöriyel kalıtım gösteren hastalıklardır. Kişilerde mevcut bulunan genetik yatkınlık, kolaylaştırıcı çevresel etkenlerle bir araya geldiğinde hastalık ortaya çıkmakta ve bu hastalıklar yaşam boyu süren ciddi sakatlıkların nedeni olmaktadır (37,38). Nöral tüpün kapanmasında bir amino asit olan metiyonin kullanılmakta ve nöral tüpün kapanmamasından metiyonin eksikliği sorumlu tutulmaktadır. Vücutta normalde metiyonin sentetaz enziminin rol aldığı tepkimeyle homosistein, metiyonine dönüşmekte, bu enzimatik reaksiyon da ayrıca metiltetrahidrofolat ve kofaktör olarak da metil kobalamin gerektirmektedir. Bu aşamada folik asit kullanılmasıyla homosisteinin, metiyonine dönüşümünde metil vericisi olarak görev yapan 5-metiltetrahidrofolat sağlanarak anomalinin oluşması engellenmektedir (37,38). Bu kapsamda, yıllardır yapılan araştırmalardan prekonsepsiyonel dönemde yeterli folik asit tüketiminin NTD'nin sayısında azalma sağlayabildiğine dair veriler elde edilmiştir (39).

### **5.a. Korunma :**

Nöral tüp defektli bebeklerin doğumlarının önlenmesinde AFP ve USG çok iyi iki tarama testidir. Gebeliğin 16-18. haftalarında 3 MoM değerinin üstündeki alfafetoprotein değerlerinin duyarlılığı anensefali için %98.2, spina bifida için %97.0'dır (40).

İkinci trimesterde USG ile başta nöral tüp defektleri olmak üzere pek çok organ anomalisini tanımlanabilmektedir. USG'nin genel olarak major konjenital malformasyonların saptanmasındaki duyarlılığının %30-50, özgünlüğünün %90 civarında olduğu gösterilmiştir.

Ancak USG yapan kişinin deneyimi, aletin rezolüsyon özelliği ve gebelik haftasının çok önemli olduğunun belirtilmesi gerekir (41). Nöral tüp defektli gebelik riskinin azaltılması için perikonsepsiyonel dönemde kullanılan folik asitin etkinliği bugün için tartışılmaz bir kesinliktedir ve bu bilgi pek çok ülkede toplum sağlığı politikalarına dönüştürülmüştür. Folik asit NTD ilişkisi 1970'li yılların ortalarından beri ileri sürülmekte olup çeşitli ülkelerden pek çok çalışma bu bilgiyi desteklemiştir (42,43).

Uluslararası çok merkezli bir çalışmada da perikonsepsiyonel folik asit kullanımının NTD tekrarlama riskini %72 oranında azalttığı gösterilmiştir. Bu çalışmada folik asit günde 4000 µg gibi yüksek bir dozda kullanılmıştır (44). Türkiye'de yapılan bir çalışmada da daha önce NTD'li çocuk doğurmuş 321 kadının 363 gebeliği izlenmiş ve gebe kalmadan başvuran 190 kadına gebelikten sekiz hafta önce başlamak ve gebeliğin ilk sekiz haftasında kullanmak üzere günde 5 mg folik asit verildiğinde hiç rekürrens görülmemiş, tedavi almayan 173 gebeden yedisinde (% 4.04) tekrar NTD saptanmıştır (45).

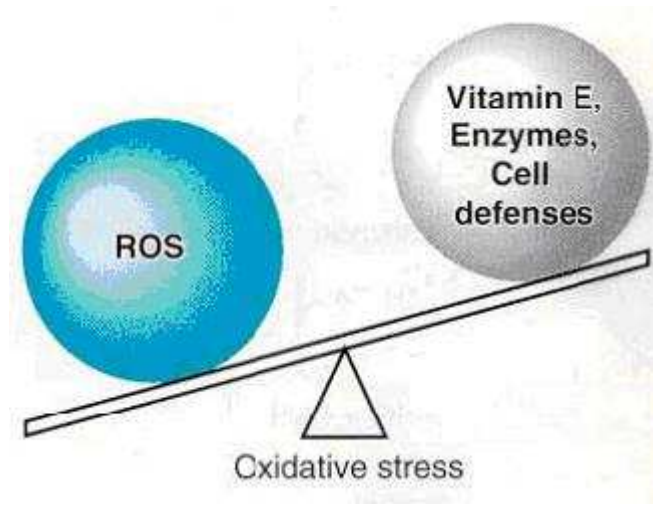
### **6. Oksidatif Stres :**

Hücrede normal metabolik yollardaki enzimatik reaksiyonlarda enzimlerin yerinde ara ürünler olarak devamlı şekilde serbest radikaller oluştuğunu biliyoruz. Bazen bu serbest radikal ara ürünler enzimlerin aktif yerinden sızmakta, moleküler oksijenle kazara etkileşerek serbest oksijen radikalleri oluşturmaktadır. Hücrede oluşan reaktif oksijen türleri, "antioksidan savunma sistemleri" veya kısaca "antioksidanlar" olarak bilinen mekanizmalarla ortadan kaldırılır.

Ancak bazen hücresel savunma mekanizması vasıtasıyla ortadan kaldırılan daha fazla reaktif oksijen türleri oluşabilir. Organizmada hücresel savunma mekanizması vasıtasıyla ortadan kaldırılan daha fazla reaktif oksijen türlerinin meydana gelmesi oksidatif stres olarak

tanımlanır. Oksidatif stresin, serbest oksijen radikallerinin neden olduğu hücre hasarıyla birçok kronik hastalığın komplikasyonlarına katkıda bulunduğu düşünülmektedir.

Aterogenez, amfizem/bronşit, Parkinson hastalığı, Duchenne tipi musküler distrofi, gebelik preeklampsis, serviks kanseri, alkolik karaciğer hastalığı, hemodiyaliz hastaları, diabetes mellitus, akut renal yetmezlik, Down sendromu, yaşlanma, retrolental fibroplazi, serebrovasküler bozukluklar, iskemi/reperfüzyon injürisi gibi durumların patogenezinde oksidatif stresin rolünden söz edilir (Şekil 7).



Şekil 7. Oksidatif stres

### 6.a. Nitrik Oksit (NO) :

Nitrik oksit (NO) hem fizyolojik hem patofizyolojik süreçlerde önemli bir role sahip serbest radikaldir. NO sentezi bazı hücrelerde bir stimülan bağlanmasına veya nöronlarda bir sinir uyarısına yanıt olarak meydana gelir. NO muskarinik veya histamin reseptörleri gibi çeşitli reseptörlerin aktivasyonu sonucu L-arjinin ve oksijenden nitrik oksit sentaz etkisiyle sentezlenir.

NO sentezinin insanda vasküler tonusunun düzenlenmesinde önemli rol oynadığı, kan basıncı ve böbrek fonksiyonunun kontrolünde kesin bir role sahip olduğu bilinmektedir. NO vasküler endotel hücrelerde önemli bir vazodilatatördür. NO düz kas hücrelerine girer ve 3',5'-siklik GMP (cGMP) oluşturmak üzere solubl guanilat siklazı stimüle eder. Böylece hücrede cGMP konsantrasyonu artar. Düz kas hücrelerinde cGMP, bir veya daha fazla protein

kinazı cAMP gibi aktive eder. Aktive olan protein kinazlar düz kasın relaksasyonu ve ardından damarların dilatasyonundan sorumludurlar.

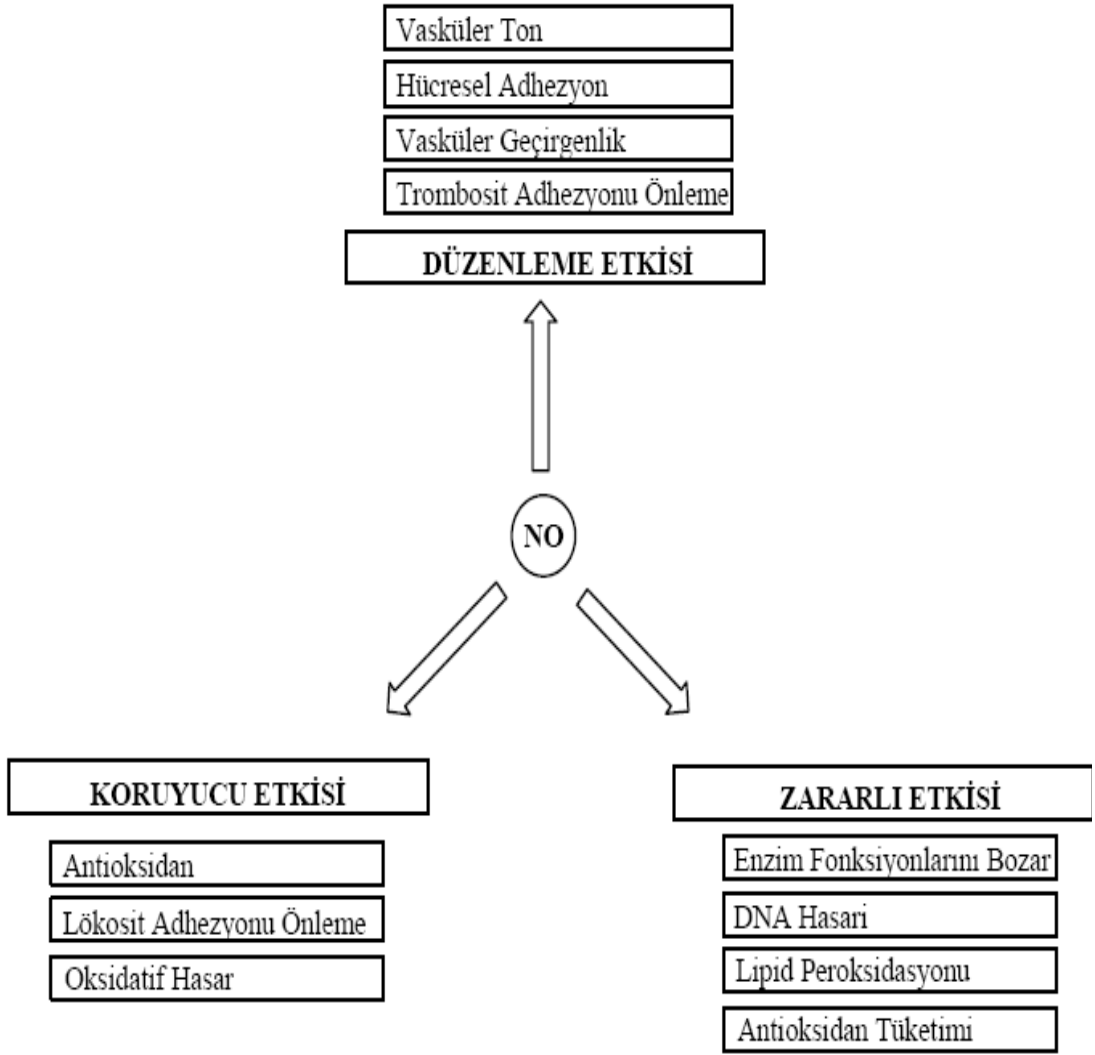
Nitrik oksit sentetaz (NOS) sinir dokusunda, vasküler endotelde, trombositlerde ve diğer dokularda bulunur. NOS, nöronal NOS (tip 1, nNOS) endotelyal NOS, (tip3, eNOS ) ve indüklenebilir NOS, (tip 2, iNOS) olmak üzere farklı lokalizasyon ve düzenlemeye sahip üç izoenzimi vardır. Organizmada NO artışının belirlenmesi için birçok NO veya metabolitlerini ölçüm yöntemi geliştirilmiştir.

Gerçek zamana dayanan NO üretiminin tayini biopsi örnekleri veya lökositler gibi canlı biyolojik örneklerde yapılabilir, ancak kompleks teknikleri gerektirir. NO radikalının stabil son ürünleri olan nitrit ve nitratın tayini için geliştirilen metotlar, hem taze hem saklanmış plazma, serum, idrar, safra, sinovyal sıvı, balgam, tükürük, serebrospinal sıvıda ölçülebilir.

#### **6.b. NO' in Oksidatif Etkileri :**

NO, Fe-S proteinlerinden demiri çıkararak yerine kendisi bağlanır, böylece Fenton reaksiyonunu stimüle eder ve bu mekanizma ile karsinogenezde rol oynar. Nitrik oksitin süperoksit dismutaz (SOD) enzimiyle yarışmaya girmesi ve süperoksit ( $O_2^-$ ) radikaliyle etkileşmesi sonucu peroksinitrit oluşur. Böylece nitrik oksitin fizyolojik etkisi inhibe edilir, oksidatif etkisi ortaya çıkar. Vasküler tonüsün düzenlenmesi için süperoksit ve nitrik oksit arasındaki fizyolojik dengenin önemli olduğu ileri sürülmektedir. Peroksinitrit, nitrit ( $N_2O$ ) ve nitrat ( $NO_3$ ) oluşturmak üzere metabolize edilir. NO radikalının stabil son ürünleri nitrit ve nitrattır.

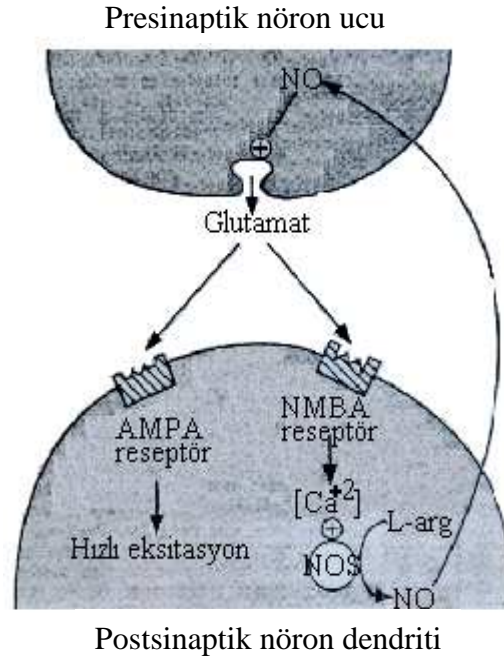
Beynin incelenen bütün bölgelerinde presinaptik uçlarda ve postsinaptik nöronlarda nNOS'ın var olduğu ve iletiminin modülasyonuna katkıda bulunduğu ortaya konulmuştur (88). NO klasik nöromediatörlerden farklı olarak nöronlarda veziküller içinde depo edilmez, üretilen NO hemen nöron dışına salıverilir ve lipofilik olması nedeniyle salıverildiği hücrenin çevresinde nispeten geniş bir alana yayılır; hücre ve sinir uçlarının içine kolaylıkla girerler. Hedef hücrelerde suda eriyen guanilat siklaz/cGMP sistemini aktive ederek etki oluşturur. NO'nun insan vücudunda koruyucu ve düzenleme etkilerinin yanı sıra zararlı etkileri de bulunmaktadır (Şekil 8).



**Şekil 8.** Nitrik oksidin insan vücuduna etkileri.

### 6.c. NO' in Sinir Sistemindeki Rolü :

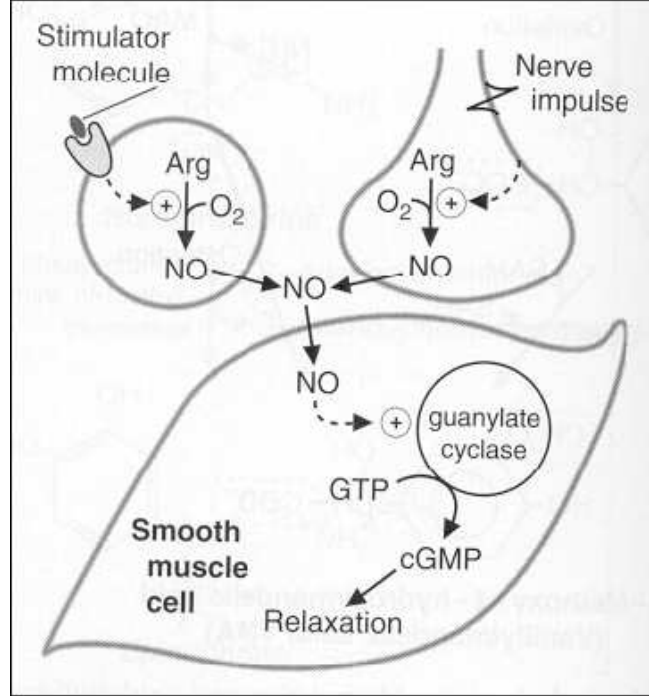
Spesifik glutamat reseptörünü etkileyen N-metil-D-aspartatla (NMDA ) stimüle edilen beyin hücreleri endotel kaynaklı gevşeme faktör (EDRF) benzeri yapılar sentez ederler (Şekil 9).



Şekil 9. NO'nun presinaptik ve postsnaptik etkileri.

Bu yapılardan biri de NO' dir (49,50). Yapılan çalışmalarda, beyin dokusunda aktif çalışan arjinin-NO yolunun varlığı ispatlanmıştır (51). NO, bu reseptörleri etkilemekte ve hücre içindeki cGMP konsantrasyonunu artırarak fizyolojik etki göstermektedir. Glutamat tarafından indüklenen sinirsel ileti işleminde NO'in bir nörotransmitter olarak rol oynadığı tam olarak ispat edilmiştir (52,53). NO merkezi sinir sisteminde hafıza oluşumu, denge, uyarı iletiminde koku alma gibi birçok nörolojik fonksiyonları destekleyen bir nörotransmitter olarak görev görmekte ve etki etmektedir (54). Periferik sinir sisteminde ise nonadrenerjik ve nonkolinerjik sinirleri etkileyerek vazodilatasyon, solunum, genitoüriner mide ve barsak fonksiyonlarının regüle edilmesine katkıda bulunmaktadır (55) (Şekil 10).





**Şekil 10.** Nitrik oksidin düz kas üzerine etkisi.

NOS, insan ve hayvanların beyin dokusunun her tarafında değişen oranlarda bulunmaktadır. Yapılan çok sayıda çalışma NO'nin hafıza oluşumunda kısmen de olsa rol aldığı ortaya koymuştur. İnvitro spesifik reseptör stimülasyonundan sonra postsinaptik kaynaktan NO salınmakta presinaptik olarak bir veya çok sayıda nöronu etkilemektedir. Bu etki glutamat salınımını daha fazla artırmakta, sonuç ise sinaptik geçiş artışla sonuçlanmaktadır. Eksite edici amino asitlerin (aspartat, glutamat ) aşırı salınımı konvülsiyon veya nörotoksisiteye neden olmaktadır (49). Bu amino asitlerle reseptörlerin uyarılması ve sonrasında NOS' ın aktivasyonu, serebral iskemi ve epilepsi gibi durumlarda aşırı NO sentezi ve nöral defektlere neden olduğu ileri sürülmüştür (52). Beyinde monosit türü mikroglial hücreler, indüklenebilen tip NOS sentez edebilmektedir.

Aşırı üretilen NO' ın neden olduğu beyin hasarına, indüklenebilir veya konstitüv NOS ya da her ikisinin sebep olup olmayacağı tam olarak anlaşılamamıştır.

## **6.c. Adenozin Deaminaz :**

Adenozin Deaminaz (ADA), adenozini inozine, deoksiadenozine deoksiinozine irreversibl olarak hidrolitik deaminasyonunu katalizleyen bir enzimdir. ADA, pürin nükleotid yıkımında hayati öneme sahip bir enzimdir. ADA'nın doğal substratları potent bioaktif pürin nükleositleridir, bunlar ya selüler sinyal transdüksiyon yollarını etkiler yada apoptotik hücre ölümünü tetikler. Bu enzimin önemi insanlarla ilgili çalışmalardan anlaşılabilir. Genetik eksikliğinde immatür T ve B lenfositleri yıkıma uğrar, bu da ciddi kombine immün yetmezliğe neden olur. ADA memeli embriyogenezinde kritik bir enzimdir, kemirgenlerde başlangıçta differansiasyona uğrayan endometrial hücrelerde daha sonra plasentanın bazal tabakasında eksprese olur. Bu işlem boyunca farelerde ADA seviyeleri fetomaternal bileşke düzeyinde artmış bulunmuştur.

ADA'nın esas fizyolojik fonksiyonu lenfositik proliferasyon ve differasyonla ilgilidir, sellüler immünitenin bir belirleyicisi olarak aktivitesi hücrenel aracılı immün cevabın rol aldığı hastalıklarda artmış olarak bulunmuştur. Astım, Graves hastalığı, tüberküler plevral effüzyon, peritoneal tüberküloz, AIDS (acquired immunodeficiency syndrome) ve kanserde düzeyleri artmıştır. Süperoksit radikalleri membranla etkileşime girebilir ve sitotoksositeye neden olabilir.

### **ADA süperoksit radikallerini şu mekanizmayla azaltabilir:**

1. ADA inhibe olduğu zaman, adenozinin inozine metabolizması yavaşlamakta ve bu da adenozin düzeyinin artmasına neden olmaktadır. Yüksek düzeyde adenozinin süperoksit radikallerinin neden olduğu iskemik reperfüzyon hasarını azalttığı bilinmektedir.
2. Adenozin ADA ile inozine katalize olduğu zaman inozin hipoksantine metabolize olmakta ve hipoksantin yüksek miktarda süperoksit üretebilmektedir. Eğer ADA inhibe olursa adenozin katabolit düzeyleri azalacak ve süperoksit üretimi düşecektir.

ADA, pürin nükleotid katabolizmasında, inozin ve deoksiinozin'i irreversibl olarak adenozin ve deoksiadenozine çeviren bir enzimdir. ADA, özellikle lenfositlerin proliferasyonu ve differansiasyonunda rol oynamaktadır. ADA aktivitesi lenfositik

hücrelerde eritrositlere oranla 10 kat daha fazla bulunmaktadır. T lenfositlerde B lenfositlere göre daha yüksek oranda bulunur ve T hücre farklılaşması sırasında belirgin olarak artış göstermektedir. Bu nedenle, ADA hücrel immünitinin bir göstergesi olarak da kabul edilmektedir.

Vücut sıvılarında ve serumda ADA aktivitesinin çeşitli hastalıklarda arttığına yönelik çalışmalar bulunmaktadır. Bu hastalıklar; tifo, enfeksiyöz mononükleoz (EMN), sarkoidozis, karaciğer hastalıkları, akut lösemi, brusella, akut pnömoni, romatoid artrit ve çeşitli malignitelerdir (57,58).

ADA aktivitesi brucella, riketsia, EMN' da yüksek bulunmuştur. Ancak bu artışların hiçbirisi spesifik değildir. T lenfositleri aktive olduğu zaman ADA eksprese etmektedir. ADA' nın spesifik aktivitesi T lenfositlerde yüksektir (59-62).

Lipid peroksidasyonu ve aktive T hücreleri fonksiyonları arasındaki ilişki gebe olmayan hastalarda gösterilmiş, bu da T hücre aktivasyonunu etkilediğini göstermektedir. Aktive lökositler sitokin üreterek irreversibl olarak endotelial ksantin dehidrogenazı ksantin oksidaza değiştirebilirler (63,64).

ADA gibi antioksidan enzimlerin rolü ve NO sentezi bugüne kadar MSS anomalisi olan fetüslerin annelerinde araştırılmamıştır.

Reaktif oksijen türleri (ROS), süperoksit anyon radikali, OH<sup>-</sup> radikali, NO yüksek miktarda üretildiğinde ya da antioksidan sistemleri yıkıldığında hücrel hasara sebebiyet verebilir (65).

Adenozin, adenozin trifosfat (ATP) dahil adenin nükleotidlerinin bir komponentidir. Hem ATP' nin yıkımından hücre ölümünü takiben ribonükleik asit (RNA) yıkımından oluşabilir. Deoksiadenozin hücre ölümü olan yerlerde deoksiribonükleik asit (DNA) yıkımından köken alır. ADA adenozinin inozine, deoksiadenozini deoksiinozine, katalize eder. Yüksek düzeylerde ksantinoksidaz ve ADA' nın substratlarıdır, dokuda ADA' nın düzeylerini artırabilirler (66).

Ksantin oksidaz aktivitesi sonucu oluřan süperoksit radikali ve nitrik oksit arasındaki reaksiyon potent oksidan ajan peroksinitrittir ( $\text{ONOO}^-$ ). Bu ajan spinal kord dokusunda hasara sebebiyet verir (67).

## II. MATERYAL METOD

Bu çalışmada 2004 Temmuz ve 2006 Temmuz tarihleri arasında İnönü Üniversitesi Tıp Fakültesi Kadın Hastalıkları ve Doğum Bölümünde fetüste MSS gelişimsel anomalisi tanısı konan ya da bu bölüme refere edilen ve bölümümüzde MSS anomalisi saptanan hastalar prospektif olarak toplandı (Tablo 1).

**Tablo1:** Santral sinir sistemi malformasyonlu fetüslerin dağılımı.

	Sayı (n=68)
Hidrocefali	20
Ventrikülomegali	4
Spina bifida	14
Anensefali	13
Spina bifida ile birlikte hidrocefali	8
Spina bifida ile birlikte akrani	9

Çalışma grubu 68 gebe kadını içermektedir. Olgulara otopsi raporu, prenatal ya da postnatal radyoloji raporu ile tanı konuldu. Olgular serebral ventrikülomegali, hidrocefali, anensefali, spina bifida, meningomyelosel, akrani olarak gruplara ayrıldı.

Atrium genişliği 10 mm ve üzerinde ise serebral ventrikülomegali tanısı kondu. Hidrosefali; tüm ventriküllerde genişleme, serebral kortekste incelmeye, sisterna magna genişliği 10 mm üzerinde olması olarak tanımlandı. Anensefali; kranium üst kısmının ve telensefalonun yokluğu olarak tanımlandı. Spinal kolonda (vertebrada) defekt olması spina bifida, bu defekten nörol dokunun kese şeklinde dışarı çıkması ve beraberinde eşlik eden banana sign, lemon sign olması meningo-myelosele olarak tanımlandı.

**Çalışmaya dahil edilme kriterleri:**

- 1) MSS anomalisi olan fetüse gebe olmak.
- 2) İnönü Üniversitesi Tıp Fakültesi Kadın Hastalıkları ve Doğum Bölümüne takipli olmak yada dışardan referans edilmiş olmak.
- 3) Prenatal vitamin, antioksidan kullanmamak.

**Çalışma dışı bırakılma kriterleri:**

- 1) MSS anomalisinin genetik hastalıklara bağlı olması.
- 2) Fetal kromozomal anomali saptanması.
- 3) Perinatal vitamin ve antioksidan desteği almış olması.

**Kontrol grubu:** 68 gebe kontrol olgusu dahil edildi. Bunlar yaş, gestasyonel yaş, ve vücut kitle indexlerine göre match edilmiş idi.

**Kontrol grubunun çalışma dışı bırakılma kriterleri:**

- 1) Daha önce konjenital malformasyonlu fetüs doğurma hikayesi.
- 2) Herhangi bir obstetrik komplikasyon olması hali.
- 3) Prenatal vitamin ve antioksidan vitamin desteği almış yada alıyor olması.

Çalışma İnönü Üniversitesi Etik Kurul tarafından onaylanmış, tüm olgulara bilgilendirilmiş onay formu imzalatılmıştır.

**Biokimyasal incelemeler,** hastaların başvuru esnasında 5 cc heparinize tüpte kan alınıp 3000 G 10 dakika (dk) santrifüje edilip, plazma alınıp -70 °C' de donduruldu.

1) ADA aktivitesi Guisti (68) tarafından tarif edilen yöntemle göre belirlendi. Bu yöntemde ADA fazla adenozin varlığında oluşan amonyumun direkt ölçümüne dayanmaktadır. Tüm ölçümler iki kez uygulandı.

2) NO deęerleri enzimatik Greiss (69) yöntemiyle total nitrit olarak ölçüldü. Nitratın, nitrat redüktaz tarafından nitrite indirgenmesinden sonra, bu indirgenmiş numunelerden ve Greiss reaktifinden (distile su içerisinde çözünmüş %0.1' lik alfa-naftilamin ve %5' lik fosforik asit içerisinde çözünmüş % 1' lik p-aminobenzen sülfamidden 1:1 oranında alınarak hazırlanmıştır) eşit hacimler alınarak karıştırıldı. Örnekler 15 dakika daha inkübasyona bırakıldıktan sonra bir spektrofotometre ile (Ultraspec Plus Pharmacia LKB Biochrom, Cambridge UK) 548 nanometre (nm) dalga boyunda absorbans deęerleri ölçüldü ve bir standart grafięi hazırlandı. Örnekler absorbans deęerleri, bu standart grafikten yararlanılarak mikromol/L nitrite cevrildi. Numuneler iki defa çalışıldı ve ortalaması alındı.

### **İstatiksel Deęerlendirme:**

İstatistiksel analiz SPSS (SPSS, Inc., Chicago, Illinois) paket programı ile yapılmıştır. Grupların dağılımı, "Kolmogrov-Smirnow testi" ile belirlenmiştir. Gruplar normal dağılım gösterdiğinde Students-t test ile anormal dağılım gösterdiğinde nonparametrik Mann-Whitney U testi kullanılmıştır. Korelasyonlar Pearson korelasyon testi kullanılarak yapılmıştır. ADA' nın cutt-of deęeri receiver-operating characteristic (ROC) eğrisi kullanılarak hesaplanmıştır.  $P < 0.05$  istatistiksel olarak anlamlı kabul edildi.

### III. BULGULAR

Çalışmaya 68 MSS anomalisi fetüse sahip olan gebeler ve 68 benzer gebelik haftasına sahip sağlıklı gebe dahil edildi.

Hasta grubunda 20 hidrosefali, 4 ventrikülomegali, 14 spina bifida, 13 anensafali, 8 spina bifida ile birlikte hidrosefali, 9 spina bifida ile birlikte akrani mevcuttu. Hasta grubundaki gebelerin ortanca yaşları 26 (18-41) iken, kontrol grubunun ise 28 (17-41) olarak saptandı ( $p>0.05$ ). Gestasyonel yaş hasta grubunda 27 (13-41) hafta iken, kontrol grubunda 33 (13-41) hafta olarak bulundu ( $p>0.05$ ).

Hasta grubunda gravide sayısı 2 (1-9) kontrol grubunda 2 (1-8) idi. Parite hasta grubunda 1 (0-6) kontrol grubunda 1 (0-7) idi. Hasta grubunda vücut kitle indeksi (VKİ) 25.7 (20.2-33.1) ( $\text{kg/m}^2$ ) kontrol grubunda VKİ 25.7 (20.5-30.8) ( $\text{kg/m}^2$ ) olarak bulundu ( $p>0.05$ ). ADA düzeyleri hasta grupta 12.3 (1.7-33.3) U/L kontrol grupta ise 3.3 (1.1-34.4) U/L bulundu ( $p=0.0001$ ) (Şekil 11). Kontrol grubu ile hasta grubu arasında istatistiksel olarak anlamlı fark saptandı ( $p<0,005$ ).

Hasta grubunda NO düzeyi  $70.84\pm 16.05$  mikromol/L kontrol grubunda ise NO düzeyi  $73.60\pm 17.31$  mikromol/L idi ( $p=0,311$ ) ( $p>0.005$ ) (Şekil 12). Kontrol grubu ile hasta grubu arasında istatistiksel olarak anlamlı bir fark izlenmedi (Tablo1).



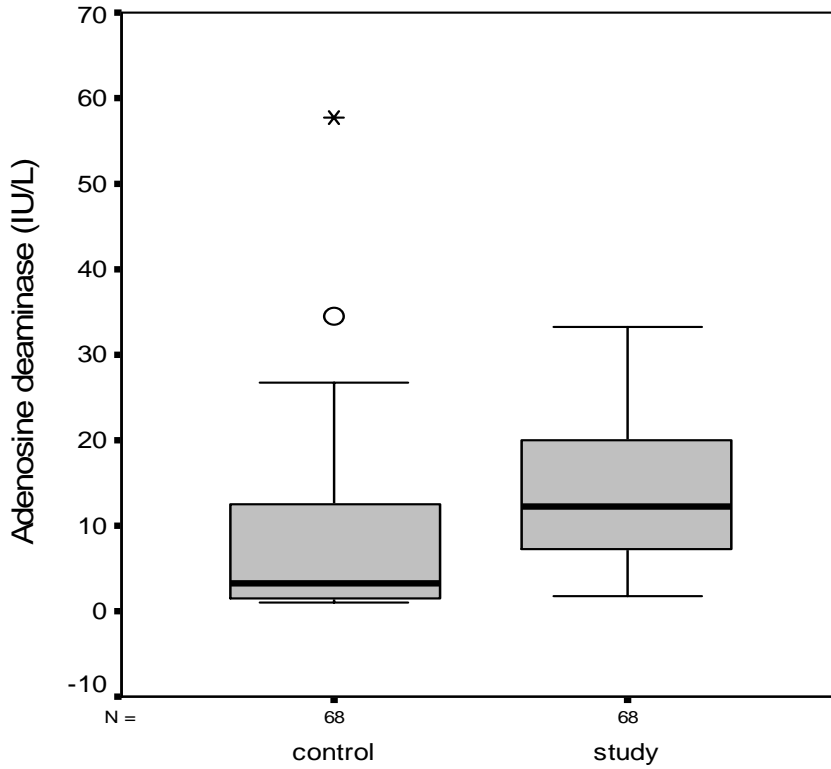
**Tablo2:** Hasta ve çalışma grubunda demografik ve biokimyasal veriler.

	<b>MSS Anomalisi (n=68)</b>	<b>Kontrol grup (n=68)</b>	<b>P</b>
Yaş (yıl)	26 (18-41)	28 (17-41)	0.224
Gestasyonel yaş (hafta)	27 (13-41)	μ33 (13-41)	0.057
Gravide	2 (1-9)	2 (1-8)	0.571
Parite	1 (0-6)	1 (0-7)	0.404
VKİ (kg/m <sup>2</sup> )	25.7 (20.2-33.1)	25.7 (20.5-30.8)	0.365
ADA (U/L)	12.3 (1.7-33.3)	3.3 (1.1-34.4)	0.0001
NO(μmol/L)	66.70 (50.9-100.8)	70.45 (43.8-99.3)	0,311

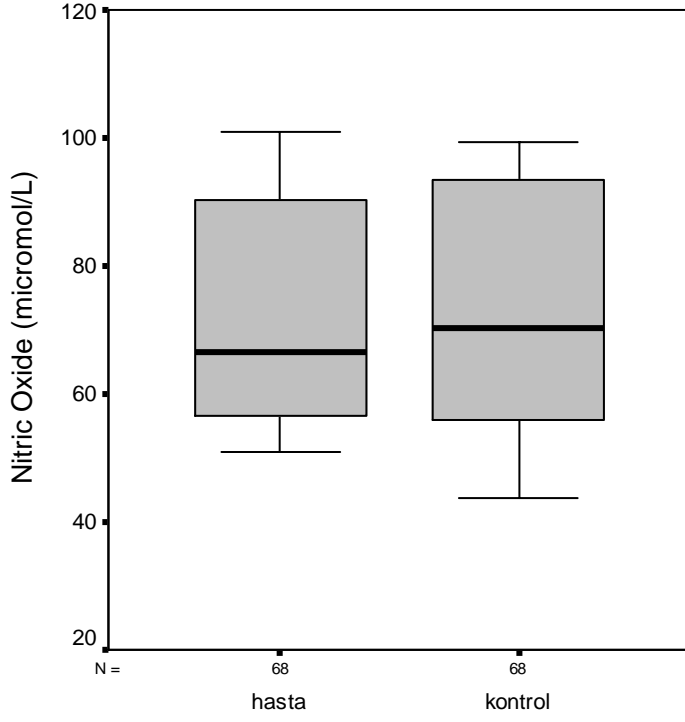
**Kısaltmalar:** ADA: Adenosin deaminaz, VKİ: Vücut kitle indeksi, MSS: Merkezi sinir sistemi.

ADA'nın MSS anomalisi olan fetüsleri öngörmedeki performansı ROC eğrisi ile gösterilmiştir (Şekil 13).

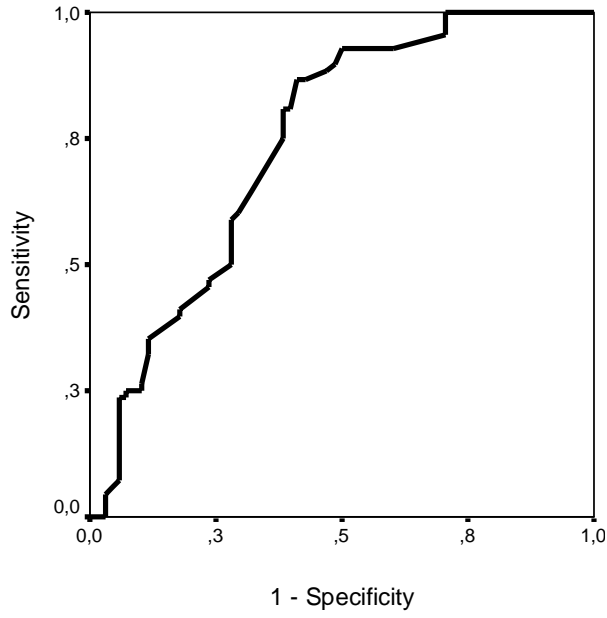
ADA'nın cut-off düzeyi 5.9 U/L alındığında MSS anomalili fetüsleri %86.8 sensivite, %58.8'lik spesifite ile yakalamaktadır (Tablo 3).



**Şekil 11 :** Kontrol ve hasta grubundaki ADA düzeyleri.



Şekil 12: Hasta ve çalışma (NO) grubunda plazma nitrik oksit düzeyleri.



Şekil 13. MSS anomali fetüsler ve sağlıklı fetüsler için receiver operating characteristic (ROC) eğrisi.

**Tablo 3.** ADA aktivitesinin farklı cut-off deęerlerindeki duyarlılık ve özgülüęü.

<b>ADA'nın cut-off deęerleri (U/L)</b>	<b>Duyarlılık %</b>	<b>Özgülük %</b>
3.3	92.6	50.0
3.9	89.7	52.5
4.5	88.2	52.9
5.1	86.8	57.4
5.9	86.8	58.8
6.5	80.9	60.3
6.8	80.9	61.8
7.35	75	61.8
8.6	64.7	67.6

#### IV. TARTIŞMA

Reaktif oksijen radikalleri, çoğu hastalıkların primer sebebi olmasalar da patogenezlerinde rol oynayabilir ve doku hasarını artırabilir. Oksidan molekül artışı vücutta bulunan doğal antioksidan moleküller tarafından etkisiz hale getirilmektedir. Oksidanlar belirli bir düzeyin üzerine çıkar ve antioksidanlar yetersiz olursa, yani denge bozulursa sözkonusu oksidan moleküller organizmanın yapı elemanları olan protein, lipid, karbonhidrat, nükleik asitler ve yararlı emzimlerini bozarak zararlı etkilere yol açar.

Serbest radikalleri de kapsayan oksijen türevlerinin DNA'da neden olduğu oksidatif hasarlar aerobik hücrelerde en çok rastlanılan hasar türüdür. Oksidatif DNA hasarı DNA'da baz ve şeker lezyonları ve ipliklerin kırılmasını da kapsayan birçok modifikasyon yapar. Hücrelerde DNA hasarı DNA onarımı ile giderilir. Hücresel onarım sistemleri ile onarılmaması durumunda DNA lezyonları mutasyonlara, genomik kararsızlığa ve en sonunda hastalık seyrine götürür. Yetersiz DNA onarımının insan genetik hastalıklarının oluşmasına katkıda bulunduğu kabul edilir.

Hücreler serbest radikalleri uzaklaştırmak için çok sayıda mekanizmaya sahiptir ve böylece zedelenmeyi azaltır. Serbest radikaller stabil değildir ve genellikle spontan olarak gücünü kaybeder. Ayrıca birçok enzimatik ve nonenzimatik sistem serbest radikal inaktivite reaksiyonlarına katılır.

Bir çok patolojik olayda serbest radikallerin oluşturduğu son etkiler serbest radikal oluşumu ve sonlanması arasındaki net dengeye bağlıdır. Bu dengenin bozulması oksidatif stres oluşturur. Önceden söylendiği gibi serbest radikaller birçok patolojik ve fizyolojik olayda bulunur.

ADA hücrel immünitinin bir göstergesi olarak kabul edilmektedir. Vücut sıvılarında ve serumda ADA aktivitesinin çeşitli hastalıklarda arttığına yönelik çalışmalar bulunmaktadır. Bu hastalıklar; tifo, EMN, sarkoidozis, karaciğer hastalıkları, akut lösemi, brusella, akut pnömoni, romatoid artrit ve çeşitli malignitelerdir.

ADA enzimi fare plasentasında yüksek düzeylerde bulunmakta ve pürin metabolizması için gereklidir.

Bu enzimden eksikliği olan fetüslerin bağlı oldukları plasentada da enzim eksikliği olmakta ve ağır metabolik rahatsızlık ve hepatosellüler bozukluk nedeniyle fetüsler ileri gelişim döneminde ölmektedirler (76). ADA eksikliği olan fetüslerin plasentalarına bir ADA geninin verilmesi ile perinatal ölümden kurtarılabildikleri bildirilmektedir (77). Trofoblast hücreleri özel ekstraembriyonik hücrelerdir. Bunlar implantasyon ve plasantasyon sürecinde önemli rol oynamaktadırlar (78). ADA, koryoallantoik plasentanın trofoblast hücrelerinde yoğunlaşmakta, embriyonik ve fetal gelişim için esas teşkil etmektedir (79). Erken postimplantasyon dönem boyunca hem maternal olarak elde edilen desidual hücrelerde hem de zigottan elde edilen trofoblast hücrelerde yüksek düzeyde ADA görülmektedir.

Gebeliğin erken postimplantasyon peryodunda sadece trofoblast hücrelerde ADA bulunması embriyo yaşamı için yeterli iken, gebelik bölgesinde hem desidual hem de trofoblast hücreler ADA yönünden yetersiz ise embriyolar erken postimplantasyon dönemde ölmektedirler. Desidual ADA'nın eksik olduğu gebelik bölgelerinde ağır pürin metabolizması bozuklukları gözlenmektedir (80). Organogenezis boyunca embriyonal plazmada da yüksek düzeylerde ADA aktivitesi ve immunoreaktivite tespit edilmiş fakat embriyonun diğer dokularında sadece düşük seviyelerde ADA aktivitesi görülmüştür(81).

NO hem fizyolojik hem patofizyolojik süreçlerde önemli bir role sahip serbest radikaldir. NO, fizyolojik ve patofizyolojik olaylarda vazoregülasyon ve hücrel toksiteyi gösteren bir biyoregülatör moleküldür

NO sentezi bazı hücrelerde bir stimulan bağlanmasına veya nöronlarda bir sinir uyarısına yanıt olarak meydana gelir. NO muskarinik veya histamin reseptörleri gibi çeşitli reseptörlerin aktivasyonu sonucu L-arjinin ve oksijenden, nitrik oksit sentaz etkisiyle sentezlenir.

Nitrik oksitin taşıdığı çiftlenmemiş elektron ile bir radikal özelliği taşır. Diğer radikaller her konsantrasyonda hücre için zararlı iken nitrik oksit düşük konsantrasyonlarda önemli fizyolojik görevler yapar (82,83).

Endotel kaynaklı vazodilatör faktörün NO olduğu belirlendikten sonra bu molekülün beyin ve daha birçok hücre ve organ sistemlerinde üretilerek fizyolojik ve patofizyolojik olaylarda etkili olduğu yapılan çalışmalar ile tespit edilmiştir (84).

NO, hidroksi radikali ve süperoksit anyon radikali içeren reaktif oksijen türleri fazla üretildiği zaman veya antioksidan savunma sistemleri yıkıldığında hücre hasarına yol açabilir. Martin ve arkadaşlarının oksidatif stres yollarıyla alakalı olarak NTD bebek sahibi olan annelerde tiol içeren aminoasit yapıları, selenyum ve arjinin düzeyleri ile arasındaki ilişkiyi öne sürmüşlerdir (85).

NOS, insan ve hayvanların beyin dokusunun her tarafında değişen oranlarda bulunmaktadır. Yapılan çok sayıda çalışma NO'nin hafıza oluşumunda kısmen de olsa rol aldığı ortaya koymuştur. İnvitro spesifik reseptör stimülasyonundan sonra postsinaptik kaynaktan NO salınmakta presinaptik olarak bir veya çok sayıda nöronu etkilemektedir. Bu etki glutamat salımını daha fazla artırmakta, sonuç ise sinaptik geçiş artışla sonuçlanmaktadır.

Lipid peroksidasyonu tepkimeleri sonucunda başta aldehitler olmak üzere çok sayıda ürün oluşmaktadır. Oluşan bu aldehitler oksidatif hasarı artırmaktadırlar. Lipid peroksidasyonunun başlıca ürünü olan malondialdehit (MDA) uzun ömrü ve yüksek reaktivitesi ile hücre içi ve dışındaki protein, nükleik asit gibi birçok moleküle etki

ederek geri dönüşümü mümkün olmayan hasarlara yol açmaktadır. Bunun yanı sıra membran akıcılığının azalmazına, membran fonksiyonlarının yavaşlamasına, membran reseptör ve enzimlerinin inaktive olmasına ve  $Ca^{+2}$  iyonlarının membran geçişlerinin artmasına neden olmaktadır (86).

Dokularda MDA seviyesinin artması koroner arter hastalığına, akciğer kanseri ile diğer akciğer hastalıklarına, DNA'ya bağlanarak mutasyonlara ve iltihaplanmalara yol açtığı bildirilmektedir (87).

Oksidatif stresin, serbest oksijen radikallerinin neden olduğu hücre hasarıyla birçok kronik hastalığın komplikasyonlarına katkıda bulunduğu düşünülmektedir.

Aterogenez, amfizem/bronşit, Parkinson hastalığı, Duchenne tipi musküler distrofi, gebelik preeklampsisi, serviks kanseri, alkolik karaciğer hastalığı, hemodiyaliz hastaları, diabetes mellitus, akut renal yetmezlik, Down sendromu, yaşlanma, retrolental fibroplazi, serebrovasküler bozukluklar, iskemi/reperfüzyon injürisi gibi durumların patogenezinde oksidatif stresin rolünden söz edilir. Son çalışmalarda oksidatif stresin koroid pleksuslarda Na-K adenozin trifosfatı inhibe etmek yoluna hidrosefali sürecine katıldığı gösterilmiştir (89).

ADA gibi antioksidan enzimlerin rolü ve NO sentezi bugüne kadar MSS anomalisi olan fetüslerin annelerinde araştırılmamıştır.

Bu çalışma, MSS anomalisi olan fetüslerin anneleri ile benzer gebelik haftasına sahip sağlıklı gebelerin serum ADA ve NO düzeyi arasındaki ilişkiyi açıklamaktadır.

Bu çalışmada, MSS malformasyonlu fetüs sahibi olan kadınlarda ADA aktivitesinin diğer sağlıklı gebelerden anlamlı derecede yüksek bulundu. NO düzeyleri ise hasta grubu ile kontrol grubu arasından anlamlı bir fark bulunmadı.

Gebelik annede oksidatif bir stres yaratır bu stres immunolojik bozukluk, genetik faktörler, enfeksiyon bu stresin artmasına neden olur. Bu çalışmada maternal serum adenozin deaminaz düzeyleri MSS anomalisine sahip fetuslerin annelerinde

anlamli ölçüde arttığını gösterdik. NO düzeyleri ise MSS anomalisinde istatistiksel olarak anlam ifade etmediğini bulduk.

Çalışmaya alınan hastaların daha önceden antioksidan ajan almamış olması folik asit kullanmamıştı. Folik asit kullanımının NTD riskini belirgin olarak düşürdüğü görülmüştür. Bu çalışmada MSS anomalisi fetüslerin annelerinde ve adenoazin deaminaz belirgin ölçüde artmış olarak bulundu.

Oksidatif stresin beyin gelişimi spinal kord gelişimde etkili olabileceği hasarı sonucu oluşan anomalilerle bu oksidatif stresin olduğunu düşünüyoruz. ADA ve NO tüm vücut sıvılarında yaygın olarak bulunmaktadır. Maternal serumda MSS anomalili fetüse sahip annelerde kontrol grubuna göre anlamli yüksek bulundu.

Sonuç olarak MSS anomalili fetüse sahip kadınlarda ADA düzeyinin artmış olduğu gösterilmiştir. ROC analizi kullanıldığında MSS anomali fetüsü saptamada ADA düzeyi diagnostik olduğu gösterilmiştir. MSS anomalisi ile ADA düzeyi arasında bir ilişki olduğu gösterildi ama daha fazla geniş çalışmalara ihtiyaç vardır.

Oksidatif stresin hücre hasarına yol açtığı; ADA düzeyi MSS anomalili fetüslerin annelerinin serumunda anlamli ölçüde arttığı oksidatif stresin bu anomalilere neden olabileceği sonucuna varıldı. NO düzeyleri ise MSS anomalisi olan fetüsün annelerinde artma izlenmedi.



## V. SONUÇ VE ÖNERİLER

1. MSS anomalili fetüse sahip gebe kadınların serum adenozin deaminaz düzeyleri benzer gebelik haftalarına sahip sağlıklı gebe kadınlara kıyasla daha yüksek bulunmuştur.
2. MSS anomalili fetüse sahip gebe kadınların serum nitrik oksit düzeyleri benzer gebelik haftalarına sahip sağlıklı gebe kadınlarla kıyaslandığında benzer bulunmuştur.
3. ADA, MSS anomalilerini öngörmeye kabul edilebilir belirleyicidir.

## VI.ÖZET

### **MSS ANOMALİ FETÜSLERİN MATERNAL SERUMDA ADENOSİN DEAMİNAZ VE NİTRİK OKSİT DÜZEYLERİ**

**Amaç :** Santral sinir sistemi anomalili fetuse sahip gebe kadınlar benzer gebelik haftalarına sahip sağlıklı gebelerde serum adenosin deaminaz (ADA) ve nitrik oksit (NO) düzeylerinin ölçmek ve iki grubu kıyaslamak amaçlandı.

**Gereç ve Yöntem :** İnönü Üniversitesi Kadın Hastalıkları ve Doğum Bölümüne başvuran veya dışarıdan refere edilen 68 santral sinir sistemi anomalili fetuse sahip hasta ve benzer gebelik haftasına sahip 68 sağlıklı gebe çalışmaya alındı. Olgular serebral ventrikülomegali, hidrosefali, anensefali, spina bifida, meningomyelosele, akrani olarak gruplara ayrıldı. Hasta grubu ile kontrol grubu yaş, gestasyonel yaş, vücut kitle indeksi (VKİ) açısından eşleştirildi. Her iki grupta maternal serumda ADA ve NO düzeyleri çalışıldı.

**Bulgular :** ADA düzeyleri hasta grupta 12.3 (1.7-33.3) kontrol grupta ise 3.3 (1.1-34.4) U/L bulundu ( $p=0.0001$ ). Kontrol grubu ile hasta grubu arasında istatistiksel olarak anlamlı fark saptandı ( $p<0,005$ ). NO düzeyleri hasta grubunda  $70.84\pm 16.05$  mikromol/L kontrol grubunda ise NO düzeyi  $73.60\pm 17.31$  mikromol/L olarak bulundu ( $p=0,311$ ) ( $p>0.005$ ). Kontrol grubu ile hasta grubu arasında istatistiksel olarak anlamlı bir fark izlenmedi

**Sonuç :** ADA düzeyi MSS anomalili fetüslerin annelerinin serumunda anlamlı ölçüde tespit edildi.

**Anahtar Kelimeler:** Nitrik oksit, ADA, MSS, oksidatif stres, hücre hasarı.

## VII. SUMMARY

### **LEVELS OF NITRIC OXIDE AND ADENOSINE DEAMINASE IN OTHERS WHO HAVE CONCEIVED FETUS WITH CENTRAL NERVOUS SYSTEM MALFORMATIONS**

**Aim:** The aim of this study was to establish the adenosine deaminase (ADA) activity and nitric oxide (NO) levels in women who had been pregnant with a central nervous system anomaly child.

**Materials-Methods:** All cases of central nervous system malformations detected at or referred to Inonu University Faculty of Medicine Gynecology and Obstetrics Department between July 2004 and July 2006 were prospectively collected. The study group was a group of 68 women who had been pregnant with a CNS anomaly child. The study also included 68 control subjects who were matched for age, gestational age and body mass index. Maternal serum ADA and NO levels were measured.

**Results:** Mean plasma NO levels were  $70.84 \pm 16.05$   $\mu\text{mol/L}$  in study group patients and  $73.60 \pm 17.31$   $\mu\text{mol/L}$  in normal controls.

Plasma ADA activity was significantly higher in study group at 12.3 (1.7-33.3) U/l compared to median values of 3.3 (1.1-34.4) U/l in normal pregnancy ( $p < 0.05$ ). The cut-off point ADA 5.9 > U/L was associated with the highest combination of specificity (58.8 %) and sensitivity (86.8%).

**Conclusion:** In the present study, serum ADA activity in women who have conceived fetus with CNS malformations was significantly higher than that in normal pregnant women.

**Key words:** Nitric oxide, ADA, CNS, Oxidative stress, cell damage.

## VIII. KAYNAKLAR

1. **Demir R.** Gelişmenin 8-28 Günleri, İnsan Gelişimi ve İmplantasyon Biyolojisi, Ankara: Palme Yayıncılık, 1995, 141-144.
2. **Carlson BM.** Development of The Nervous System, Patten's Foundations of Embryology, altıncı baskı, New York: Mc Graw –Hill Inc., 1996:427-467.
3. **McLachlan J.** The Nervous System, Medical Embryology, altıncı baskı, Singapore: Churchill Livingstone, 1993,375-418.
4. **Sadler TW.** Central Nervous System, Langman's Medikal Embriyoloji, beşinci baskı Baltimore: William&Wilkins, 1985:334-369.
5. **Tekelioğlu M.** Embriyon Dönemi /Üçüncü Hafta, İnsanın Üremesi Gelişmesi, Ankara: Dumat ofset 1995:67-87.
6. **Moore KL, Persaud TVN.** The Nervous System, The Developing Human Clinically Oriented Embryology, altıncı baskı, Philadelphia: WB Saunders, 1998, 451-489.
7. **McLachlan J.** The Brain, Medical Embryology, altıncı baskı, Singapore: Addison – WesleyPub.Com.,1994:164-178.

8. **Kayalı H, Şatırođlu G, Taşyürekli M.** Sinir Sisteminin Gelişimi, İnsan Embryolojisi, altıncı baskı, İstanbul: Evrim Basım Yayım Dağıtım, 1989:228-225.
9. **Larsen WJ.** Development of The Brain and Cranial Nerves, Human Embryology, Singapore: Churchill Livingstone ,1993,375-418.
10. **Petorak İ.** Sinir Sistemi, Medikal Embryoloji, ikinci baskı, İstanbul: Beta Yayım Dağıtım, 1986:243-259.
11. **Şeftaliođlu A.** Sinir Sistemi, İnsan Embriyolojisi, üçüncü baskı, Ankara: Tıp&Teknik Yayıncılık, 1998:499-553 içinde.
12. **Johnson ML, Dunne MG, Mack LA, et al.** Evaluation of fetal intracranial anatomy by static and real-time ultrasound. J Clin Ultrasound.1980;8:311.
13. **Chinn DH, Callen PW, Filly RA.** The lateral cerebral ventricle in early second trimester. Radiology. 1983;148:529.
14. **Filly RA, Goldstein RB, Callen PW.** Fetal ventricle: Importance in Routine obstetric sonography, Radiology. 1991;194:1689.
15. **Bronshtein M.** Ben-Shlomo I. Choroid plexus dysmorphism detected by transvaginal sonography: The earliest sign of fetal hydrocephalus. J Clin Ultrasound. 1991;19:547.
16. **Goldstein I, Reece EA, Pulu G, et al.** Sonographic evaluation of the normal developmental anatomy of the fetal cerebral ventricles. I: The frontal horn. Obstet Gynecol. 1988;72:588.
17. **Golstein RB, LaPidus AS, Filly RA, at al.** Mild lateral cerebral ventricular dilatation in utero: Clinical significance and prognosis. Radiology. 1990;176:237.

- 18. Achiron R, Schimmel M, Achiron A, et al.** Fetal mild idiopathic lateral ventriculomegaly: Is there a correlation with fetal trizomi. *Ultrasound Obstet Gynecol.* 1993;3:89.
- 19. Bromley B, Frigoletto FD, Benacerraf BR.** Mild lateral cerebral ventriculomegaly: Clinical course and outcome. *Am J Obstet Gynecol.* 1991;164:863.
- 20. Vinken PJ, Bruyn GW, et al.** Myrianthopoulos NC. Epidemiology of central nervous system malformations. In: *Handbook of Clinical Neurology.* Amsterdam: Elsevier;1977;139-171.
- 21. Cohen AR and Robinson S.** Early management of myelomeningocele, in *Pediatric Neurosurgery, Surgery of the Developing Nervous System, Fourth ed.,* Ed by D.G.McLone, W.B.Saunders Company, 2001, pp 241-260.
- 22. Dias MS and McLone DG.** Normal and abnormal development of nervous system, in *Pediatric Neurosurgery, Surgery of the Developing Nervous System, Fourth ed.,* Ed by D.G.McLone, W.B.Saunders Company, 2001, pp31-71.
- 23. Park TS.** Myelomeningocele, in *Principles and Practice of Pediatric Neurosurgery.* Edited by L. Albright, I. Pollack and D. Adelson. Thieme Medical Publishers Inc., New-york, 1999, pp.291-418.
- 24. McLone DG, Suwa J, Collins JA, Poznanski S, Knepper PA.** Neuralation: biochemical and morphological studies on primary and secondary neural tube defects . *Concepts Pediatr Neusosurg* 4:15-29,1983.
- 25. Dias MS.** Myelomeningocele, in *Pediatric Neurosurgery.* Etided by M.Choux, C.di Rocco, A.D. Hockley, M. L. Walker, Churchill Livivgstone, London, 1999, pp.33-60.
- 26. Chapman PH.** Surgical treatment of spinal cord, with particular reference to spinal lipoma and diastematomyelia. In: Hoffman HJ, Epstein F, eds. *Disorders of the developing nervous system: diagnosis and treatment.* Boston: Blackwell, 1986,109-131.



- 27. Hendrick EB.** Hoffman Humphreys RP. The tethered spinal cord. Clin Neurosurgery 30:457-463,1983.
- 28. O'Neill P, Singh J.** Occult spinal dysraphism in children: need for early neurosurgical referral. Child Nerv Syst 7:309-311,1991.
- 29. Yamada S, Zinke DE, Sanders D.** Pathophysiology of "tethered cord syndrome". J Neurosurg 54:494-503,1981.
- 30. Nicoloides KH, Campbell S, Gabbe SG, et al.** Ultrasound screening for spina bifida: Cranial and cerebellar signs. Lancet 1986;2:72.
- 31. Pilu G, Remero R, Reece EA ,et al.** Subnormal cerebellum in fetuses with spina bifida: Am J Obstet Gynecol. 1988;158:1052.
- 32. Watson WJ, Cheschier NC, Katz VL, et al.** The role of ultrasound in the evaluation of patients with elevated MSAFP: A review. Obstet Gynecol.1991;78:123.
- 33. Lemire RJ, Loeser JD, Alvord EC Jr.** Normal and abnormal development of the human nervous system. Hagerstown MD: Harper and Row, 1975,71-83.
- 34. Campbells, Johnstone FD, Holt EM, et al.** Anencephaly: Early ultrasonic diagnosis and active management. Lancet.1972;2:1226.
- 35. Molloy A, Daly S, Mills JL, et al.** Thermolabile variant of 5-10 methylenetetrahydrofolate reductase associated with low red-cell folates: implications to folate intake recommendations. Lancet 1997; 349: 1591-1593.
- 36. Tunçbilek E, Boduroğlu K.** Nöral tüp defektlerinin önlenmesi. Sürekli Tıp Eğitimi Dergisi 1998,7:225-227.
- 37. Benoist B.** İmpact of folate deficiency on health. World Health Organization (Facsimile)

- 38. Steven E, Evrovski J, Cole D.** Clinic chemistry and molecular biology of homocysteinemetabolism: an update. Clin Biochem 1997,30:189-201.
- 39. Iqbal MM.** Prevention of neural-tube defects by periconceptional use of folic acid. Pediatrics in Review 2000,21:58-66.
- 40. Wald NJ, Cuckle HS.** Biochemical screening. In: Brock DJH, Rodeck CH, Ferguson-Smith MA (eds). Prenatal Diagnosis and Screening. Hong-Kong: Churchill Livingstone, 1992: 563-577.
- 41. Chitty L, Campbell S.** Ultrasound screening for fetal abnormalities. In: Brock DJH, Rodeck CH, Ferguson- Smith MA (eds). Prenatal Diagnosis and Screening. Hong-Kong: Churchill Livingstone, 1992: 595-609.
- 42. Hibbard ED, Smithells RW.** Folic acid metabolism and human embryopathy. Lancet 1968; 1: 1254.
- 43. Smithells RW, Nevin NC, Seller MJ, et al.** Further experience of vitamin supplementation for prevention of neural tube defect recurrence. Lancet 1983; 1: 127-131.
- 44. Douglas G Altmani, J Martin Bland.** MRC Vitamin Study Research Group Prevention of the neural tube defects: results of the Medical Research Council Vitamin Study. Lancet 1991; 338: 131-137.
- 45. Aydınlı K, Çağdaş A, Kayserili H, Tukul T, Erik H, Apak MY.** The effect of reconceptional folic acid treatment on the recurrence risk of nonsyndromic neural tube defects. Br J Med Genet 1998; 1: 120-124.
- 46. Dawn BM, Allan DM, Colleen MS.** Basic Medical Biochemistry a Clinical Approach. Lippincott Williams & Wilkins. Baltimore, Maryland (1996).
- 47. Akkuş İ.** Serbest Radikaller ve Fizyopatolojik Etkileri. Mimoza Yayınları. Konya (1995).

- 48. Tietz NW.** Clinical Guide to Laboratory Tests. W.B. Saunders Company. Philadelphia, Pennsylvania (1995).
- 49. Lynch DR, Dawson TM.** Secondary mechanism in neuronaltrauma . Curr Opin Neurol (USA) 1994;7(6):510-6.
- 50. Faraci FM, Breese KR.** Nitric oxide mediates vasodilatation in response to activation of N-methyl-D-aspartate receptors in brain. Circ Res 1993;72:476-80.
- 51. Paakkari I, Lindsberg P.** Nitric oxide in the central nervous system. Ann Med (England) 1995;27(3):369-77.
- 52. Garthwaite J, Boulton CL.** Nitric oxide signaling in the central nervous system. Annu Rev Physiol (USA) 1995;57:683-706.
- 53. Olesen J, Thomsen LL, Iversen H.** Nitric oxide is a key molecule in migraine and other vascular headaches. Trends Pharmacol Sci (England) 1994;15(5):149-53.
- 54. Dawson VL.** Nitric oxide: role neurotoxicity. Clin Exp Pharmacol Physiol (Australia) 1995;22(4):305-8.
- 55. Dawson TM, Dawson VL, Snyder SH.** A novel neuronal messenger molecule in brain: the free radical, nitric oxide. Ann Neurol 1992;32:297-311.
- 56. Tottrup A, Glavihd EB, Svane D.** Involvement of the Larginine- nitric oxide pathway in internal analspinchter relaxation. Gastroentrology 1992;102:409-15.
- 57. Koehler LH, Benz EJ.** Serum adenosine deaminase methodology and clinical applications. Clin Chem 1962;8: 133-40.
- 58. Nishikawa H, Suga M, Ando M, et al.** Serum adenosine deaminase activity with Mycoplasma pneumoniae. Chest 1988;94:1315.

- 59. Canbolat O, Ulusoyduran S, Özgen G Ceyhan I, Gümüslü F, Akbay A.** The comparison of adenosine deaminase activity values with polymerase chain reaction results in patient with tuberculosis. *J Clin Lab Anal* 1999;13:209-12.
- 60. Bganha MF, Pego A, Lima MA, Gaspar EU, Pharma B.** Serum and pleural adenosine deaminase correlation with lymphocytic populations. *Chest* 1990;97:605-10.
- 61. San JE, Valdes L, Sarendeses AL, Alverez D, Choman B.** Diagnostic value of adenosine deaminase and lysozym in tuberculosis pleuresy. *Clin Chem Acta* 1992;209:73-81.
- 62. Maklouf NA, Nassar G, Maklouf M, Habbal W.** ADA activity in various pathological effusions. *J Med Liban* 1992;40:142-4.
- 63. Monte M, Davel LE, Sacerdote de Lustig E.** Hydrogen peroxide is involved in lymphocyte activation mechanisms to induce angiogenesis. *Eur J Cancer* 1997;33:1322.
- 64. Niwa Y, Mizushima Y.** Neutrophil-potentiating factors released from stimulated lymphocytes special reference to the increase in neutrophil-potentiating factors from streptococcus –stimulated lymphocytes of patients with Behçet’s disease. *Clin Exp Immunol* 1990;79:3.
- 65. Quiles JL, Huertas JR, Battino M, Ramirez-Tortosa MC, Casinello M, Mataix J, Lopez-Frias M, Manas M.** The intake of fried virgin olive or sunflower oils differentially induces oxidative stres in rat liver microsomes.
- 66. Uzar E, Sahin O, Koyuncuoğlu HR, Uz E, Bas O, Kilbas S, Yılmaz HR, Yürekli VA, Kucuker H, Songur A.** The activity of adenosine deaminase and the level of nitric oxide in spinal kord of methotrexate administered rats: protective effect of caffeic acid phenethyl ester.
- 67. Sahin N, Özdem S, Sadan G.** The effect of nitric oxide synthase blockade on responses to morphine in rat aortic rings.

- 68. Guisti G.** Adenosine deaminase. In: Bergmeyer HU, editor. *Methods of Enzymatic Analysis*. New York: Academic Pres, 1974:1092-1098.
- 69. Green LC, Glogowski J, Skipper PL, Wishnok JS, Tannenbaum SR.** Analysis of nitrate, nitrite, and [15N] nitrate in biological fluids. *Anal Biochem*; 1982; 126: 131-138.
- 70. French BN.** Midline fusion defects and defects of formation. In Youmans JR (ed). *Neurological Surgery*. Philadelphia, WB Saunders, 1982: 1236-80.
- 71. French BN.** The embryology of spinal dysraphism. *Clin Neurosurg* 1983; 30: 295-301.
- 72. Pang D, Dias M, Ahab-Barmada M.** Split cord malformation: Part I: A unified theory of embryogenesis for double spinal cord malformations. *Neurosurgery* 1992; 31: 451-80.
- 73. Pang D.** Split cord malformation: Part II: Clinical syndrome. *Neurosurgery* 1992; 31: 481-500.
- 74. Cowan WM.** The development of the brain. *Sci Am* 1979; 241: 112-33.
- 75 . Erdinçler P, Oğuz E, Kaynar MY, Canbaz B, Akar Z, Kuday C.** Meningomyelosele' e eşlik eden merkezi sinir sistemi anomalileri. *Cerrahpaşa Tıp Dergisi* 1997; 28: 218-22.
- 76. Blackburn, M. R., Wakamiya, M., Caskey, C. T., Kellems, R. E.:** Tissue-specific rescue suggests that placental adenosine deaminase is important for fetal development in mice. *J. Biol. Chem.* 1995; 270(41): 23891-23894.
- 77. Blackburn, M. R., Datta, S. K., Wakamiya, M., Vartabedian, B. S., Kellems, R. E.** Metabolic and immunologic consequences of limited adenosine deaminase expression in mice. *J. Biol. Chem.* 1996; 271: 15203-15210.

- 78. Shi, D., Kellems, R. E.:** Transcription factor AP-2gamma regulates murine deosine deaminase gene expression during placental development. *J. Biol. Chem.* 1998; 73(42): 27331-27338.
- 79. Shi, D., Winston, J. H., Blackburn, M. R., Datta, S. K., Hanten, G., Kellems, R. E.:** Diverse genetic regulatory motifs required for murine adenosine deaminase gene expression in the placenta. *J. Biol. Chem.* 1997; 272: 2334-2341.
- 80. Blackburn, M. R., Knudsen, T. B., Kellems, R. E.:** Genetically engineered mice demonstrate that adenosine deaminase is essential for early postimplantation development. *Development.* 1997; 124(16): 3089-3097.
- 81. Knudsen, T. B., Green, J. D., Airhart, M. J., Highley, H. R., Chinsky, J. M., Kellems, R. E.:** Developmental expression of adenosine deaminase in placental tissues of the early postimplantation mouse embryo and uterine stroma. *Biol. Reprod.* 1988; 39: 937-951.
- 82. Lancaster J.** Nitric oxide, principles and actions. Copyright by Academic Pres. Inc. 1996. California /USA.
- 83. Lowenstein CJ, Dinerman JL, Synder SH.** Nitric oxide: A physiologic Messenger. *Ann Intern Med* 1994.
- 84. Kuyumcu A, Duzgun AP, Ozmen MM, Besler HT.** The role pf nitric oxide in trauma and infection. *Ulus Travma Derg.* 2004 Jul;10(3):149-59. Turkish.
- 85. Martin J, Gibert MJ, Pintos C, Noguera A, Obrador A.** Oxidative stres in mothers who have conceived fetus with neyral tube defects: the role of aminothiols and selenium. *Clinic Nutr* 2004;23:507-514.
- 86. Del Rio D, Stewart AJ, Pellegrini N.** A rewiev of recent studies on malondialdehyde as toxic molecule and biological marker of oxidative stres. *Nutr Metab Cardiovasc Dis.* 2005 Aug;15(4): 316-28.

**87. Hasso NM, Al-Rubayi HA, El-Yassin HD.** Effect of antioxidant serum levels of myocardial ischemia markers in patients with ischemic heart disease after treadmill exercise testing. Saudi Med J. 2005 Sep ;1473-5.

**88. Bredt DS, Synder SH.** Transient nitric oxide synthase neurons in embryonic cerebral cortical plate, sensory ganglia, and olfactory epithelium. Neuron. 1994 Aug;13(2):301-1.

**89. Ding O, Dimayuga E, Keller JN.** Proteasome regulation of oxidative stress in aging and age-related diseases of the CNS. Antioxid Redox Signal. 2006 Jan-Feb;8 (1-2):163-32.