

**T.C.  
İNÖNÜ ÜNİVERSİTESİ  
TIP FAKÜLTESİ**

**HASHİMOTO TİROİDİTİ, FOLİKÜLER ADENOM,  
PAPİLLER VE FOLİKÜLER KARSİNOMLARDA PTEN  
EKSPRESYONUNUN KARŞILAŞTIRILMASI**

**UZMANLIK TEZİ**

**Dr. SAADET ALAN  
TIBBİ PATOLOJİ ANABİLİM DALI**

**TEZ DANIŞMANI  
Yrd. Doç. Dr. Neşe KARADAĞ**

**MALATYA – 2007**

**T.C.  
İNÖNÜ ÜNİVERSİTESİ  
TIP FAKÜLTESİ**

**HASHİMOTO TİROİDİTİ, FOLİKÜLER ADENOM,  
PAPİLLER VE FOLİKÜLER KARSİNOMLARDA PTEN  
EKSPRESYONUNUN KARŞILAŞTIRILMASI**

**UZMANLIK TEZİ**

**Dr. SAADET ALAN  
TIBBİ PATOLOJİ ANABİLİM DALI**

**TEZ DANIŞMANI  
Yrd. Doç. Dr. Neşe KARADAĞ**

**MALATYA – 2007**

**Bu tez, İnönü Üniversitesi Tıp Fakültesi Etik Kurulu tarafından 2006/65 proje numarası ile desteklenmiştir.**

## İÇİNDEKİLER

İÇİNDEKİLER.....	I
TABLolar DİZİNİ .....	II
KISALTMALAR .....	III
1.GİRİŞ .....	1
2. GENEL BİLGİLER .....	2
2.1. TİROİD BEZİ.....	2
2.1.1 Tiroid Bezi Anatomi, Histoloji, Fizyolojisi.....	2
2.1.2 Tiroid Bezi Hastalıkları .....	3
2.1.2.1. İltihabi Lezyonlar.....	3
2.1.2.1.1. Akut Tiroidit.....	4
2.1.2.1.2.De Quervain's Tiroiditi (Subakut granülomatöz tiroidit ).....	4
2.1.2.1.3. Otoimmun tiroid hastalığı.....	4
2.1.2.1.3.1. Hashimoto Tiroiditi ( Lenfositik Tiroidit )..	4
2.1.2.1.3.2. Kronik Lenfositik Tiroidit.....	5
2.1.2.1.4. Riedel Tiroidit.....	6
2.1.2.2. Neoplastik Lezyonlar.....	6
2.1.2.2.1.    Tiroidin    Foliküler    Epitel Hücrelerinden kaynaklanan tümörler.....	6
2.1.2.2.1.1. Foliküler Adenom.....	7
2.1.2.2.1.2. Papiller Karsinom.....	8
2.1.2.2.1.3. Foliküler Karsinom.....	9
2.2. PTEN.....	10
3. GEREÇ ve YÖNTEM .....	11
4. BULGULAR .....	13
5. TARTIŞMA .....	23
6. SONUÇLAR .....	27
7. ÖZET .....	28
8. SUMMARY .....	29
9. RESİMLER.....	30
10. KAYNAKLAR .....	36

## **TABLO DİZİNİ**

Tablo 1: Olguların cinsiyet ve yaş dağılımları

Tablo 2: Olguların tümör çapı dağılımları

Tablo 3: Olguların cinsiyet ve yaşları ile tümör çapının karşılaştırılması

Tablo 4: Olguların yerleşim yerleri

Tablo 5: Olguların PTEN ekspresyonu açısından nükleer yoğunluk ve yaygınlık değerleri.

Tablo 6: Olguların PTEN ekspresyonu açısından sitoplazmik yoğunluk ve yaygınlık değerleri.

Tablo 7: Olguların PTEN nükleer yoğunluğu açısından karşılaştırılması

Tablo 8: Olguların PTEN nükleer boyanma yaygınlığı açısından karşılaştırılması

Tablo 9: Olguların PTEN sitoplazmik yoğunluğu açısından karşılaştırılması

Tablo 10: Olguların PTEN sitoplazmik yaygınlığı açısından karşılaştırılması

Tablo 11: Olguların nükleer ve sitoplazmik yoğunluk ve yaygınlık açısından karşılaştırılması

Tablo 12: FK grubunda minimal invaziv ve yaygın invazyon gösteren olgular arasında nükleer ve sitoplazmik boyanma yoğunluk ve yaygınlığının karşılaştırılması

Grafik 1. Olgularda nükleer yoğunluk ortalamalarının karşılaştırılması

Grafik 2. Olgularda nükleer boyanma yaygınlığı ortalamalarının karşılaştırılması

Grafik 3. Olgularda sitoplazmik boyanma yoğunluk ortalamalarının karşılaştırılması

Grafik 4. Olgularda sitoplazmik boyanma yüzde ortalamalarının karşılaştırılması

Grafik 5. Olgularda nükleer-sitoplazmik yoğunluk ve nükleer-sitoplazmik yüzde ortalamalarının karşılaştırılması

- Figure 1. Foliküler karsinomda damar invazyonu (x100, HE)
- Figure 2. Foliküler karsinomda kapsül invazyonu (x100; HE)
- Figure 3. Yaygın invaziv Foliküler karsinom (x200, HE)
- Figure 4. Foliküler karsinomda kuvvetli-yaygın nükleer boyanma (x200, IHK)
- Figure 5. Foliküler karsinomda kuvvetli-yaygın sitoplazmik boyanma (x200, IHK)
- Figure 6. Foliküler karsinomda zayıf-yaygın nükleer boyanma (x200, IHK)
- Figure 7. Papiller karsinom (x40, HE)
- Figure 8. Papiller karsinom da groove varlığı (x1000, HE)
- Figure 9. Papiller karsinom da intranükleer inklüzyonlar (x1000, HE)
- Figure 10. Papiller karsinomda kuvvetli - orta yaygın nükleer boyanma (x200, IHK)
- Figure 11. Papiller karsinomda orta -yaygın nükleer ve sitoplazmik boyanma (x200, IHK)
- Figure 12. Papiller karsinomda zayıf yaygın nükleer boyanma (x200, IHK)
- Figure 13. Foliküler adenom (x40,HE)
- Figure 14. Foliküler adenomda yaygın- kuvvetli nükleer boyanma (x200, IHK)
- Figure 15. Hashimoto tiroiditi (x40, HE)
- Figure 16. Hashimoto tiroiditide yaygın- nükleer boyanma (x100, IHK)

## **KISALTMALAR**

<b>HE</b>	:Hematoksilen-Eosin
<b>HHK</b>	:Hürthle Hücreli Karsinom
<b>KLT</b>	:Kronik Lenfositik Tiroidit
<b>HT</b>	:Hashimoto Tiroiditi
<b>RT</b>	:Riedel Tiroidit
<b>FK</b>	:Foliküler Karsinom
<b>FA</b>	:Foliküler Adenom
<b>PK</b>	:Papiller Karsinom
<b>PMK</b>	:Papiller mikrokarsinom
<b>IHK</b>	:İmmunohistokimya

## 1.GİRİŞ VE AMAÇ

Tiroid maligniteleri tüm insan kanserlerinin yaklaşık % 1'ini oluşturur. Genel olarak tiroid kansinonları diferansiasyonlarına göre foliküler hücre diferansiasyonu, C – hücre diferansiasyonu ve kombine foliküler / C-hücre diferansiasyonu gösteren 3 ana grupta toplanır.

Kronik Lenfositik Tiroidit (KLT) ve Hashimoto Tiroiditi (HT) bazı yazarlar tarafından eş anlamlı olarak kullanılan otoimmunité ilişkili inflamatuvar tiroid lezyonlarıdır. HT nde lenfoma, papiller karsinom ve Hürthle hücreli neoplaziler başta olmak üzere artmış malignite riski bildirilmektedir.

MMAC1 ve TEP-1 olarak da bilinen tümör supresör gen PTEN 'in son zamanlarda pek çok kanser tipinde sıklıkla mutasyona uğradığı bildirilmektedir.

Tiroidin benign ve malign lezyonlarında PTEN ekspresyonu arařtıran çeřitli yayınlar bulunmaktadır. Ancak İngilizce literatürde tiroiditler ve tiroid neoplazilerinin PTEN ekspresyonlarının karřılařtırmasına iliřkin çalıřma bulunmamaktadır.

Bu çalıřmanın amacı tiroidin benign lezyonları ( kronik lenfositik tiroidit, Hashimoto tiroidit, foliküler adenomlar ) ile papiller ve foliküler karsinomlarında PTEN ekspresyonunu immunohistokimyasal olarak incelemek ve sonuçlar arasında bağıntıyı arařtırmaktır. Patogenetik bir iliřki varlığında neoplastik sürecin erken dönemde saptanması tedaviyi kolaylařtıracaktır.

## GENEL BİLGİLER

### 2.1. TİROİD BEZİ

#### 2.1.1. Tiroid Bezi Anatomi, Histoloji, Fizyolojisi

Tiroid bezi, boynun ön tarafında, trakeanın hemen önünde bulunan en büyük endokrin organdır. Embriyolojik gelişim ağız tabanından endodermin hızlı proliferasyonla oluşup aşağıya inip boyun ön kısmındaki yerini alması şeklindedir. Ağız boşluğu ile ilişkili olan kısmı ince bir kanal şeklinde “tiroglossal kanal” kalır. Bu iniş sırasında aberran tiroid dokusu değişik bölgelerde (dil, boyun vb) kalabilir. Mikroskopik olarak bağ dokusu ve folikül hücre taslakları 9.haftada şekillenir, 10. haftada küçük folikül lümenleri ortaya çıkar, kolloid sekresyonu 12. haftada oluşur. On dördüncü (14.) haftada tiroid bezi, lümeninde tiroglobulin pozitif kolloid ve gelişmiş folikül hücreleri içeren foliküllerden ibarettir (1-4).

Tiroid bezinin ağırlığı erişkinde 15-25 gram olup iki lob ve isthmus'dan oluşmaktadır. Tiroid bezi dışardan fibröz bir bağ dokusu ile sarılmıştır. Fibröz doku bantları ile parankim düzensiz lobüllere ayrılmıştır. Her lobül 20-40 folikülden ibarettir. Foliküller, lümeninde kolloid bulunduran yuvarlak yapılar olup koyu nükleuslu kübik epitelle döşelidir. Geniş granüler asidofilik sitoplazmalı folikül hücreleri; Hürthle hücreleri, Askanazy's hücreleri, oksifilik hücreler veya onkositler olarak adlandırılırlar. Bu hücrelerdeki granülerite mitokondri birikimine bağlıdır (1,2,4,5).

Tiroid bezinin ana epiteliyal komponentlerinden birisi, nöroendokrin hücreler olarak bilinen C hücreleri veya parafoliküler hücrelerdir. C hücreleri kalsitonin salgılayıcıdır. Hematoksilin-Eosin (H&E) boyası ile bu hücrelerin tanınması zordur. Histokimyasal ve immunohistokimyasal tekniklerle (Grimelius ve Kalsitonin) tesbit edilebilirler. C



hücrelerinin sayıları yaşa göre değişir. Neonatal hayatta erişkinden fazladır ve erişkin tiroidinde mikroskobik olarak bir küçük büyütme alanında 10'dan fazla C hücresi bulunmaz. Yaşlanma ile nodüler agregatlar oluşturabilirler (1,2,4,5).

Tiroid bezi kalsitonin dışında tiroksin (T4) ve triiyodotironin (T3) olmak üzere iki hormon salgılar. Glandın fonksiyonu vücudun adaptasyon durumlarında (puberte, gebelik ve fizyolojik stres) daha aktiftir. Morfolojik olarak tiroid epitelinin yapısı ve kolloidin boyanma özellikleri dokunun fonksiyonu hakkında bilgi verir. Folikül epiteli, inaktif bezde yassılaştırmıştır; aktivasyon durumunda ise yüksek, kolumnar şekilde olup, hatta mikropapiller yapılar oluşturabilir. Aşırı kolloid üretiminde hücrelerin apikal kısmında vakuolizasyon izlenebilir. Kolloid, inaktif bezde homojen, dens eozinofilik iken, aktif glandda yoktur ya da az miktarda, soluk eozinofilik görünümündedir. Stres geçince involüsyon olur; epitelin yüksekliği azalır, kolloid birikir ve folikül epitel hücreleri normal hacim ve yapılarına dönerler ancak mikropapiller yapılar kalıcıdır. Bu da aktivasyonun tanınmasını kolaylaştırır.

### **2.1.2 Tiroid Bezi Hastalıkları**

Tiroid bezi hastalıkları gelişimsel, iltihabi, hiperplastik ve neoplastik olarak gruplanır (3).

#### **2.1.2.1. İltihabi Lezyonlar**

- Akut tiroidit
- Granülomatöz tiroidit
- Otoimmün ( Lenfositik ve Hashimoto ) tiroidit
- Riedel tiroidit

### **2.1.2.1.1. Akut Tiroidit**

Akut tiroidit nadirdir. *Staphylococcus aureus*, *Streptococcus haemolyticus* ve *Haemophilus influenza* gibi organizmalar tarafından oluşturulur. Hastalar immunosupresedir veya piriform sinüs fistülü gibi bölgesel infeksiyon odağı vardır. Tiroid de ağrı, şişlik ve ateş vardır. Histolojik incelemede tiroid foliküllerinde yıkım ile birlikte nötrofil infiltrasyonu mevcuttur (1,2,4).

### **2.1.2.1.2. De Quervain's Tiroiditi ( Subakut granümatöz tiroidit )**

Granümatöz subakut tiroidit, de Quervain hastalığı veya non-supüratif tiroidit olarak da tanımlanır, nadir görülür. Genellikle reproduktif çağıdaki kadınlarda viral üst solunum yolu enfeksiyonunu izleyerek ortaya çıkar. Histopatolojik olarak bulgular odaksal ve hastalığın dönemine bağlıdır. Erken aktif iltahabi safhada yer yer harap olmuş foliküllerin yerini mikroapseler alır. Sonrasında lenfosit, histiyosit, plazma hücre grupları ve kolloid parçacıklarını çevreleyen multinükleer dev hücreler görülür. Fibrozis gelişebilir ve çevre dokulara yapışıklık olabilir (1-3).

### **Diğer granümatöz tiroiditler**

Palpasyon tiroiditi, cerrahi olarak çıkarılan tiroidlerin % 85-95'in de görülen küçük travmalara tiroid bezinin cevabıdır. Histopatolojik olarak histiyositler, lenfositler ve multinükleer dev hücreler tiroid foliküllerinin lümeninde görülmektedir. Bu foliküllerin bazılarında inflamatuvar hücre infiltrasyonu sonucu folikül epitelinin kaybolur. Tüberküloz, sarkoidoz, mikozis, postoperatif nekrotize granülomlar diğer granümatöz tiroidit nedenleridir (1-3).

### **2.1.2.1.3. Otoimmün Tiroid Hastalıkları**

#### **2.1.2.1.3.1. Hashimoto Tiroiditi**

Hashimoto tiroiditi organ spesifik immün -aracılı inflamatuvar bir hastalıktır (6-10). Bazı yazarlar lenfositik ve Hashimoto tiroiditi terimlerini eş anlamlı olarak kullanmaktadırlar (11). Otoantikör üretimi ve duyarlaşmış T lenfositleri üzerinden tiroisit yıkımı ile seyreder.

Struma lenfomatoza olarak da bilinen Hashimoto tiroiditi (HT) sıklıkla 40 yaş üzerindeki kadınlarda görülür. (6,7).

Tiroid genellikle sert ve simetrik olarak büyümüştür. Ağırlığı 25-250 gram arasında değişmektedir (2). Kesit yüzeyi kirli-sarı / kahverenkte, lobule veya homojen görünümündedir. Histopatolojik incelemede, germinal merkezi belirgin lenfoid foliküllerin eşlik ettiği yoğun lenfoplazmositer iltihabi infiltrasyon izlenir. Tiroid folikülleri küçük ve atrofiktir. Kolloid dens olarak görülür ya da bulunmayabilir. Tiroid folikül epitelyumunda onkositik (Hürthle hücresi), berrak hücreli ve skuamöz tipte metaplastik değişiklikler görülür.

Bazı olgularda Hürthle hücrelerinden oluşan nodüller bulunabilir (Nodüler Hashimoto). Bu olgularda Hürthle hücreli karsinom (HHK) ile ayırıcı tanı zorluğu olabilir.

Fibröz varyant, Hashimoto tiroiditi olgularının yaklaşık %12 sini oluşturan; yoğun fibröz dokunun varlığı (glandın 1/3 den fazlasını tutan) ile karakterizedir (12-15).

#### **2.1.2.1.3.2. Kronik Lenfositik Tiroidit**

Kronik lenfositik tiroidit, adlandırması farklı hastalıkları ifade edebilmektedir. Otoimmün tiroidit, Hashimoto tiroiditi ya da juvenil tiroditte eş anlamlı kullanılabilir. Bu soruna çözüm olarak Mizukami ve arkadaşları (16) yeni bir sınıflandırma oluşturmuştur :

1. Kronik tiroidit, oksifilik: Bu grup klasik Hashimoto hastalığı histolojisine sahip hastaları içerir.
2. Kronik tiroidit, mikst: Bu grup, grup 1 den daha az iltihabi infiltrat ve minimal fibrozis gösterir. Hastalar ötiroid, hipertiroid ya da hipotiroid olabilir.
3. Kronik tiroidit, hiperplastik: Bu grup sadece az miktarda lenfositik reaksiyon ve beraberinde glandüler hiperplazi göstermektedir. Hastaların çoğu hipertiroiddir.
4. Kronik tiroidit, fokal: Bu grup sadece fokal lenfositik reaksiyon gösterir ve hastaların çoğu ötiroid'dir.

#### **2.1.2.1.5. Riedel Tiroidit**

Riedel struma, fibröz tiroidit ve invaziv tiroidit olarak bilinen Riedel tiroidit (RT) nadir görülen bir tiroidittir. Kadınlarda ve ileri yaşta daha sıklıkla görülür. Taş kıvamındaki sert tiroid kitlesinden dolayı klinikte anaplastik tiroid karsinomu ile karışır (17).

### **2.1.2.2. Neoplastik Lezyonlar**

Tiroid bezinin primer epitelyumiyal tümörleri gösterdikleri hücrel farklılaşmaya göre gruplandırılır (1).

#### **Tiroidin Foliküler Epitel Hücrelerinden Kaynaklanan Tümörler:**

- Foliküler adenom ( Hürthle hücreli adenom dahil)
- Foliküler karsinom ( Hürthle hücreli karsinom dahil)
- Papiller karsinom
- Az diferansiye tiroid karsinomu (İnsular karsinom dahil)
- Anaplastik karsinom, squamoz hücreli karsinom ve karsinosarkom
- Nadir tümör tipleri: Kolumnar hücreli karsinom, mukoepidermoid karsinom, eozinofilli gösteren skleroze mukoepidermoid karsinom, musinöz karsinom

#### **C Hücre veya Kombine Foliküler ve C Hücre Farklılaşması Gösteren Tümörler:**

- Medüller karsinom
- Kollüzyon tümör: Foliküler ve medüller karsinomlar veya papiller ve medüller karsinomlar.
- Mikst foliküler-parafoliküler karsinom (diferansiye tiroid karsinomu, intermediyer tip)

#### **2.1.2.2.1. Tiroidin Foliküler Epitel Hücrelerinden Kaynaklanan Tümörler**

Folikül epitelyuminden kaynaklanan tiroid tümörleri klasik olarak adenomlar ve karsinomlar olmak üzere ikiye ayrılır (1-5). Primer tiroid kanserlerinin %60-80'i papiller karsinom, %10-20'si foliküler karsinom, %5-10'u medüller karsinom, %2-10'u anaplastik karsinom ve %0,4-10'u az diferansiye karsinomdur.

### 2.1.2.2.1.1. Foliküler Adenom

Foliküler adenom, foliküler hücre farklılaşması gösteren benign enkapsüle bir tümör olarak tanımlanır. En sık görülen tiroid tümörüdür. Klinikte hastaların çoğu ötiroiddir; nadiren hipertiroid ( toksik adenomlar ) olabilir (18-19).

Adenomlar hemen daima tektirler. Karakteristik olarak ince fibröz kapsülle çevrilidirler. Kesit yüzeyi homojen sarı kahverengi renkte etsi veya bazen parlak görünümündedir. Kanama, ödem, fibrozis, kalsifikasyon, kemik formasyonu ve kistik dejenerasyon gibi ikincil dejeneratif değişiklikler özellikle geniş tümörlerde sıktır. Yapısal ve sitolojik özellikleri ile genellikle bası belirtileri görülen çevre bezden ayrılırlar. Kapsüler veya vasküler invazyon yoktur (20-22).

Adenomlar klinik önemi olmayan farklı gelişim paternleri gösterebilirler: Başlıca foliküler adenom tipleri normofoliküler (basit), makrofoliküler (kolloid), mikrofoliküler (fetal) ve trabeküler/solid (embriyonal), hyalinize trabeküler, Hürthle hücreli, berrak hücreli, taşlı yüzük hücreli, musinöz, papiller, toksik adenom, adenolipom, bizarre nükleuslu adenom ve atipik adenomdur (1,3).

Foliküler adenomlarda mitoz nadir veya yoktur (23). Adenomlar papiller veya psödopapiller yapılar gösterebilirler. Genelde hiperfonksiyone adenomlar daha fazla hücrelidir.

Foliküler adenomlarda tekrarlayan onkojen anomalisi bulunmamaktadır (24). Sitogenetik çalışmalarda ön sonuçlar 19. kromozomun uzun kolunun terminal bölgesinde anomalilerin sık olduğunu göstermektedir (25).

Atipik adenom iri, hiperkromatik çekirdek gösteren ancak diğer malignite kriterlerine sahip olmayan adenomları ifade eder (26-28).

Hyalinize trabeküler adenom belirgin trabeküler düzenlenim gösteren, çarpıcı hyalin görünümüne sahip bir alt tiptir (1).

### 2.1.2.2.1.2. Papiller Karsinom

Foliküler hücre farklılaşması gösteren ve ayırt edici nükleer özellikleri ile karakterize olan malign bir epitelial tümördür. PK 15 yaşından önce nadir görülsede; en sık pediatrik tiroid malignansisidir (29). Ortalama görülme yaşı 43'tür; kadın/erkek oranı 4/1'dir (29-33).

PK insidansı gün geçtikçe artmaktadır. Otopsi serilerinde ve diğer nedenlerle yapılan tiroidektomilerde ki PK sıklığı %5-35 arasında değişmektedir.

PK etyolojisinde iyot, eksternal radyasyon, otoimmün tiroid hastalıkları, hormonal faktörler ve genetik faktörlerin rolünden bahsedilmektedir. Radyasyona maruziyet en fazla bilinen faktördür (34-41).

Papiller karsinomun makroskopik bulguları oldukça değişkendir. Klasik olarak ortalama 2-3 cm, sert, beyaz bir odak şeklindedir. Papiller yapıya bağlı olarak kesit yüzeyi granüler özelliğe sahiptir. Psammoma cisimlerinin varlığı kesit sırasında tırtıklanma hissi verir. Yaklaşık olarak %65'i multifokaldir. Papiller karsinomlar sıklıkla infiltratiftir, fakat bazı tümörler enkapsulasyon gösterebilir. Kistik değişiklik alanları izlenebilir (41-45).

Mikroskopik incelemede klasik olarak ince fibrovasküler merkeze sahip parmaklı yapılar ve bu yapıları döşeyen kendine özgü çekirdek özellikleri olan tiroisitler izlenir. Papiller karsinom nükleusu karakteristik olarak iri, soluk, ovoid, buzlu cam görünümünde, düzensiz sınırlı olup, yarıklanma ve psödoinklüzyonlar gösterir (41-46).

Genelde bol sklerotik stroma vardır; stromada yamalı lenfosit infiltrasyonu, plazma hücreleri ve makrofajlar izlenir. Psammom cisimcikleri papilla uçlarında, fibröz stromada veya tümör hücreleri arasında bulunur ve papiller tiroid karsinomlarında patognomoniktir (44,47-51).

Nükleer psödoinklüzyonlar tümör hücrelerinin az bir kısmında görülebilir (52-54). Mitoz genellikle seyrekdir. Bazı papiller karsinomalarda tipik nükleer özellikler sadece fokla alanlarda bulunabilir.

Fokal skuamöz differansiasyon sıktır. Bu odaklarda papiller karsinomun karakteristik nükleer özellikleri görülmez.

Papiller karsinomda foliküler, makrofoliküler, onkositik, berrak hücreli, diffüz sklerotik, yüksek hücreli (tall cell), kolumnar, solid, kribriiform, nodüler fasiitis benzeri stromaya sahip, fokal insüler bileşen içeren, skuamöz hücreli veya mukoeipidermoid karsinom ile birlikte papiller karsinom, iğsi ve dev papiller karsinom, medüller karsinom

ile birlikte papiller karsinom olarak çok çeşitli alt tipler bilinmektedir. PK'lar da tall cell ve kolumnar hücreli tiplerin prognozu kötüdür (29).

### **2.1.2.2.1.3.Foliküler Karsinom**

Foliküler karsinom, foliküler hücre farklılaşması gösteren ancak papiller karsinomun tanısal özelliklerine sahip olmayan diğer bir malign tiroid neoplazmıdır (55). Genellikle foliküler adenoma göre, ortalama olarak daha ileri yaşlarda görülür. Beşinci dekatta ve özellikle kadınlarda daha sık görülmektedir. Çocuklarda nadirdir. Sıklıkla soliter tiroid kitlesi olarak, daha az sıklıkla da özellikle kemikte metastatik tümör olarak ortaya çıkar. Özellikle hematogen yolla, tercihen kemik ve akciğer metastazı yapar (56-60).

Foliküler karsinom, farklı klinik sonuçlar gösteren minimal invaziv ve yaygın invaziv tipler olarak sınıflandırılır minimal invaziv tipi daha sıktır (55,59,61-65).

Her ne kadar kapsül daha kalın olmaya eğilimli olsa da minimal invaziv karsinomlar makroskopik olarak foliküler adenomdan ayırt edilemez. Vasküler veya kapsüller invazyon sadece histolojik olarak değerlendirilebilir (57,58,65).

Yaygın invaziv foliküler karsinom komşu tiroid parankimine belirgin invazyon gösterir. Tümör, peritiroid dokulara uzanabilir. Uzak metastaz riski artmıştır (44,55).

Foliküler karsinomlar, sıklıkla kalın fibröz bir kapsülle çevrelenmiştir. Ancak bazı yaygın invaziv foliküler karsinomlarda fibröz kapsül izlenmeyebilir.

Tümör foliküller, trabeküller ya da solid tabakalar şeklinde proliferen olan küboidal hücrelerden oluşur. Foliküller çoğunlukla küçüktürler fakat geniş foliküller de olabilir. Sıklıkla tümör hücreleri uniform, koyu veya soluk boyanan, yuvarlak nükleusa sahiptirler. Ancak bazı olgularda belirgin nükleer atipi gözlenebilir. Sitoplazma eozinofilik, oksifilik veya berraktır. Mitoz sayısı değişkendir. Hemoraji, hemosiderin varlığı, skleroz, ödem, nekroz ve kistik değişiklik gibi ikincil değişiklikler görülebilir. Tümörler, foliküler adenomlarda ki gibi çeşitli gelişim paternleri gösterebilir. Foliküler karsinomu bir foliküler adenomdan ayıran tek özellik vasküler veya kapsüller invazyonunun varlığıdır (55). Vasküler invazyon demek için tutulan kan damarları fibröz kapsülün içinde veya dışında lokalize olmalıdır, intravasküler polipoid tümör tıkaçı endotel ile çevrili olmalıdır, eğer endotelize değilse trombus formasyonu ile birlikte İnce duvarlı kapsül damarlarına folikül çıkıntısı vasküler invazyonun tanımı için yeterli değildir. Tümör alanları çevresindeki retraksiyon vasküler invazyon olarak algılanmamalıdır.

Kapsüler invazyonu tanımlamak için fibröz kapsül tümör tarafından tam olarak geçilmelidir(66-71).

## **2.2. PTEN**

PTEN, 10q23.3 kromozom bölgesinde lokalize olan hücre siklus progresyonunu inhibe eden bir tümör supresör genidir. PTEN protein tirozin fosfataz ailesine ait olan bir 403 aminoasit proteinini kodlar. MMAC1/TEP-1 olarak da bilinen PTEN 'in son zamanlarda tiroid dahil olmak üzere pek çok insan kanserinde delesyon, mutasyon ya da baskılanmaya uğradığı gösterilmiştir. PTEN tumor supresyonu, hücrenin büyümesi, yaşamını sürdürmesi, proliferasyonu ve migrasyonu gibi bir çok hücrel fonksiyonu etkileyen P13K-AKT sinyal kaskadının ana negatif düzenleyicisidir. Bu sinyal yolunun disregulasyonu, insanda bir çok kanserin oluşumuna neden olur. PTEN P13K yolağının en sıklıkla etkilenen komponentidir. Mutasyonlar kalıtsal ya da sporadik olabilir. İnsan tumorlerinden ve hayvan modellerinden alınan bilgiler PTEN inaktivasyonunun etkilerinin dokuya spesifik olduğunu desteklemektedir (72,73).



### 3. GEREÇ VE YÖNTEM

#### 3.1. Araştırma Grubu

1998-2007 tarihleri arasında İnönü Üniversitesi Tıp Fakültesi Turgut Özal Tıp Merkezi Tıbbi Patoloji ABD’de retrospektif arşiv taraması yapılarak rastgele seçilen 15’i Foliküler karsinom, 28’i Papiller karsinom, 29’u Foliküler adenom ve 29’u da Hashimoto tiroiditi olarak rapor edilen 101 olgu çalışma grubunu oluşturmuştur.

Arşivden çıkarılan HE preparatlar tekrar değerlendirilerek temsil edici bloklar seçilmiştir. Histopatolojik değerlendirmenin yanında bu olgulara ait hasta özellikleri (yaş, cinsiyet) ve raporlara dayanarak makroskopik özellikler (boyut, yerleşim yeri) not edilmiştir.

#### 3.2. İmmunohistokimyasal Çalışma

%10’luk nötral tamponlu formaldehitte fikse edilip rutin doku takibi sonrası parafine gömülen dokulardan temsil edici bloklar seçilmiştir. Bu bloklardan adeziv lamalar üzerine 3-4 µm kalınlığında kesitler alındı. 37°C’de deparafinize edilen lamaların daha sonra ksilen ile kimyasal deparafinizasyonu yapıldı. Alkol serilerinden geçirilerek hidrate edildi ve distile su ile alkol uzaklaştırılana dek çalkalandı. Sitrat tamponunda mikrodalga fırında ısı ile muamele edildikten sonra oda sıcaklığına gelmesi sağlandı. Lamlara %3’lük hidrojen peroksit uygulanarak endojen peroksidazın blokajı yapıldı. Fosfat buffer saline (PBS) ile lamalar yıkandı, kurulandı ve üzerine protein blokajı için Super Block damlatıldı, 3 dk bekleddikten sonra fazlası akıtıldı ve lamalar kurulandı. 1/50 oranında dilüe edilmiş PTEN DBS Monoklonal Mouse antibody, Mob 369, klon 28H6 isotype Ig G1, Kappa ( 1020,

Serpentine Lane # 114, Pleasanton CA 94566 ) damlatılıp 35 dk bekletildi. Sonra PBS ile yıkandı ve kurulandı. Üzerlerine Ultra Tek Anti-Polyvalent damlatılıp 15 dk bekletildi. PBS ile lamalar yıkandı ve kurutuldu. Ultratek HRP damlatılıp 15 dk bekletildi. PBS ile yıkandı ve kurutuldu. AEC kromojen damlatılıp 15-20 dk bekletildi. PBS ile yıkandı. Distile suya alınıp Mayer hematoksilin ile nükleer boyama yapıldı. Daha sonra musluk suyuna alındı. Sulu (Aqueous-mount) kapama maddesi ile lamalar kapatıldı.

İmmünohistokimyasal preparatlar boyanma yaygınlığı, yoğunluğu ve boyanma lokalizasyonu göz önüne alınarak değerlendirildi. Tirositlerde nükleer ve sitoplazmik boyanma yoğunluk sinyali güçlü (+++), orta (++) , zayıf (+) ve (-) negatif olarak derecelendirildi.. Nükleer ve sitoplazmik boyanma yüzdesine %0-25 (1), %26-50 (2), %51-75 (3) ve %76-100 (4) değerleri verildi. İnternal pozitif kontrol olarak endotelial hücrelerde PTEN ekspresyonuna bakıldı.

### **3.3. İstatistiksel Değerlendirme**

Veriler Statistical Package for Social Sciences (SPSS) 11.0 ticari istatistik programı kullanılarak değerlendirilmiştir. Gruplar arasındaki PTEN ekspresyonundaki farklılık ikili karşılaştırmalarda non-parametrik Mann Whitney U ve tüm grupların karşılaştırılmasında Kruskal Wallis testi ve ayrıca Spearman's korelasyon testi kullanılarak değerlendirildi.

#### 4. BULGULAR

Çalışmaya dahil edilen olguların 15'i Foliküler karsinom, 28'i Papiller karsinom, 29'u Foliküler adenom ve 29'u da Hashimoto tiroiditi 'dir. Olguların yaşları 20-74 arasında değişmekte olup, yaş ortalamaları  $46\pm13$  olarak saptandı. Olguların %78'i kadın (yaş ortalamaları  $46\pm14$ ), %23'ü erkek (yaş ortalamaları  $45\pm11$ )'dir.

FK, PK, FA, HT gruplarının yaş ve cinsiyet dağılımı tablo 1'de gösterilmiştir.

Hastalık Tipi (n)	Yaş Dağılımı ve Ortalaması (A.O±S.E)	Kadın ( Yaş Yüzde ve Ortalamaları)(A.O±S.E)	Erkek ( Yaş Yüzde ve Ortalamaları)(A.O±S.E)
<b>FK (n=15)</b>	20-74, 43±4	%80, 42±5	%20, 50±3
<b>PK (n=28)</b>	23-74, 48±3	%75, 47±3	%25, 53±5
<b>FA (n=29)</b>	26-74, 45±2	%62, 45±3	%38, 46±2
<b>HT(n=29)</b>	26-72, 44±2	%86, 44±2	%14, 44±9
<b>TOPLAM (n=101)</b>	20-74, 46±1	%78, 46±1	%22, 45±2

**Tablo 1: Olguların cinsiyet ve yaş dağılımları**

FK, PK ve FA gruplarının tümör çap ve dağılımları tablo 2’de gösterilmiştir. Tümör çapı PK larda anlamlı olarak diğer tümör gruplarından küçüktür. ( $p<0,001$ ).

<b>Hastalık Tipi (n)</b>	<b>Tümör Çapı Ortalaması (A.O±S.E)</b>	<b>Tümör Çapı Dağılımı ( cm )</b>
<b>FK (n=15)</b>	3,9±0,5	1,5-8,3
<b>PK (n=27)</b>	1,9± 0,4	0,3-11,5
<b>FA (n=29)</b>	4± 0,4	1,2-12
<b>TOPLAM (n=61)</b>	3,2±0,3	0,3-12

**Tablo 2: Olguların tümör çapı dağılımları**

FK, PK ve FA gruplarının cinsiyet ve yaşa göre tümör çapları ile karşılaştırılması tablo 3’de gösterilmiştir. Tümör çapı ile cinsiyet ve yaş arasında korelasyon görülmemiştir ( $r < 1$ ).

<b>PARAMETRELER</b>	<b>Tümör Çapı</b>
<b>Cinsiyet</b>	$r < 1$
<b>Yaş</b>	$r < 1$

**Tablo 3: Olguların cinsiyet ve yaşları ile tümör çapının karşılaştırılması**

FK, PK ve FA gruplarının yerleşim (sağ ve sol lob, isthmus, sağ+sol+isthmus) yerleri tablo 4'te verilmiştir.

Hastalık Tipi (n)	Lokalizasyon			
	Sağ Lob	Sol Lob	İsthmus	Sağ+Sol+İsthmus
<b>FK (n=15)</b>	6	8	-	1
<b>PK (n=27)</b>	12	9	1	6
<b>FA (n=29)</b>	16	11	2	-
<b>Toplam (%)</b>	%47,2	%38,9	%4,2	%9,7

**Tablo 4: Olguların yerleşim yerleri**

Tüm gruplarda nükleer PTEN ekspresyonunun boyanma yoğunluğu ve yaygınlığının ortalama ve yüzde değerleri tablo 5'te gösterilmiştir.

PARAMETRELER	Nükleer Yoğunluk (A.O±S.E)	Nükleer Yaygınlık (A.O±S.E)	Nükleer Yoğunluk (%)	Nükleer Yaygınlık (%)
<b>FK (n=15)</b>	2,13±0,13	2,40±0,19	14,2	12,7
<b>PK (n=28)</b>	2,04±0,13	3,00±0,15	25,2	29,7
<b>FA (n=26)</b>	2,19±0,15	2,92±0,17	25,2	26,9
<b>HT (n=29)</b>	2,76±0,08	3,00±0,14	35,4	30,7
<b>TOPLAM (n=98)</b>	2,31±0,07	2,89±0,81	100	100

**Tablo 5: Olguların PTEN ekspresyonu açısından nükleer yoğunluk ve yaygınlık değerleri.**

Tüm gruplarda sitoplazmik PTEN ekspresyonunun boyanma yoğunluğu ve yaygınlığının ortalama ve yüzde değerleri tablo 6’te gösterilmiştir.

<b>PARAMETRELER</b>	<b>Sitoplazmik Yoğunluk (A.O±S.E)</b>	<b>Sitoplazmik Yaygınlık (A.O±S.E)</b>	<b>Sitoplazmik Yoğunluk (%)</b>	<b>Sitoplazmik Yaygınlık (%)</b>
<b>FK (n=5)</b>	2,00±0,0	2,80±0,6	21,3	25,5
<b>PK (n=5)</b>	1,40±0,4	2,40±0,7	14,9	21,8
<b>FA (n=10)</b>	1,90±0,2	1,90±0,3	40,4	34,5
<b>HT (n=5)</b>	2,20±0,3	2,0±0,4	23,4	18,2
<b>TOPLAM (n=25)</b>	1,88±0,1	2,20±0,2	100	100

**Tablo 6: Olguların PTEN ekspresyonu açısından sitoplazmik yoğunluk ve yaygınlık değerleri.**

PTEN nükleer boyanma yoğunluğu açısından tüm grupların ikili karşılaştırılmaları sonucunda elde edilen p değerleri tablo 7’da verilmiştir.

	<b>Nükleer yoğunluk</b>			
	<b>FK</b>	<b>PK</b>	<b>FA</b>	<b>HT</b>
<b>FK</b>	-	p>0,05	p>0,05	p<0,001
<b>PK</b>	p>0,05	-	p>0,05	p<0,001
<b>FA</b>	p>0,05	p>0,05	-	p<0,01
<b>HT</b>	p<0,001	p<0,001	p<0,01	-

**Tablo 7: Olguların PTEN nükleer yoğunluğu açısından karşılaştırılması**

PTEN nükleer boyanma yaygınlığı açısından tüm grupların ikili karşılaştırılmaları sonucunda elde edilen p değerleri tablo 8’da verilmiştir.

	<b>Nükleer yaygınlık</b>			
	<b>FK</b>	<b>PK</b>	<b>FA</b>	<b>HT</b>
<b>FK</b>	-	P<0,05	p<0,05	p<0,05
<b>PK</b>	p<0,05	-	p>0,05	p>0,05
<b>FA</b>	p<0,05	p>0,05	-	p>0,05
<b>HT</b>	p<0,05	p>0,05	p>0,05	-

**Tablo 8: Olguların PTEN nükleer boyanma yaygınlığı açısından karşılaştırılması**

Tüm grupların PTEN sitoplazmik boyanma yoğunluğu açısından ikili karşılaştırılmaları sonucunda elde edilen p değerleri tablo 9’da verilmiştir.

	<b>Sitoplazmik Yoğunluk</b>			
	<b>FK</b>	<b>PK</b>	<b>FA</b>	<b>HT</b>
<b>FK</b>	-	p>0,05	p>0,05	p>0,05
<b>PK</b>	p>0,05	-	p>0,05	p>0,05
<b>FA</b>	p>0,05	p>0,05	-	p>0,05
<b>HT</b>	p>0,05	p>0,05	p>0,05	-

**Tablo 9: Olguların PTEN sitoplazmik yoğunluğu açısından karşılaştırılması**

Tüm grupların PTEN sitoplazmik boyanma yoğunluğu açısından ikili karşılaştırmaları sonucunda elde edilen p değerleri tablo 10’de verilmiştir.

	<b>Sitoplazmik Yaygınlık</b>			
	<b>FK</b>	<b>PK</b>	<b>FA</b>	<b>HT</b>
<b>FK</b>	-	p>0,05	p>0,05	p>0,05
<b>PK</b>	p>0,05	-	p>0,05	p>0,05
<b>FA</b>	p>0,05	p>0,05	-	p>0,05
<b>HT</b>	p>0,05	p>0,05	p>0,05	-

**Tablo 10: Olguların PTEN sitoplazmik yaygınlığı açısından karşılaştırılması**

Tüm grupların birbirleriyle PTEN nükleer boyanma yoğunluğu ve yaygınlığı açısından karşılaştırılması tablo 11’de gösterilmiştir.

<b>PARAMETRELER</b>	<b>Nükleer Yoğunluk</b>	<b>Nükleer Yaygınlık</b>	<b>Sitoplazmik Yoğunluk</b>	<b>Sitoplazmik Yaygınlık</b>
<b>FK</b>	p<0,001	p>0,05	p>0,05	p>0,05
<b>PK</b>				
<b>FA</b>				
<b>HT</b>				

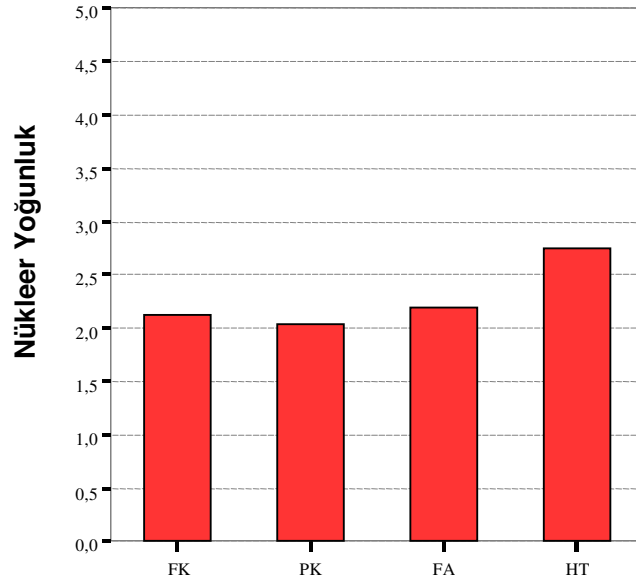
**Tablo 11: Olguların nükleer ve sitoplazmik yoğunluk ve yaygınlık açısından karşılaştırılması**



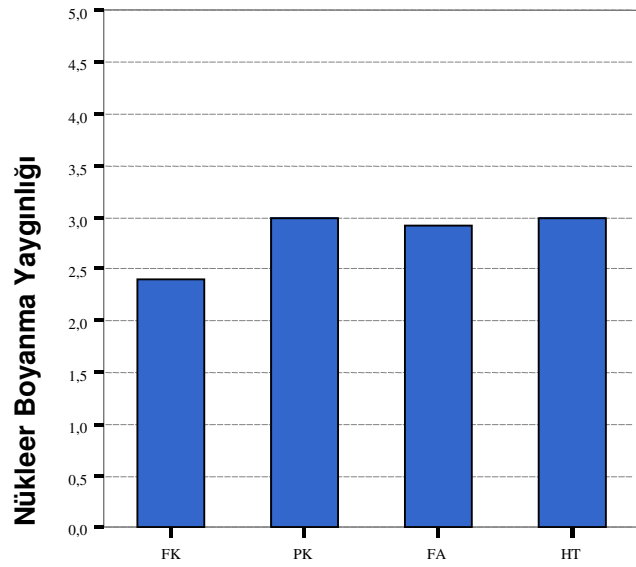
Foliküler karsinomlarda minimal invaziv ve yaygın invazyon gösteren olgular arasında nükleer ve sitoplazmik boyanma yoğunluk ve yaygınlığı açısından anlamlı fark bulunmadı. Sonuçlar tablo 12’de özetlenmiştir.

<b>PARAMETRELER</b>	<b>Nükleer Yoğunluk</b>	<b>Nükleer Yaygınlık</b>	<b>Sitoplazmik Yoğunluk</b>	<b>Sitoplazmik Yaygınlık</b>
<b>FK Grubu</b>				
<b>Yaygın invaziv</b>	p>0,05	p>0,05	p>0,05	p>0,05
<b>Minimal invaziv</b>				

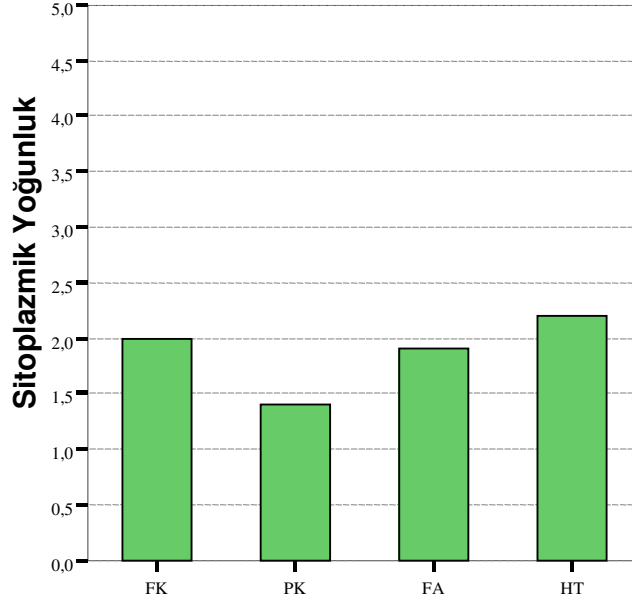
**Tablo 12: FK grubunda minimal invaziv ve yaygın invazyon gösteren olgular arasında nükleer ve sitoplazmik boyanma yoğunluk ve yaygınlığının karşılaştırılması**



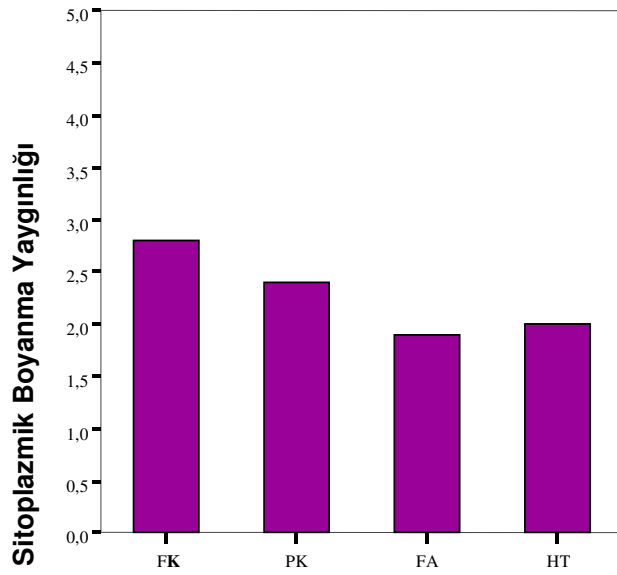
**Grafik 1. Olgularda nükleer yoğunluk ortalamalarının karşılaştırılması**



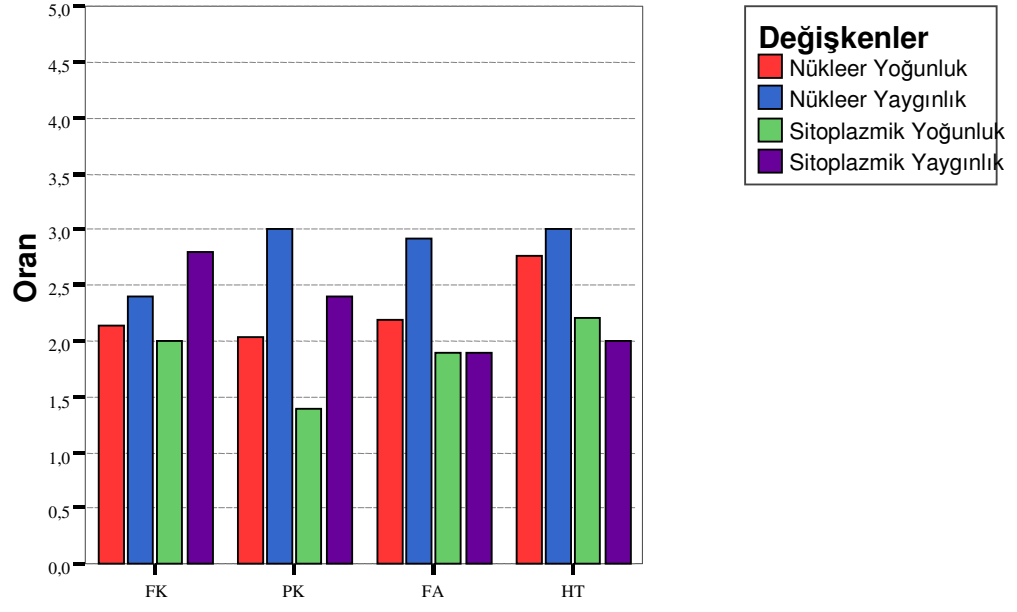
**Grafik 2. Olgularda nükleer boyanma yaygınlığı ortalamalarının karşılaştırılması**



**Grafik 3. Olgularda sitoplazmik boyanma yoğunluk ortalamalarının karşılaştırılması**



**Grafik 4. Olgularda sitoplazmik boyanma yaygınlık ortalamalarının karşılaştırılması**



**Grafik 5. Olgularda nükleer-sitoplazmik yoğunluk ve nükleer-sitoplazmik yaygınlık ortalamalarının karşılaştırılması**

## 5. TARTIŞMA

Tiroid malignansileri tüm insan kanserlerinin yaklaşık % 1'ini oluşturur. Folikül hücre diferansiyasyonu gösteren papiller ve foliküler karsinomlar, tiroid karsinomlarının en sık görülen tipleridir.

Çalışmamıza dahil olan olguların yaşları 20-74 arasında değişmekteydi ve yaş ortalaması  $46\pm 1$  olarak hesaplandı. Kadınlarda ortalama yaş  $46\pm 1$ , erkeklerde ise  $45\pm 2$  idi.

Foliküler karsinom olgularında yaş 20-74 arasında değişmekte olup, yaş ortalaması  $43\pm 4$ 'tür. FK'lı kadınlarda ortalama yaş  $42\pm 5$ , erkeklerde ortalama yaş  $50\pm 3$ 'tür.

Papiller karsinom olgularında yaş 23-74 arasında değişmekte olup, yaş ortalaması  $48\pm 3$ 'tür. PK'lı kadınlarda ortalama yaş  $47\pm 3$ , erkeklerde ortalama yaş  $53\pm 5$ 'tir.

Foliküler adenom olgularında yaş 26-74 arasında değişmekte olup, yaş ortalaması  $45\pm 2$ 'dir. PK'lı kadınlarda ortalama yaş  $45\pm 3$ , erkeklerde ortalama yaş  $46\pm 2$ 'dir.

Hashimoto tiroiditli olgularında yaş 26-72 arasında değişmekte olup ortalaması  $44\pm 2$ 'dir. HT'li kadınlarda ortalama yaş  $44\pm 2$ , erkeklerde ortalama yaş  $44\pm 9$ 'dur.

Lin ve arkadaşlarının yaptıkları çalışmada da 6219 tiroid nodülü bulunan hastada yaş ortalaması  $49,7\pm 13,6$  olduğu belirtilmektedir (79).

Dijkstra ve ark. yaptıkları çalışmada 190 tiroid kanserli hastada yaş ortalaması 50 olarak gösterilmiştir. Kadınlarda erkeklere göre PK sıklığı istatistiksel olarak daha fazladır. Kırkbeş yaş altında sadece 5 hastada tiroid kanserine rastlanılmıştır (80).

Podnos ve arkadaşlarının yaptıkları çalışmada PK tanısı alan 14,545 hasta değerlendirilmiş, hastaların yaş ortalamasının 45 olduğu bildirilmiştir (78).

Fujimoto ve arkadaşlarının yaptıkları 363 kişiden oluşan PK olgularında kadınlarda 51, erkeklerde 41 yaş ortalama değer olarak bulunmuştur(77).

Çorapçioğlu ve arkadaşlarının 44 tiroid papiller mikrokarsinomlu (PMK) hastada yaptıkları çalışmada yaş ortalamaları 49 olarak (20-71) olarak bildirilmiştir(76).

Çalışmamızda cinsiyet ve yaş ile ilgili bulgular literatürle uyumludur (1,2,3,29).

Lang ve arkadaşlarının yaptıkları çalışmada PK ve FK grupları arasında tümör boyutu açısından istatistiksel olarak anlamlı farklar bulunmuştur (  $p<0,001$  )(81).

Çorapçioğlu ve arkadaşlarının PMK larda yaptıkları çalışmada ortalama tümör çapı 5,7 mm, en küçük çap 0,1 mm, en büyük çap 10 mm olarak bildirilmiştir(76).

Olgularımız arasında 15 adet PMK bulunmakta olup en küçük çap 0,3 cm olarak ölçülmüştür.

Foliküler karsinom, papiller karsinom ve foliküler adenom olguları bir arada değerlendirildiğinde en büyük tümör çapı 12 cm, en küçük tümör çapı 0,3 cm olarak ölçüldü (ortalama çap  $3,2\pm 0,3$  cm). Tümör çapı açısından gruplar arasında istatistiksel olarak anlamlı farklılıklar bulunmuştur (  $p<0,001$  ) ( Tablo 2 ).

Foliküler karsinom olgularında en büyük tümör çapı 8,3 cm, en küçük tümör çapı 1,5 cm olarak ölçüldü (ortalama çap  $3,9\pm 0,5$  cm) .

Papiller karsinom olgularında en büyük tümör çapı 11,5 cm, en küçük tümör çapı 0,3 cm olarak ölçüldü (ortalama çap  $1,9\pm 0,4$  cm).

Foliküler adenom olgularında en büyük tümör çapı 12 cm, en küçük tümör çapı 1,2 cm olarak ölçüldü (ortalama çap  $4\pm 0,4$  cm).

Literatürde tümör çapı ile yaş ve cinsiyet arasında korelasyon olmadığı bildirilmiştir ( $p>0,05$ ). Bizim çalışmamızda da tümör çapı, yaş ve cinsiyet arasında ilişki bulunmamıştır ( $p<0,001$ ) (Tablo 3) (76).

Çorapçioğlu ve arkadaşlarının tiroid PMK lu hastalarda yaptıkları çalışmada tümör lokalizasyonu olarak %72 sağ lobda, %24 sol lobda ve %4 isthmusta olarak bildirilmiştir.

Foliküler karsinomlu hastalarda tümör sol lobda daha fazla, Papiller karsinomlu ve Foliküler adenomlu hastalarda da tümör daha çok sağ lobda lokalizedir (Fig1,2,3,7,8,9,13).

Çalışmamızda ki olguların tamamı bir arada incelendiğinde tümörün %47,2 sağ lobda, %38,9 sol lobda, %4,2 isthmusta, %9,7 sağ+sol+isthmusta lokalize olduğu görüldü. (Tablo 4)

Bir tümör supresör gen olan PTEN ekspresyonunun kaybı/azalması tiroid neoplazmlarda gözlemlenmektedir. Tiroid tümörlerinin yaklaşık olarak %40'da PTEN ekspresyonunun azaldığı rapor edilmiştir(73-75). Differansiyasyon kaybı olan karsinomlarda PTEN ekspresyonu azalmaktadır. Tiroid kanserlerinde gözlenen defektif PTEN protein ekspresyonu sıklıkla PTEN genindeki mutasyonlara bağlı değildir. Yapılan çalışmada,

PTEN ekspresyonunun azalmasının PTEN geninin transkripsiyonel seviyede meydana gelen deęişikliğine - protein ve mRNA seviyesindeki azalma - baęlı olduęu belirtilmektedir.

Çeşitli çalışmalarda PTEN protein ekspresyonu genellikle nukleusda ve nadiren de tiroisitlerin sitoplazmasında lokalize olarak bildirilmiştir (75). Çalışmamızda PTEN DBS Monoklonal Mouse antibody, Mob 369, klon 28H6 isotype Ig G1, Kappa ( 1020, Serpentine Lane # 114, Pleasanton CA 94566 ) kullanılarak nukleer PTEN ekspresyonu immunohistokimyasal olarak incelendi. Ancak sitoplazmik boyanma varlığı da saptanması üzerine sitoplazmik ekspresyon da ayrıca deęerlendirildi.

Oliver ve arkadaşları çalışmalarında, tiroid karsinomlarında immunohistokimyasal olarak nukleer PTEN (6H2,1 monoklonal antikor) boyanmasının normal tiroid folikül hücreleri ve foliküler adenomlara göre daha zayıf olduęunu göstermişlerdir. Benign tiroid tümörlerinde nukleer ekspresyon, normal tiroid folikül hücrelerine göre daha zayıftır. Bu çalışmada foliküler karsinomların, papiller karsinomlar ve undifferansiye karsinomlara göre daha güçlü PTEN ekspresyonuna sahip olduęunu belirtilmiştir (74).

Foliküler ve papiller karsinom olgularının hepsinde nukleer boyanma izlendi. Her iki grupta 5'er olguda sitoplazmik boyanma da eşlik etmekteydi. Foliküler adenom olgularının 19 tanesinde nukleer, 3 tanesinde ise sitoplazmik, 6 tanesinde hem nukleer hem sitoplazmik boyanma saptandı. Hashimoto tiroiditinde olguların tamamında (29 olgu) nukleer boyanma mevcuttu (Fig15,16). Bu olguların 5'inde sitoplazmik boyanma da saptandı.

Foliküler karsinom, Papiller karsinom ve Folliküler adenom da daha çok orta derecede nukleer boyanma yoğunluğu görülmüştür (Fig 4,6,10,12,14,16). Hashimoto tiroiditinde dięer gruplardan farklı olarak nukleer boyanma yoğunluğu kuvvetlidir (Fig16). Nukleer boyanma yoğunluğu açısından dięer gruplarla karşılaştırıldığında Hashimoto tiroiditi grubunda boyanmanın daha kuvvetli olduęu görülmüştür ( $p<0,001$ ). Foliküler karsinom, Papiller karsinom ve Folliküler adenom olguları arasında nukleer boyanma yoğunluğu açısından fark yoktur ( $p>0,05$ ).

Papiller karsinom, Foliküler adenom ve Hashimoto tiroiditin de yaygın nukleer boyanma görülmüştür ve bu gruplar arasında nukleer boyanma yaygınlığı açısından fark yoktur ( $p>0,05$ ). Foliküler karsinom olgularında nukleer boyanma yaygınlığı daha zayıftır. Papiller karsinom, Foliküler adenom ve Hashimoto tiroiditi grupları ile Foliküler karsinom karşılaştırıldığında nukleer boyanma yaygınlığı açısından fark vardır ( $p<0,05$ ).

Papiller karsinom grubunda sitoplazmik yoğunluk açısından PTEN ekspresyon kaybının en fazla olduğu görülmüştür (Fig11). Hashimoto tiroiditinde sitoplazmik yoğunluk açısından ekspresyon kaybı en azdır. Sitoplazmik yaygınlık açısından Foliküler karsinomda ekspresyon kaybının diğer gruplardan daha az olduğu görülmüştür (Fig 5).

Sitoplazmik yoğunluk ve yaygınlık açısından tüm gruplar karşılaştırıldığında aralarında anlamlı fark bulunamamıştır (  $p>0,05$  ).

Oliver ve arkadaşları yaptıkları çalışmada, normal tiroid epitelinde kuvvetli PTEN ekspresyonu saptamışlardır. Boyanma özellikle nükleer olup daha az oranda sitoplazmiktir. Benign tiroid tümörlerinde normal foliküler hücelere kıyasla daha zayıf nükleer ekspresyon saptanmakla birlikte halen baskın boyanma olarak izlenmiş sitoplazmik boyanma ise değişmemiş aynı kalmıştır. Aksine tiroid karsinomlarında immunohistoimyasal olarak nükleer ve sitoplazmik PTEN ekspresyonu azalmıştır. Nükleer boyanma yoğunluğunda ki azalma özellikle FK vePK'da olmak üzere sitoplazmik yoğunluk azalmasından daha baskındır. Bu çalışmada agresif tümörlerde (andifferansiye karsinomlar) PTEN boyanması saptanmamıştır. Çalışma grubumuzda 4 adet az differansiye karsinom bulunmakta olup bu çalışmanın aksine olguların tamamında kuvvetli nükleer boyanma izlenmiştir. PTEN in nükleer bir lokalizasyon sinyaline (NLS) sahip olduğu gösterilmediği için sitoplazmik PTEN ekspresyonu beklenmektedir. Normal hücrelerden diferansiye ve andiferansiye tümörlere geçişte sitoplazmik PTEN immunoreaktivitesindeki azalma PTEN in tiroid tumorogenezisinde inaktivasyonunu desteklemektedir. PTEN ekspresyonundaki azalma, G1 duraksamasının, apoptozisin ve hücre-hücre adezyon kontrolünün zayıflaması ile sonuçlanır(73-75, 82-84).

Çalışmamızda Papiller karsinom grubunda nükleer ve sitoplazmik yoğunluk açısından PTEN ekspresyon kaybının en fazla olduğu görülmüştür. Hashimoto tiroiditinde ise nükleer ve sitoplazmik yoğunluk açısından ekspresyon kaybı en azdır. Foliküler karsinomda nükleer yaygınlık açısından PTEN ekspresyon kaybı en fazla iken sitoplazmik yaygınlık açısından ekspresyon kaybı en azdır.

Foliküler adenomlarda ve Hashimoto tiroiditinde nükleer ve sitoplazmik boyanma yaygınlığı ve yoğunluğu benzerdi. Foliküler ve papiller karsinomlarda diğer benign lezyonlara göre nükleer yoğunluk açısından PTEN ekspresyon kaybı daha belirgindir.



## 6. SONUÇLAR

- 1- 1998-2007 yıllarını kapsayan 10 yıllık dönemde rasgele alınan toplam 101 olgu değerlendirildi.
- 2- Olguların yaşları 20-74 arasında değişmekte olup, yaş ortalamaları  $46\pm 13$  olarak saptandı. Foliküler karsinom olguların yaşları 20-74 ( $43\pm 4$ ), Papiller karsinom olguların yaşları 23-74 ( $48\pm 3$ ), Foliküler adenom olguların yaşları 26-74 ( $45\pm 2$ ) ve Hashimoto tiroiditli olguların yaşları 26-72( $44\pm 2$ ) arasında değişmektedir.
- 3- Tüm olguların %78'ini kadınlar, % 22'sini erkekler oluşturdu.
- 4- Tümörler tiroid sağ lobda sol loba oranla daha fazla görüldü ( Sağ lob %47.2, sol lob %38,9, isthmus %4,2, her iki lob %9,7 ). Foliküler karsinom da tiroidin sol lobunda, ve Foliküler adenomda ise tiroidin sağ lobunda lokalizedir.
- 5- Tüm olgularda tümör çapı 0,3-12 cm arasında değişmekte olup, tümör çap ortalaması  $3,2\pm 0,3$ 'tür. Tümör çapı Foliküler karsinom da 1,5-8,3 cm, Papiller karsinom da 0,3-11,5 cm, Foliküler adenomda 1,2-12 cm, Hashimoto tiroiditinde 0,3-12 cm arasında değişmektedir.
- 6- Foliküler karsinom, Papiller karsinom ve Foliküler adenom da daha çok orta derecede nükleer boyanma yoğunluğu görülmüştür. Diğer gruplara göre Hashimoto tiroiditinde nükleer boyanma yoğunluğu daha kuvvetlidir.
- 7- Papiller karsinom, Foliküler adenom ve Hashimoto tiroiditin de yaygın nükleer boyanma görülmüştür. Foliküler karsinom olgularında nükleer boyanma yaygınlığı daha zayıftır.
- 8- Sitoplazmik yoğunluk ve yaygınlık açısından tüm gruplar karşılaştırıldığında aralarında anlamlı fark bulunamamıştır.

## 7. ÖZET

Tiroid malignansileri tüm insan kanserlerinin yaklaşık % 1'ini oluşturur. Bir tümör supresör gen olan PTEN ekspresyonunun kaybı/azalması tiroid neoplazmlarda gözlemlenmektedir. Tiroid tümörlerinin yaklaşık olarak %40'da PTEN ekspresyonunun azaldığı rapor edilmiştir. Tiroid kanserlerinde gözlenen defektif PTEN protein ekspresyonu sıklıkla PTEN genindeki mutasyonlara bağlı değildir.

Çalışmamıza 15'i Foliküler karsinomlu, 28'i Papiller karsinomlu, 29'u Foliküler adenomlu ve 29'u da Hashimoto tiroiditili olan toplam 101 olgu dahil edilmiştir. IHK yöntemi ile PTEN ekspresyonunu sitoplazmik ve nükleer açıdan değerlendirildi.

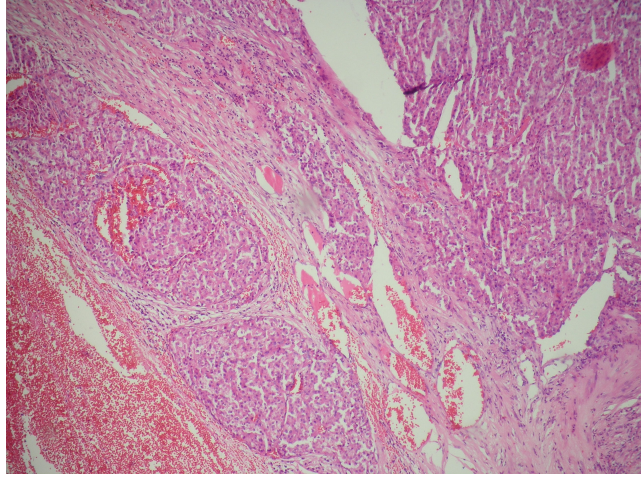
Hashimoto tiroiditinde nükleer ve sitoplazmik yoğunluk açısından ekspresyon kaybının en az olduğu saptandı. Foliküler adenomlarda ve Hashimoto tiroiditinde nükleer ve sitoplazmik boyanma yaygınlığı ve yoğunluğu benzerdi. Papiller karsinom grubunda nükleer ve sitoplazmik yoğunluk açısından PTEN ekspresyon kaybının en fazla olduğu görüldü. Foliküler ve papiller karsinomlarda diğer benign lezyonlara göre nükleer yoğunluk açısından PTEN ekspresyon kaybının daha belirgin olduğu izlendi.

## 8.SUMMARY

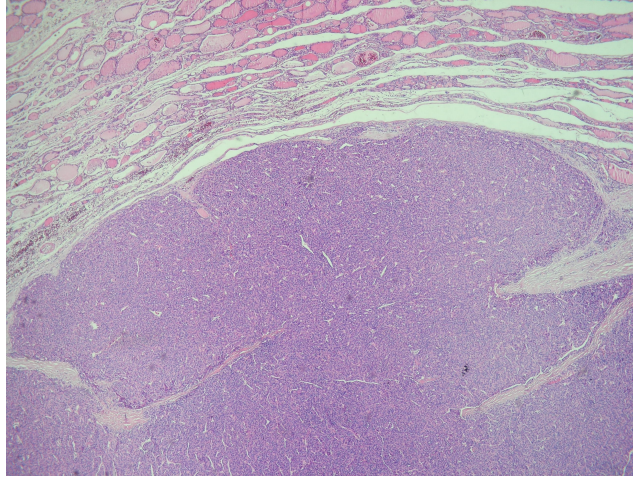
Thyroid malignancies account for approximately 1% of all human cancers. A loss or reduction of the tumor suppressor gene PTEN expression has been observed in thyroid neoplasms. A reduced PTEN expression was reported in approximately 40% of thyroid tumors. The defective PTEN protein expression seen in thyroid cancers is not very often coupled to mutations in the PTEN gene.

The study series included 101 cases from 15 cases of follicular thyroid carcinomas, 28 cases of papillary thyroid carcinomas, 29 cases of follicular thyroid adenomas and 29 cases of Hashimoto thyroiditis. PTEN expression with immunohistochemistry method was evaluated as cytoplasmic and nuclear.

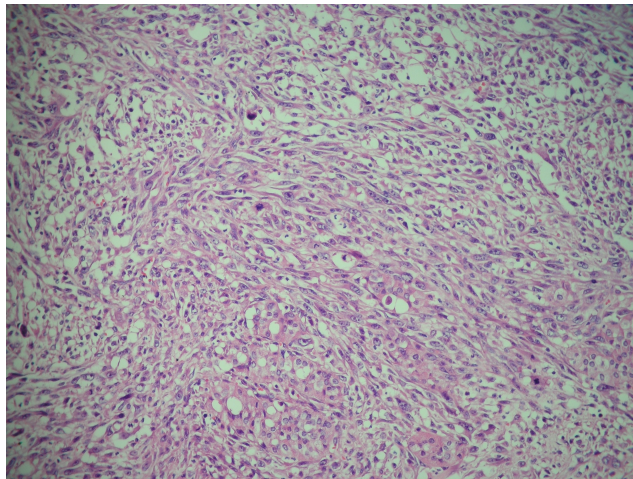
In Hashimoto thyroiditis was found mostly weak of expression loss in terms of cytoplasmic and nuclear intensity. In Hashimoto thyroiditis and follicular adenomas were similar nuclear and cytoplasmic staining intensity and percentage. In papillary carcinomas was observed the most of PTEN expression loss in terms of cytoplasmic and nuclear intensity. In papillary and follicular carcinomas were seen markedly of PTEN expression loss in terms of cytoplasmic and nuclear intensity compared with the benign lesions.



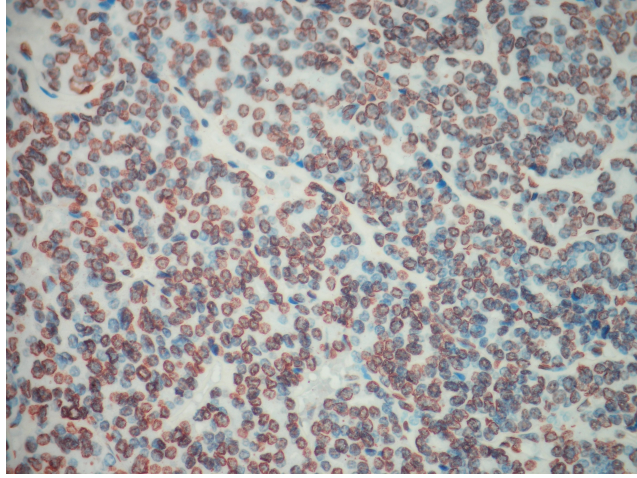
**Figure 1.** Foliküler karsinomda damar invazyonu (x100, HE)



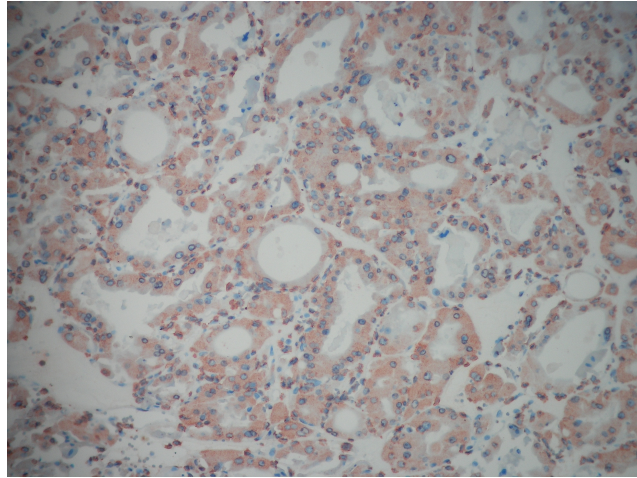
**Figure 2.** Foliküler karsinomda kapsül invazyonu (x100, HE)



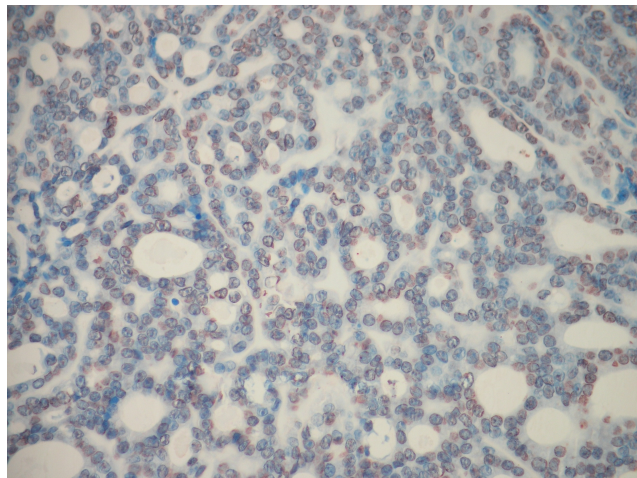
**Figure 3.** Yaygın invaziv Foliküler karsinom (x200, HE)



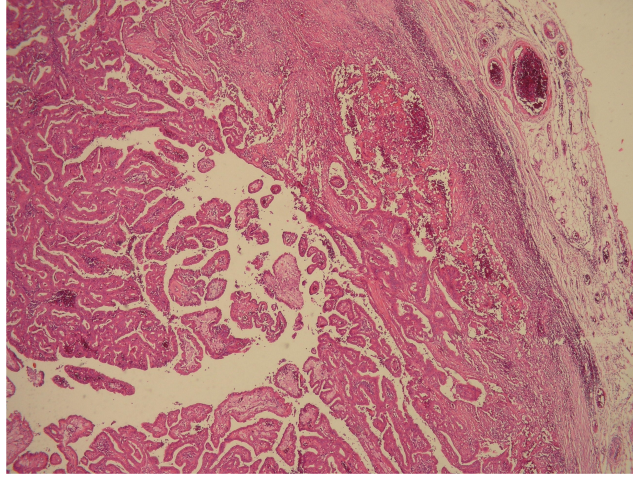
**Figure 4.** Foliküler karsinomda kuvvetli-yaygın nükleer boyanma (x200, IHK)



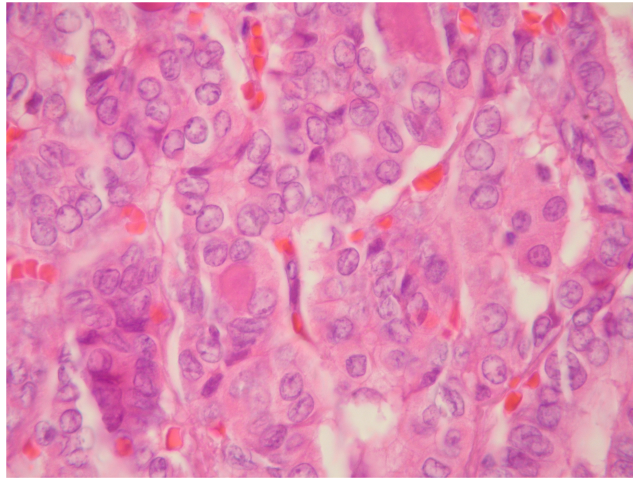
**Figure 5.** Foliküler karsinomda kuvvetli-yaygın sitoplazmik boyanma (x200, IHK)



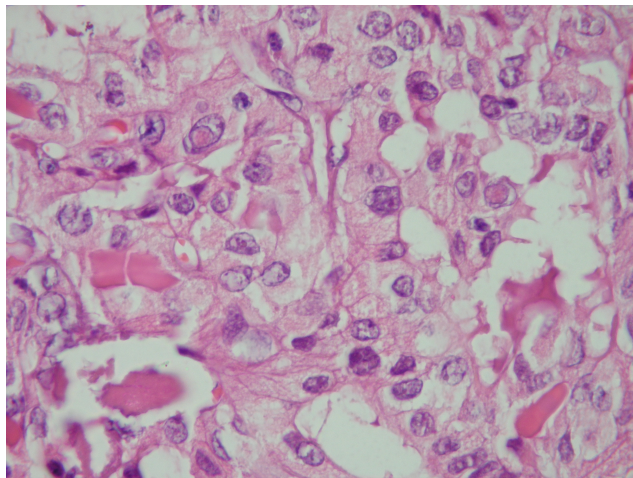
**Figure 6.** Foliküler karsinomda zayıf -yaygın nükleer boyanma (x200, IHK)



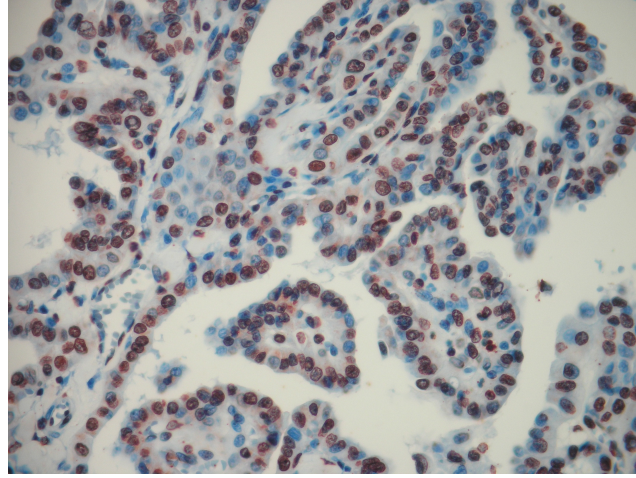
**Figure 7.** Papiller karsinom (x40, HE)



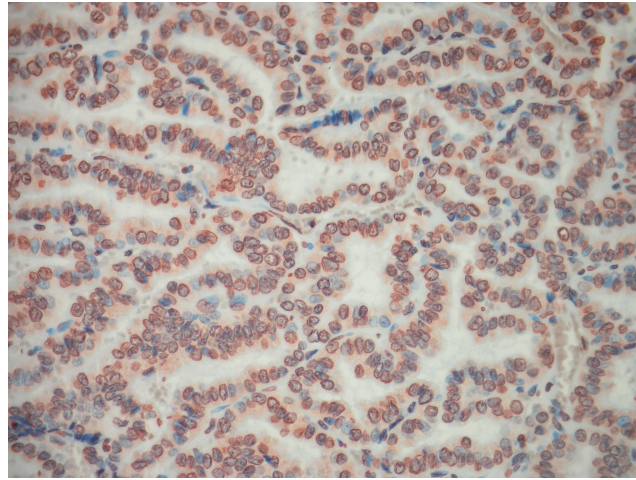
**Figure 8.** Papiller karsinom da groove varlığı (x1000, HE)



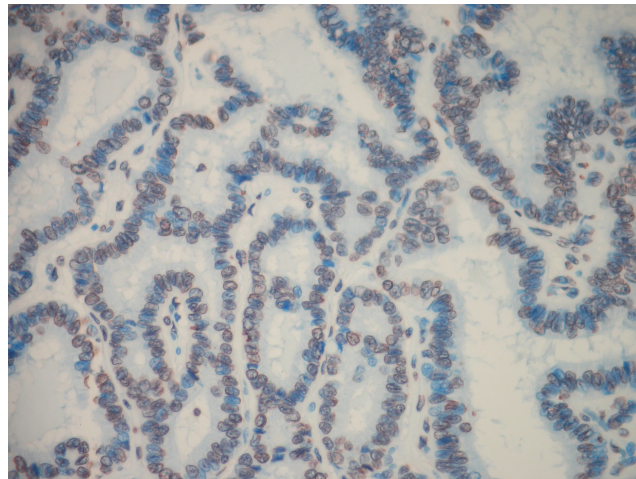
**Figure 9.** Papiller karsinom da intranükleer inklüzyonlar (x1000, HE)



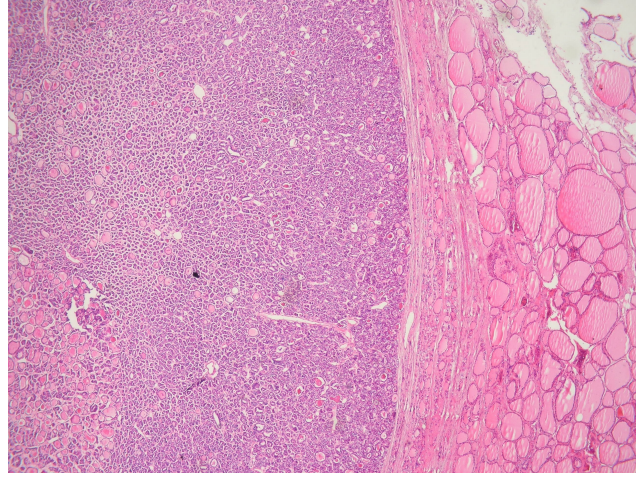
**Figure 10.** Papiller karsinomda kuvvetli - orta yaygın nükleer boyanma (x200, IHK)



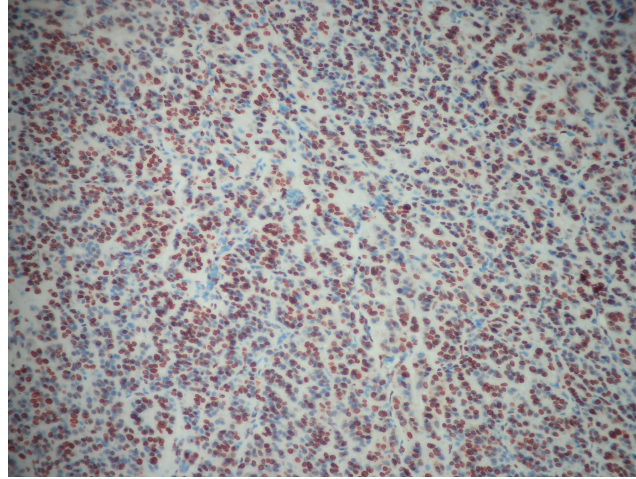
**Figure 11.** Papiller karsinomda orta -yaygın nükleer ve sitoplazmik boyanma (x200, IHK)



**Figure 12.** Papiller karsinomda zayıf yaygın nükleer boyanma (x200, IHK)

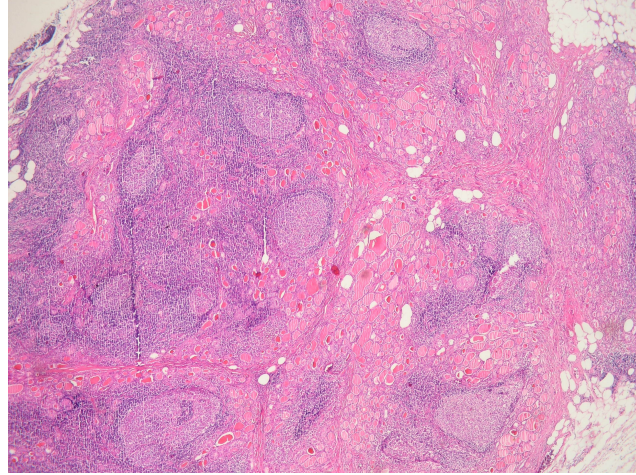


**Figure 13.** Foliküler adenom (x40,HE)

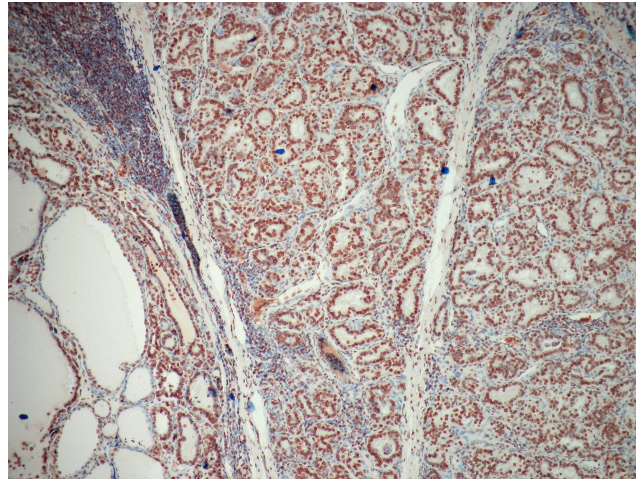


**Figure 14.** Foliküler adenomda yaygın- kuvvetli nükleer boyanma (x200, IHK)





**Figure 15.** Hashimoto tiroiditi (x40, HE)



**Figure 16.** Hashimoto tiroiditide yaygın- nükleer boyanma (x100, IHK)

## **9.KAYNAKLAR**

- 1- Rosai J. Rosai and Ackerman's. Surgical Pathology. 9th edn. Mosby, China 2004 515-568. 50.**
- 2- Mills S.E. Sternberg's Diagnostic Surgical Pathology. 4th edn. Lippincott Williams& Wilkins.2004 557-603.**
- 3- Mod.Surg.**
- 4- Robbins and Cotran. Pathologic Basis of Disease. 7th edn. Elsevier Saunders, 2005 1164-1183.**
- 5- Kuzey G.M. Temel Patoloji. 1. Basim. Gunes 2007 757-766.**
- 6-Dayan CM, Daniels GH. Chronic autoimmune thyroiditis. N Engl J Med 1996, 335:99-107**
- 7-Gluck FB, Nusynowitz ML, Plymate s. Chronic lymphocytic thyroiditis, thyrotoxicosis,and low radioactive iodine uptake. Report of four cases. N Engl J Med 1975, 293:624-628.**
- 8-Huang W, Kukes GD. Hashimoto's thyroiditis: an organ –specific autoimmune disease –pathogenesis and recent developments. Lab invest 1999,79:1175-1180.**
- 9-Pearce EN, Farwell AP, Braverman LE. Thyroiditis. N Engl J Med 2003, 348:2646-2655.**
- 10- Saravanan p, Dayan CM. Thyroid autoantibodies. Endocrinol Metab Clin North Am 2001,30:315-337.**
- 11- Singer PA. Thyroiditis. Acute, SUBacute and chronic. Med clin North Am 1991, 75:61-77.**
- 12- Hazard JB. Thyroiditis: Review. Part II. Am J Clin Pathol 25:399-423, 1955.**
- 13- Volpe R: The pathology of thyroiditis. Hum Pathol 9:429-438, 1978.**
- 14- Woolner LB, McConahey WM, BeahrsOH: Struma lymphomatosa (Hashimotos thyroiditis) and related thyroidal disorders. J Clin Endocrinol Metab 19:53-81, 1959.**
- 15- Katz SM, Vickery AL: The fibrous variant of Hashimotos thyroiditis. Hum Pathol 5:161-170, 1974.).**
- 16- Mizukami Y, et al. Chronic thyroiditis: thyroid function and histologic correlations in 601 cases. Hum Pathol 1982;23:980.**
- 17- Wan SK, Chan JK, Tang SK: Paucicellular variant of anaplastic thyroid carcinoma. A mimic of Riedels thyroiditis. Am J Clin Pathol 105:388-393, 1996.**

- 18-Tscholl-Ducommun J, Hedinger CE: Papillary thyroid carcinomas. Morphology and prognosis. *Virchows Arch Pathol Anat* 396:19-39, 1982.
- 19- Katoh R, Sakamoto A, Kasai N, Yagawa K: Squamous differentiation in thyroid carcinoma. With special reference to histogenesis of squamous cell carcinoma of the thyroid. *Acta Pathol Jpn* 39:306-312, 1989.
- 20- Lang W, Georgii A, Stauch G, Kienzle E: The differentiation of atypical adenoma and encapsulated follicular carcinomas in the thyroid gland. *Virchows Arch Pathol Anat* 385:125-141, 1980.
- 21- Deligdisch L, Subhani Z, Gordon RE: Primary mucinous carcinoma of the thyroid gland: report of a case and ultrastructural study. *Cancer* 45:2564-2567, 1980.
- 22- Chetty R, Beydoun R, LiVolsi VA: Paraganglioma-like (hyalinizing trabecular) adenoma of the thyroid revisited. *Pathology* 26:429-431, 1994.
- 23- Cameselle-Teijeiro J, Chan JK: Cribriform-morular variant of papillary carcinoma: a distinctive variant representing the sporadic counterpart of familial adenomatous polyposis-associated thyroid carcinoma? *Mod Pathol* 12: 400-411, 1999.
- 24- Ozaki O, Ito K, Mimura T, et al: Papillary carcinoma of the thyroid. Tall-cell variant with extensive lymphocyte infiltration. *Am J Surg Pathol* 20:695-698, 1996.
- 25- Soares J, Limbert E, Sobrinho-Simoes M: Diffuse sclerosing variant of papillary thyroid carcinoma. A clinicopathologic study of 10 cases. *Pathol Res Pract* 185:200-206, 1989.
- 26- Schroder S, Bay V, Dumke K, et al: Diffuse sclerosing variant of papillary thyroid carcinoma. S-100 protein immunocytochemistry and prognosis. *Virchows Arch A Pathol Anat Histopathol* 416:367-371, 1990.
- 27- Ostrowski ML, Merino MJ: Tall cell variant of papillary thyroid variant: a reassessment and immunohistochemical study with comparison to the usual type of papillary carcinoma of the thyroid. *Am J Surg Pathol* 20:964-974, 1996.
- 28- Albores-Saavedra J, Gould E, Vardaman C, Vuitch F: The macrofollicular variant of papillary thyroid carcinoma: a study of 17 cases. *Hum Pathol* 22:1195-1205, 1991.
- 29- DeLellis RA, et al: Pathology & Genetics. Tumours of Endocrine Organs. IARC 2004:49-133).
- 30- Beaugie JM, Brown CL, Doniach I, Richardson JE: Primary malignant tumours of the thyroid: the relationship between histological classification and clinical behaviour. *Br J Surg* 63:173-181, 1976.

- 31- Hirabayashi RN, Lindsay S: Carcinoma of the thyroid gland: a statistical study of 390 patients. *J Clin Endocrinol Metab* 21:1596-1610, 1961.
- 32- McCohaney WM, Hay ID, Woolner LB, et al: Papillary thyroid cancer treated at the Mayo Clinic, 1946 through 1970: initial manifestations, pathologic findings, therapy, and out-come. *Mayo Clin Proc* 61:978-996, 1986.
- 33- Meissner WA, Adler A: Papillary carcinoma of the thyroid, a study of the pattern in 226 patients. *Arch Pathol* 66:518-525, 1958.
- 34- Harach H, Williams G, Williams E.: Familial adenomatous polyposis associated thyroid carcinoma: a distinct type of follicular cell neoplasm. *Histopathology* 25:549,1994
- 35-Haibach H, et.al.: Multiple hamartoma syndrome ( Cowden's disease) associated with renal cell carcinoma and primary neuroendocrine carcinoma of the skin. *Am J Clin Pathol* 97:705,1992
- 36- Favus M, Schneider A, Stachura M. Thyroid cancer occurring as a late consequence of head and neck irradiation. *N Engl J Med* 1976;294:1019-1022.
- 37- Handford J, Quimby E, Frantz V. Cancer arising many years after radiation therapy. *JAMA* 1962;181:404-410.
- 38- Cetta F, et al. Thyroid cancer and the Chernobyl accident. Are long-term and long distance side effects of fall-out radiation greater than estimated? *J Clin Endocrinol Metab* 1997;82:2015-2017.
- 39- Schlumberger M, et al. Irradiation and second cancer. The thyroid as a case in point. *C R Acad Sch III* 1999;322:205-213.
- 40- Figge J, Jennings T, Gerasimov G: Radiation and thyroid cancer. In Wartofsky L(ed) : *Thyroid Cancer, A Comprehensive Guide to Clinical Management*. Totowa, NJ, Humana Press, 2000, pp 85-116.
- 41- Figge J: Epidemiology of thyroid cancer. In Wartofsky L(ed): *Thyroid Cancer, A Comprehensive Guide to Clinical Management*. Totowa, NJ, Humana Press, 2000, pp 77-81.
- 42- Hedinger C, Sobin L: *Histological Typing of Thyroid Tumors*. Geneva World Health Organization, 1974.
- 43- Hedinger C, Williams ED, Sobin LH: The WHO histological classification of thyroid tumors: a commentary on the second edition. *Cancer* 63:908-911, 1989.
- 44- Carcangiu ML, Zampi G, Rosai J: Papillary thyroid carcinoma: a study of its many morphologic expressions and clinical correlates. *Pathol Annu* 20:1-44, 1985.

- 45- Chan JK: Papillary carcinoma of thyroid: classical and variant. *Histol Histopathol* 5:241-257, 1999.
- 46- Rosai J, Carcangiu ML: Pitfalls in the diagnosis of the thyroid neoplasms. *Pathol Res Pract* 182:169-179, 1987.
- 47- Chan JK, Saw D: The grooved nucleus. A useful diagnostic criterion of papillary carcinoma of the thyroid. *Am J Surg Pathol* 10:672-679, 1986.
- 48- Isarangkul W: Dense fibrosis. Another diagnostic criterion for papillary thyroid carcinoma. *Arch Pathol Lab Med.* 117:645-649, 1993.
- 49- Yamashita H, Noguchi S, Murakami N, et al: DNA ploidy and stromal bone formation as prognostic indicators of thyroid papillary carcinoma in aged patients: a retrospective study. *Acta Pathol Jpn* 43:22-27, 1993.
- 50- Johannessen JV, Sobrinho-Simoes M: The origin and significance of thyroid psammoma bodies. *Lab Invest* 43:287-296, 1980.
- 51- Vickery AL, Carcangiu ML, Johannessen JV: Papillary carcinoma. *Semin Diagn Pathol* 2:90-100, 1985.
- 52- Glant MD, Berger EK, Davey DD: Intranuclear cytoplasmic inclusions in aspirates of follicular neoplasm of the thyroid. A report of two cases. *Acta Cytol* 28:576-580, 1984.
- 53- Oyama T: A histopathological, immunohistochemical and ultrastructural study of intranuclear cytoplasmic inclusions in thyroid papillary carcinoma. *Virchows Arch A Pathol Anat Histopathol* 414:91-104, 1984.
- 54- Scopa CD, Melachrinou M, Saradopoulou C, Merino MJ: The significance of the grooved nucleus in thyroid lesions. *Mod Pathol* 6:691-694, 1993.
- 55- Hedinger C, Williams ED, Sobin LH: *Histological Typing of Thyroid Tumors. WHO International Histological Classification of Tumors. 2nd ed. Berlin, Springer-Verlag, 1988.*
- 56- Crile G Jr, Pontius KI, Hawk WA: Factors influencing the survival of patients with follicular carcinoma of the thyroid gland. *Surg Gynecol Obstet* 160:409-413, 1985.
- 57- Schroder S, Bocker W, Dralle H, et al: The encapsulated papillary carcinoma of the thyroid. A morphologic subtype of the papillary thyroid carcinoma. *Cancer* 54:90-93, 1984.
- 58- Shaha AR, Shah JP, Loree TR: Differentiated thyroid cancer presenting initially with distant metastasis. *Am J Surg* 174:474-476, 1997.

- 59- Lo CY, Lorentz TG, Wan KY: Follicular carcinoma of the thyroid gland in Hong Kong Chinese. *Br J Surg* 82:1095-1097, 1995.
- 60- Evans HL, Vassilopoulou-Sellin R: Follicular and Hürthle cells carcinomas of the thyroid: a comparative study. *Am J Surg Pathol* 22:1512-1520, 1998.
- 61- Woolner LB: Thyroid carcinoma: pathologic classification with data on prognosis. *Semin Nucl Med* 1:481-502, 1971.
- 62- Franssila KO: Prognosis in thyroid carcinoma. *Cancer* 36:1138-1146, 1975.
- 63- Schroder S, Pfannschmidt N, Dralle H, et al: The encapsulated follicular carcinoma of the thyroid. A clinicopathologic study of 35 cases. *Virchows Arch A Pathol Anat Histopathol* 402:259-273, 1984.
- 64- Lang W, Georgii A: Minimal invasive cancer in thyroid. *Clin Oncol* 1:527-537, 1982.
- 64- Crile G Jr, Hawk WA: Carcinomas of the thyroid. *Cleve Clin Q* 38:97-104, 1971.
- 65- Franssila KQ, Ackerman LV, Brown CL: Follicular carcinoma. *Semin Diagn Pathol* 2:101-122, 1985.
- 66- LiVolsi VA: Current concepts in follicular tumors of the thyroid. *Monogr Pathol* 35:118-137, 1993.
- 67- Gosain AK, Clark OH: Hürthle cell neoplasms. Malignant potential. *Arch Surg* 119:515-519, 1984.
- 68- Watson RG, Brennan MD, Goellner JR, et al: Invasive Hürthle cell carcinoma of the thyroid: natural history and management. *Mayo Clin Proc* 59:851-855, 1984.
- 69- Evans HL: Follicular neoplasms of the thyroid. A study of 44 cases followed for a minimum of 10 years, with emphasis on differential diagnosis. *Cancer* 54:535-540, 1980.
- 70- Bronner MP, LiVolsi VA: Oxyphilic (Askanazy/Hürthle cell) tumors of the thyroid: microscopic features predict biologic behavior. *Surg Pathol* 1:137-150, 1988.
- 71- Baloch ZW, LiVolsi VA: Intravascular Kaposi's-like spindle cell proliferation of the capsular vessels of follicular-derived thyroid carcinomas. *Mod Pathol* 11:995-998, 1998.
- 72- Maria LS, Ramon P: PTEN:from pathology to biology. *TRENDS in Cell Biology* 13,9:478-481, 2003.
- 73- Lionel ML, Suzanne JB: PTEN function in normal and neoplastic growth. *Cancer Letters* 241:184-196, 2006

- 74- Oliver G, Aurel P, et.al: Differential nuclear and cytoplasmic expression of PTEN in normal thyroid tissue, and benign and malignant epithelial thyroid tumors. *American Journal of Pathology* 156,5:1693-1700, 2000.
- 75- Carla DL, Gianluca T, et.al: PTEN and Egr-1 expression in thyroid proliferative lesions. *Cancer Letters* 224:105-109, 2005.
- 76- Corapcioglu D, Sak SD, Delibasi T, et.al: Papillary microcarcinomas of the thyroid gland and immunohistochemical analysis of expression of p53 protein in papillary microcarcinomas. *J Transl Med.* 5;4:28, 2006
- 77- Fujimoto Y, Obara T, Yamashita T: Papillary Thyroid Carcinoma: Rationale for Hemithyroidectomy and Regional Node Dissection. In:Clark OH, Duh OY. *Textbook of endocrine Surgery.* 1<sup>st</sup> edn.2003:82-93.
- 78- Podnos YD, Smith DD, Wagman LD, Ellenhorn JD: Survival in patients with papillary thyroid cancer is not affected by the use of radioactive isotope. *J Surg Oncol.* 13,96(1):3-7, 2007
- 79- Lin JD, Hsuen C, Chen JY, Liou MJ, Chao TC: Cystic change in thyroid cancer. *ANZ J Surg.* 77(6):450-4, 2007
- 80- Dijkstra B, Prichard RS, Lee A, et.al: Changing patterns of thyroid carcinoma. *Ir J Med Sci.* 176(2):87-90, 2007
- 81- Lang BH, Lo CY, Chan WF, et.al: Prognostic factors in papillary and follicular thyroid carcinoma: their implications for cancer staging. *Ann Surg Oncol.* 14(2):730-8, 2007
- 82- P. Bruni, A. Boccia, et al : PTEN expression is reduced in a subset of sporadic thyroid carcinomas: evidence that PTEN-growth suppressing activity in thyroid cancer cells mediated by p27kip1. *Oncogene* 19:3146–3155, 2000
- 83- T. Frisk, T. Foukakis, T. Dwight, et al: Silencing of the PTEN tumor-suppressor gene in anaplastic thyroid cancer. *Genes Chromosome Cancer* 35:74–80, 2002
- 84- L.P. Weng, O. Gimm, J.B. et al: Transient ectopic expression of PTEN in thyroid cancer cell lines induces cell cycle arrest and cell type-dependent cell death. *Human Mol. Genet.* 10:251–258, 2001