

**T.C.
İNÖNÜ ÜNİVERSİTESİ
TIP FAKÜLTESİ**

**REDÜKSİYON MAMOPLASTİ YAPILAN HASTALARDA
DÖRT FARKLI TEKNİĞİN UZUN DÖNEM SONUÇLARININ
YENİ BİR YÖNTEM İLE ANALİZİ**

UZMANLIK TEZİ

**Dr. Cemal FIRAT
PLASTİK REKONSTRÜKTİF VE ESTETİK
CERRAHİ ANABİLİM DALI**

**TEZ DANIŞMANI
Prof. Dr. Ali GÜRLEK**

MALATYA-2007

**T.C.
İNÖNÜ ÜNİVERSİTESİ
TIP FAKÜLTESİ**

**REDÜKSİYON MAMOPLASTİ YAPILAN HASTALARDA
KULLANILAN DÖRT FARKLI TEKNİĞİN UZUN DÖNEM
SONUÇLARININ YENİ BİR YÖNTEM İLE ANALİZİ**

UZMANLIK TEZİ

**Dr. Cemal FIRAT
PLASTİK, REKONSTRÜKTİF VE ESTETİK
CERRAHİ ANABİLİM DALI**

**TEZ DANIŞMANI
Prof. Dr. Ali GÜRLEK**

	Sayfa
İÇİNDEKİLER	I-II
ÇİZELGELER DİZİNİ	III
SİMGELER VE KISALTMALAR	IV
ŞEKİLLER DİZİNİ	V- VI
BÖLÜM I. GİRİŞ VE AMAÇ	1
BÖLÜM II. GENEL BİLGİLER	5
2. REDÜKSİYON MAMOPLASTİ	5
2.1. Tarihçe	5
2.2. Meme Embriyolojisi	9
2.3. Memenin Anatomisi ve Histolojisi	11
2.3.1. Memenin Arterial Kan Akımı	13
2.3.2. Memenin Venöz Drenajı	14
2.3.3. Memenin Lenfatik Drenajı	15
2.3.4. Memenin İnnervasyonu	16
2.4. Meme Fizyolojisi	17
2.5. Meme Hipertrofinin Fizyopatolojisi	20
2.6. Hastanın Ameliyat Öncesi Değerlendirilmesi	21
2.7. Cerrahi Teknikler	25
2.7.1. McKissock Tekniği	25
2.7.2. İinferior Pedikül Tekniği	31
2.7.3. Lejour Tekniği	35
2.7.4. Graf Tekniği	41
BÖLÜM III. GEREÇ VE YÖNTEM	47
3.1. Hasta Seçimi	47
3.2. Ölçüm Tekniği ve Fotografik Analiz	48
3.3. İstatistiksel Analiz	51
BÖLÜM IV. BULGULAR	53
BÖLÜM V. TARTIŞMA	60

BÖLÜM VI. SONUÇ VE ÖNERİLER	75
BÖLÜM VII. ÖZET	78
SUMMARY	80
BÖLÜM VIII. KAYNAKLAR	82

ÇİZELGELER DİZİNİ

Tablo 1. Graf tekniđi ölçümleri

Tablo 2. İnferior teknik ölçümleri

Tablo 3. Lejour tekniđi ölçümleri

Tablo 4. Mc Kiskey tekniđi ölçümleri

Tablo 5. Ölçümlerin ortalama ve standart sapma deđerleri

Tablo 6. Komplikasyonlar

Grafik 1. Ölçümlerin dört teknik arası dağılımı

SİMGELER VE KISALTMALAR

- NAC :** nipple areola kompleksi
IMF : inframammarian fold
KN : klavikula orta noktası-nipple arası uzaklık
SN : sternal notch-nipple arası uzaklık
NÇ: nipple çapı
NYM: nipple yerdeğiřtirme miktarı
Preop: preoperatif
Postop: postoperatif
sd: standart sapma

ŞEKİLLER DİZİNİ

Şekil 1: Memeler estetik güzelliğin simgesidir

Şekil 2: Makromasti

Şekil 3: Estetik güzelliği memeler ile özdeşleştiren rönasans dönemine ait bir resim

Şekil 4: Memenin morfolojik gelişim aşamaları

Şekil 5: Memenin gövde üzerindeki konumu

Şekil 6: Meme kesiti, lobül kesiti

Şekil 7: Memenin şematik görünümü

Şekil 8: Memenin arterial sisteminin görünümü

Şekil 9: Memenin yüzeysel venöz drenajı

Şekil 10: Memenin lenfatikleri

Şekil 11: Meme innervasyonun şematik görüntüsü

Şekil 12: Memenin beslenmedeki rolü

Şekil 13: Hormonal mekanizmanın şematik görünümü

Şekil 14: Jigantomasti

Şekil 15: Psödopitozis

Şekil 15: Psödopitozis

Şekil 17: 2. derece veya orta pitozis

Şekil 16: 1. derece-minör pitozi

Şekil 18: 3. derece veya major pitozis

Şekil 19: Wise paternine uygun preoperatif çizim

Şekil 20: Nipple'ın yeni yerinin belirlenmesi

Şekil 21: Areolanın çizilmesi

Şekil 22: Pedikülün çizilmesi (vertikal bipedikül)

Şekil 23 a,b : Çizim işleminin tamamlanması

Şekil 24: Pedikülün dezepitelize edilmesi

Şekil 25: Pedikülün medial ve lateralinden yapılan eksizyon

Şekil 26: Pedikülün pektoral fasyadan serbestlenmesi

Şekil 27: Lateralde kalan fleplerin inceltilmesi

Şekil 28: Pedikülün üst kısmının katlanarak nac'ın taşınması ve fleplerin sutureasyonu

Şekil 29: İnferior pedikül tekniğine uygun preoperatif hastanın çizilmesi

Şekil 30: Areolanın işaretleyici (cookie-cutter) ile işaretlenmesi

Şekil 31: Dezepitelizasyon aşaması

- Şekil 32:** Lateral üçgenlerin eksizyonu
- Şekil 33:** Superiorda kalan üçgenin eksizyonu
- Şekil 35:** Lipo-suction işleminin yapılması
- Şekil 34:** Pedikülün adaptasyonu
- Şekil 36:** Meme meridyeni ve orta hattın çizilmesi
- Şekil 37:** Memenin sağa ve sola yatırılarak medial ve lateralinin çizilmesi
- Şekil 38:** Memenin yukarı doğru çekilerek çizilmesi
- Şekil 39:** Nipple'ın yeni yerinin belirlenmesi
- Şekil 40:** Dezepitelizasyon işlemi
- Şekil 41-42:** Lipo-suction işleminin görünümü ve şematik dizaynı
- Şekil 43-44:** İşaretlenen kenarların insizyonu
- Şekil 45:** Fazla dokunun eksizyonu
- Şekil 46:** Nipple'ın yeni yerine sütürasyonu
- Şekil 47:** İnsizyonların sütürasyon aşaması
- Şekil 48:** Postoperatif erken dönem görünüm
- Şekil 49:** Pektoral kas lupunun dizaynı
- Şekil 50:** Tekniğin şematik çizimi
- Şekil 51:** Tekniğin hasta üzerinde çizimi
- Şekil 52:** Çizime uygun olarak areolanın korunup cildin dezepitelize edilmesi
- Şekil 53:** Torasik bazlı flebin şematik olarak gösterilmesi
- Şekil 54:** Torasik bazlı flebin diseksiyonunun lateral görünümü
- Şekil 55:** Flep diseksiyonu sonrası pektoral kas lupunun hazırlanması
- Şekil 56:** Flebin pektoral kas lupunun altından geçirilmesi
- Şekil 57:** Flebin kas lupundan geçirildikten sonra tabana suture edilmesi
- Şekil 58:** Planlanan redüksiyona uygun olarak rezeksiyonların yapılması
- Şekil 59:** İnsizyonların sütürasyon aşaması
- Şekil 60:** Preoperatif çizim ve ölçümler
- Şekil 61:** Resmin açılması ve yeni bir zemine taşınması
- Şekil 62:** Gerçek ölçümlerin bilgisayar ölçümlerine eşitlenerek kalibre edilmesi
- Şekil 63a:** Preoperatif ve erken postoperatif resimlerin birbirleri üzerine oryantasyonu ve üstteki resmin % 50 transparan hale getirilmesi
- Şekil 63b:** Preoperatif ve erken postoperatif resimlerin objektif olarak karşılaştırılması

Şekil 64:Erken postoperatif ve geç postoperatif resimlerin resimlerin birbirleri üzerine oryantasyonu ve geç postoperatif resmin % 50 transparan hale getirilmesi

BÖLÜM I

GİRİŞ VE AMAÇ

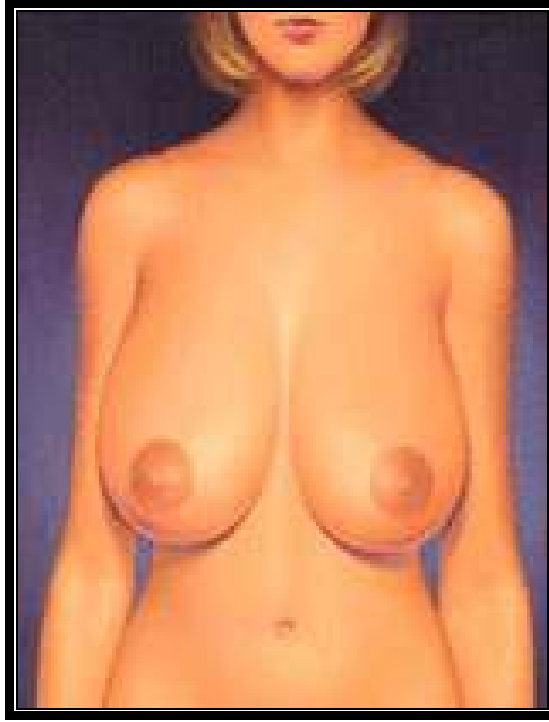Memeler tür için cinsiyetin en önemli belirleyicilerinden biridir. Bunun ötesinde, memeler, bebeğin beslenmesi ve cinsel psikolojik gelişiminin sağlanması gibi fonksiyonlar açısından bakıldığında oldukça önemli bir role sahiptir. Memeler, estetik görünümü itibarıyla, özellikle pubertal dönemden başlayarak dişiliğin algılanmasını ve kadının özgüveninin oluşmasını sağlayan yapılar olup, güzelliğin simgesi olarak geçmişten günümüze ressamların ilham kaynağı olmuştur (şekil 1) .



Şekil 1: Memeler estetik güzelliğin simgesidir

Normalden büyük bir meme hem psikolojik hem de fonksiyonel olarak önemli problemlere neden olur. Tersine, memelerin küçük olması da benzer sıkıntılar doğurmaktadır. Ancak tüm dünyada meme büyüklüğü meme küçüklüğüne göre daha fazla şikayet konusu olmaktadır. Redüksiyon mammoplasti, Amerika’ da 2003 yılında yapılan istatistiklere göre, 113.000’i aşkın vaka sayısı ile en çok uygulanan plastik cerrahi prosedürlerinden biri olmuştur (1).

Glanduler makromasti (Jigantomasti=Gigantomasty) pupertede veya postpartum dönemde başlar ve çoğunlukla kalıcı olur (şekil 2). Makromasti progesteron, prolaktin, adrenal kortikoidler, tiroksin, insülin, büyüme hormonu gibi birçok hormonun etkisiyle gelişir (2).



Şekil 2: Makromasti

Sırt, bel, omuz, boyun ve kol ağrıları, meme ağrısı, baş ağrıları, meme altında kaşıntı, döküntü ve diğer dermatitler, çeşitli pareteziler, makromastinin kadınlarda oluşturduğu temel fiziksel şikayetlerdir (1). Hastalar redüksiyon mamoplasti operasyonuna genellikle fiziksel ağrı ve rahatsızlıkları nedeniyle karar verirler, ancak şikayetleri hem fiziksel hem de psikolojik faktörleri içerir (3). Makromastinin iskelet sistemi üzerine olan etkisi Letterman ve Schurter tarafından tanımlanmıştır (4). Postural problemler sonucunda kifoz, servikal omurlarda artrit, çeşitli tuzak nöropatilere bağlı pareteziler ve ağrılar gelişebilmektedir (5).

Makromastili kadınlarda korokoid proses meme ağırlığına bağılı olarak aşığı doğru deprese olur ve pektoral kasın kısılmasına yol açar. Ayrıca kullanılan sütyen de bu depresyonu daha da ağıre etmektedir. Diđer bir önemli problem de meme bölgesinin aşırı neme maruz kalması sonucu gelişen inertrigo ve diđer dermatolojik sorunlardır (4).

Belirtilen bu nedenlerin dıřında belki de en önemlisi ise psikolojik problemlerdir. Bu hastalar kendi dıř görünülerinden dolayı rahatsız olurlar ve çeřitli somatizasyon bozukluklarından, özgüven kayıplarına ve beden imge algısında bozukluęa kadar varan çeřitli psikolojik sorunlar yaşayabilirler. Bu durum özellikle genç hastalarda ve adelsonalarda daha sık görölmektedir (6).

Tüm bu saydıđımız problemlerin çözümünde bilateral redüksiyon mammoplasti operasyonu ile elde edilebilen sonuçlar küratiftir (3).

Mammoplastide temel amaç; meme volümünün azaltılması, nipple areola kompleksinin (NAC) bütünlüğünün korunarak uygun pozisyona taşınması ve estetik olarak hastayı memnun edecek şeklin verilmesidir. Yapılan cerrahi prosedür hastanın fiziksel şikayetlerini gidermesinin yanı sıra komplikasyonu olabildiğince az, güvenilir ve estetik sonuçları iyi olmalıdır (1).

Redüksiyon mammoplastide uzun dönemde estetik hasta memnuniyetini belirleyen parametreler şunlardır: Kötü görünümlü skar dokusu, memenin boyutu, memenin şekli, iki meme arasında belirgin asimetrisinin varlığı, memede tekrar gelişen pitoz (sarkıklık) ve bunlara bağılı olarak sekonder revizyon operasyon gerekliliğidir (7).

Postoperatif dönemde genişleyen veya hipertrofiye olan skar özellikle keloide yatkın olan Afrika, Güney Asya ve Amerika'daki koyu tenli kişilerde oldukça ciddi bir problemdir (7,8,9).

Literatürde hasta memnuniyetini ve beklentilerini, komplikasyonları, tekniklerin kıyaslanmasını ve bunlarla ilgili anketlere dayalı istatistiksel analizler mevcuttur (1,7,9).

Bu çalışmamızda kliniğimizde en çok kullandıđımız vertikal mammoplasti tekniklerinden Mc Kiscock, İnférieur pedikül, Lejour ve Graf tekniklerinin estetik açıdan uzun dönem sonuçlarını karşılaştırmayı amaçladık.

Tüm hastalarımızın klavikula orta noktası-nipple arası uzaklıkları (KN), sternal notch-nipple arası uzaklıkları (SN) ve inframammarian fold (IMF) - nipple mesafeleri preoperatif dönemde rutin olarak ölçölmektedir. Daha sonra aynı ölçümler redüksiyon mammoplasti operasyonunda nipple-areola kompleksinin taşınacağı yeni yere göre belirlenerek ölçölmektedir. Yeni nipple 'ın yeri genellikle, kişinin vücut yapısı ve büyüklüğü dikkate alınarak, klavikula orta kısmına uzaklığı 20 ila 25 cm olacak şekilde veya humerus orta

noktasına denk gelecek şekilde belirlenerek ölçülmektedir. Bu çalışmada postoperatif 1 ila 5 yıl arası sürede arşivlenen hastaların meme fotoğrafları üzerinde ölçümler yapılarak erken ve geç dönem değişiklikler değerlendirildi. Sternal notch-nipple arası uzaklık (SN) baz alınıp bu mesafelerin erken postoperatif dönemde (postop 1-6 ay) ve geç postoperatif dönem (postop 1-5 yıl) ölçümleri yapılarak kliniğimizde rutin olarak kullanılan dört farklı redüksiyon mammoplasti tekniğinin uzun dönem sonuçları karşılaştırıldı.

Bu çalışmamızda piyasada diğer emsalleri ile karşılaştırıldığında maliyet olarak en ucuz ve en yaygın kullanımı olan (Adobe Systems, Inc., San Jose, CA) (10) programını kullanarak hastaların ameliyat öncesi, ameliyat sonrası erken dönem (postop ilk 6 ay) ve ameliyat sonrası geç dönem (postop 1-5 yıl) fotoğraflarının bilgisayar ortamında ölçümleri yapıldı. Ölçüm yapılırken hasta üzerinde yapılmış gerçek ölçümlere göre resimlerin ölçümleri kalibre edildi. Daha sonra Adobe Photoshop programı kullanılarak resimler, sternal çentik, koltukaltı katlantısı ve omuzlar tam olarak birbirleri ile örtüşecek şekilde üst üste getirilip sternal çentik-nipple (SN) mesafeleri ve nipple yer değiştirme oranları ölçüldü. Ameliyat öncesi ile ameliyat sonrası erken ve geç dönemde klavikula orta noktasından nipple arası uzaklık (KN), sternal notch ile nipple arası uzaklık (SN) ve nipple yer değiştirme mesafesi analiz edilmesi ve ameliyat sonrası oluşan değişikliklerin incelenmesi ve ölçüm sonuçlarının değerlendirilmesini amaçlandı.

BÖLÜM II

GENEL BİLGİLER


2. REDÜKSİYON MAMOPLASTİ

2.1. Tarihçe

Meme cerrahisinin başlangıcı 1600'lü yıllara dayanmaktadır ancak estetik meme cerrahisinde tekniklerin tam manasıyla gelişmesi yaklaşık 80 yıl öncesine dayanır. Estetik meme cerrahisi teknikleri sporadik olarak 100 yıl önce başlamasına rağmen major ilerlemeler daha yakın zamanlarda olmuştur (şekil 3) (11).

1882'de Thomas benign meme neoplazmının çıkarılmasında submamarian insizyonu tanımlamıştır. 1897'de Pousson Paris Cerrahi Derneği'ne anterior üst kısma yapılan hilal şeklindeki rezeksiyonla meme küçültülmesi işlemini rapor etmiştir. Guinard 1903'te makromasti tedavisinde multiple semisirküler inframamarian fold insizyonu ile yaptığı fazla cilt ve meme eksizyonu işlemini tanımlamıştır (12). Morestin önce 1903'de transaksiller insizyonla meme kitlelerinin estetik olarak eksizyonunu; 1905'de de Guinard'ın tekniğini geliştirerek inframammarian meme rezeksiyon tekniğini yayınladı (13). Bu teknikte geniş bir inframammarian insizyonla meme pektoral fasyadan ayrılmakta ve diskoid şekilde meme eksizyonu yapılmaktaydı.

1908'de Dehner tarafından Pousson tekniği tanımlandı (14). Dehner memenin üst kısmına eliptik bir insizyon yaparak memeyi mastopeksi gibi 3. kostaya asmaktaydı. Morestin 1909'da nipple transpozisyonu işlemini tanımladı (15). Girard 1910'da inframammarian yaklaşımla inframammarian mastopeksiyi tanımladı (16). Gobell 1914'de fasya latayı kullanarak memeyi 3. kostaya asma işlemini yaptı (17).



Şekil 3: Estetik güzelliği memeler ile özdeşleştiren rönesans dönemine ait bir resim

I. Dünya savaşı öncesi oldukça iyi tanımlanan 3 konu vardı:

1. cilt ve glandüler rezeksiyon,
2. inframammarian insizyon,
3. nipple transpozisyonu.

Cilt ve subkutan doku nipple nekrozundan korkulduğu için minimal glandüler doku ile beraber rezeke edilmekteydi. Bu dönemlerde pitozis veya hipertrofi düzeltilmesi işlemleri oldukça azalmıştı ve popüler olmaktan oldukça uzaktı. 1922’de Thorek bilateral mastektomi sonrası serbest nipple grefti uygulama işlemini yayınladı. Bu teknikte submammarian insizyonla bilateral parsiyel mastektomi yapıp nipple, areola ve duktal dokuların kompozit greft olarak transferini içermektedir. Thorek 1942’de 25 yıllık serisini yayınladı. Bu metod günümüzde hala birçok cerrah tarafından kullanılmaktadır (18).

Inferior orta hat glandüler rezeksiyon ve nipple transpozisyonu 1923’te Kraske tarafından tanımlandı. Kraske, ilk kez meme alt kısmından wedge eksizyon ile vertikal ve transvers cilt eksizyonu ile ters T kapama yöntemini tanımladı. Auber, 1923’te buttonhole insizyon ile nipple transpozisyonunu rapor etti. Dufornental bu metodu 1916’da ortaya koymasına rağmen 1926 yılına kadar Paris cerrahi derneğine sunmamıştır. Passot 1925’de

submammarian insizyonla girip nipple transpozisyonu yapmış ve inferior ile posterior glandüler rezeksiyonu kombine etmiştir. 1926'da Axhausen 3 aşamalı tekniğe öncülük etmiştir (18):

1. Modern meme redüksiyon yöntemlerine benzeyen glandüler rezeksiyon,
2. Nipple transpozisyonu,
3. Subkutan sütyenin şekillendirilmesi.

Bu dönemde yaşanan birçok vasküler komplikasyon cerrahların cesaretini kırmış ve 1928'de Joseph tarafından 2 aşamalı nipple transferi gündeme gelmiştir. Birinci aşamada NAC yeni pozisyonuna dar bir subkutan köprü altından pediküllü olarak taşınmakta ve ikinci aşamada glandüler rezeksiyon yapılmaktaydı. Benzer bir yöntem 1928'de Noel tarafından yayınlandı. Maliniac 1932'de iki aşamalı metodu şiddetle savundu ve komplikasyonların sebebini tamamen memeye olan kan akımı ile ilişkilendirdi. Ragnell de iki aşamalı yöntemle yaptığı 500 vakalık başarılı serisini 1946'da yayınladı (19).

Biesenberger 1928'de, suspensor (Cooper) ligamenti koruyarak geniş ciltaltı diseksiyonla ters S şeklinde lateral glandüler wedge eksizyon yöntemini tanımladı. Bu teknik 1930 ve 1940 yıllarında en popüler metoddü. Bu teknikte ciddi cilt ve nipple nekrozları görülmekteydi (20). 1939'da McIndoe ve Gillies bu tekniği modifiye ederek üst orta kısımdan wedge eksizyon yaparak nekroz riskini azaltmayı başarmışlardır. Daha sonraları 1958'de McIndoe ve Rees 347 hastalık serilerini McIndoe-Biesenberg tekniği adı altında yayınlamışlardır (18).

Redüksiyon mammoplastideki diğer bir major ilerleme ise dermal pedikül metodunun ortaya atılmasıdır. Schwarzmann 1930'da NAC kan akımını meme parenkim dokusu yerine superior ve medial dermal köprüler üzerinden sağlamıştır (21). Wise 1956 yılında oldukça kullanışlı ve basit bir metod olan geometrik patern ile meme küçültme işlemi öncesi ölçüm sağlayan keyhole paterni tanımladı (22).

MODERN TEKNİKLER

Meme küçültme işleminde modern dönem, gerçek manada, 1960'da Strombeck ile başlar (23). Strombeck Wise'in keyhole paterni ile Schwarzman'ın dermal pedikül (horizontal dermal pedikül) yöntemlerini birleştirmiştir. Bu teknik Wise'in cilt sütyeni yöntemine benzemektedir. Yine bu dönemde Pitanguay "*keel shaped*" meme redüksiyon metodunu tanımladı. Bu metod Lexer (1912), Kraske (1923), Arie (1957) tekniklerinin bir sentezi niteliğindedir ve 300 gr'dan daha az redüksiyonlarda ve daha çok pitoz düzeltilmesinde

kullanılmaktaydı. Skoog 1963'de supero-lateral dermal pedikül tekniğini tarifledi. Skoog'un en büyük katkısı nipple'ı meme meridyeni boyunca taşımasıdır (18).

Dufourmental ve Mouly 1961'de medial meme skarını azaltmak amacıyla inferior oblik pediküllü lateral meme redüksiyonu tekniğini tanımladılar (24). Pitanguy 1967'de superior dermal pedikül tekniğini tanımladı (25). Bu teknik Skoog'un tekniğine benzemektedir. Pitanguy 600 gr'dan daha az olan küçültmelerde oldukça uygun olduğunu daha büyük memelerde ise nipple transpozisyonunun güvenliğinin zor olduğunu belirtmiştir.

Vertikal tekniklerin başlangıcı 1964'de Lassus ile olmuştur (26). Lassus son dönemlerde submamarian foldun biraz üzerinden yaptığı vertikal insizyonla horizontal skardan tamamen uzaklaşmış oldu (22-25). Benzer prensipler Reno tarafından da kullanıldı. Lassus'un bu tekniği daha sonraları Lejour tarafından asma teknikleri ve liposakşın yöntemi eklenerek modifiye edilmiştir (27). Hall-Findlay ortalama 500 gr inferolateral rezeksiyon yaptığı süpero-medial pedikül tekniğini yayınladı (28). McKissock 1972'de vertikal dermal bipediküllü tekniğini yayınladı (29). Geniş S tekniği de McKissock tarafından 1976'da tanımlanmış olup düz hat tekniklerin gölgesinde kalmıştır (30).

1974'de Regnault tarafından B tekniği tarif edildi ve daha sonraları Meyer ve Kesselring tarafından modifiye edilerek hala popüler olan L şeklinde kapama tanımlandı. Inferior dermal parenkimal tekniği esas olarak 1949'da Aufrecht tarafından tanımlanmış olmasına rağmen Goldwyn ve Courtiss tarafından 1979'da modifiye kullanımı ile popüler hale gelmiştir (31).

Marchac ve De Olarte 1982'de Pitanguy tekniğinin modifikasyonu sayılabilecek olan kısa inframamarian skar tekniğini tanımladılar. Benzer şekilde Hester ve arkadaşları Biesenberg'in tekniğinin modifikasyonu sayılabilecek olan santral pediküllü kısaltılmış inframamarian skar tekniğini yayınladılar. 1980'li yıllarda tanımlanan ve daha sonraları 1991 yılında Matarasso ve Courtiss tarafından sekonder deformiteler ve asimetrielerin giderilmesi amacıyla kullanımı yaygınlaştırılan liposakşın yöntemi günümüzde hala yaygın olarak kullanılmaktadır (18).

Vertikal metod 1924'te Dartigues tarafından mastopeksi amacıyla daha sonraları ise 1957'de Arie tarafından kullanılmıştır. Ancak esas kullanıma girmesi 1970'de Lassus ile olmuştur. Lejour 1990'da bu tekniği modifiye etmiştir. Hammond 1998'de Lejour tekniğinin tersine ancak benzer şekilde inferior pedikül kısa skar tekniğini tanımlamıştır (12, 24, 26). Hall-Findlay 1999'da Lejour'un tekniğinin medial dermoglandüler pediküllü modifiye şeklini yayınladı. Yine 1999'un sonlarına doğru Hammond inferior pediküllü kısa periareolar skar

denilen SPAIR (short scar periareolar inferior pedicle reduction) metodunu yayınladı. Beer 2001 yılında periareolar yaklaşımla santral pedikülü tanımladı (18).

Marchac ve Olarte kısa horizontal skarlarla vertikal insizyonu sunmuş böylece üst glandular kısma plikasyonu ve memeyi pektoral fasyaya asmayı hedeflemişlerdir. Benelli, areolar skarın genişlemesini önlemek için periareolar insizyonla yuvarlak blok tekniğini tariflemiştir. Periareolar insizyon tekniğinde fazla deri dokusu eksize edilebiliyordu ama meme dokusuna meş koyulmadıkça memenin şekli iyi olmuyordu ve sadece orta halli areolar projeksiyon oluşuyordu. Goes'in üst kutuptaki bu eksikliği gidermek için sunduğu yaklaşımda ise şekli korumak için geniş bir mesh yerleştirme gerekliliğini savunmuştur (32).

Medial skardan kurtulmak amacıyla bazı yazarlar L- şeklinde insizyonu önermişlerdir. Daniel pektoral kas lopu altından glandı geçirmeyi tarif edene kadar üst kutup dolgunluğu bir problemdir. Burada devamlılığı sağlayan kas lupunun memeyi sabit tutmasıdır. Cerqueira meme fiksasyonunu, pektoral kasın altına tespitlediği dermoglandüler superior pedikül ile sağlamıştır. Bu teknikte projeksiyon üst kutuptan çok areola bölgesinde olmaktadır. 2002 yılında Graf 1999'da tanımladığı üst pol dolgunluğu metodunu modifiye ederek Graf tekniği adı altında tanımladı (33, 34).

Vertikal skar tekniği ile kombine periareolar insizyon tekniği üzerinde yapılan çalışmalar sonucunda skar boyunu periareolar deri dokusunu eksize ederek kısaltmak mümkün oldu böylece skarın inframammarian krize ulaşması önlenmiş oldu.

2.2. Meme Embriyolojisi

Memeler ektodermal orijinli apokrin bezlerdir. 6. haftada 9 mm'lik embriyoda axilladan ingüinal bölgeye bilateral olarak uzanan lineer bir ektodermal kabarıklık(mamarian kabarıklık) görülür. Bu ektodermal-kütanöz katlantılar primitif süt bantlarına karşılık gelen yapılardır. Bu yapılardan daha sonra rezidüel meme dokusu veya nipple gelişebilmektedir. Bu yapıların yaklaşık 2/3 lük kısmı toraks ve abdomende, %20'lik kısmı ise aksillada bulunur. Kalan çok az bir kısım ise groin, vulva, uyluk, kalça, boyun ve yüz gibi yerlerde yerleşmektedir, ancak mamarian kabarıklığın midkranyal hat ve pektoral bölge dışındaki kısmı embriyonun büyümesiyle beraber hızla gerilemektedir. 7-8. haftalarda göğüs duvarı mezenkimine doğru bir invajinasyon oluşur (35, 36).

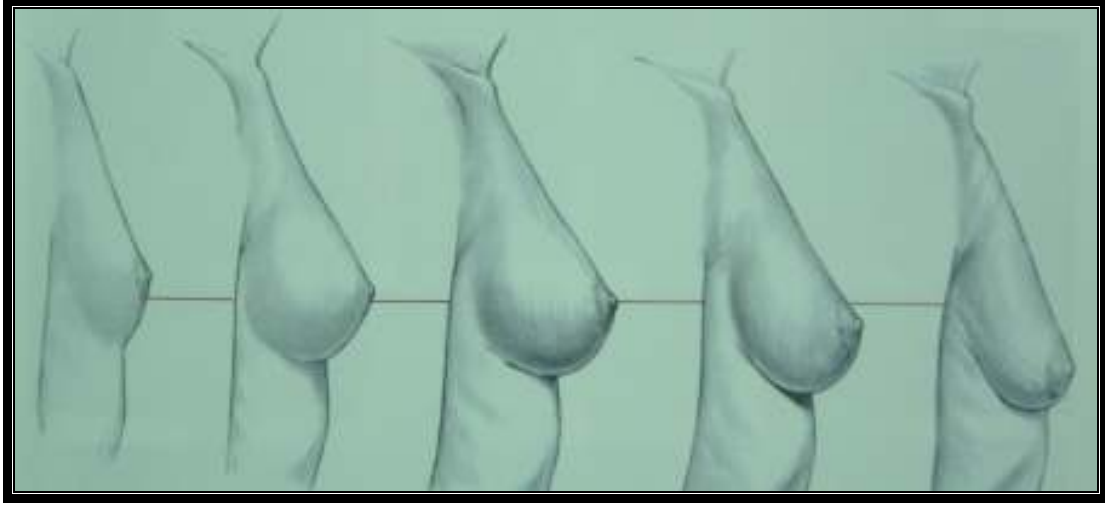
16. haftada epitelyal tomurcuklar gelişir ve dallanır. 20-32. haftalarda fetal dolaşıma giren plasental seks hormonları, meme kanalları oluşturmak için epitelyal tomurcukların kanalizasyonunu indükler. Bu hormonlar progesteron, büyüme hormonu, insulin benzeri büyüme faktörü, östrojen, prolaktin, adrenal kortikoidler ve tiroid hormonlarıdır (37).

Meme dokusunun gelişimi 4. aya kadar ektodermin altındaki mezoderm içerisine doğru kalınlaşmasıyla devam eder ve yaklaşık 20 adet solid hücre formu oluşur. Bilateral meme tomurcukları 5. ayda bu katlantıların üst 1/3 kısımlarının ortasında mezenşimal proliferasyon ile oluşur. Bu sırada katlantıların diğer kısımları geriler. Eğer primitif süt bandının gerilemesinde ya da dağılımında bir yetersizlik olursa, kadınların % 2-6' sında görülen aksesuar meme dokusu oluşur. Özellikle aksiller bölgede bulunan aksesuar meme dokusu mammografide asıl meme parankiminden ayrı olarak görülebilir (35,37).

Bu ilkel meme dokusu gelişimini devam ettirerek laktiferöz kanalcıkları ve bunların dallanmalarını oluşturur. 6. ayda ayırtedilebilen areola dokusu ektoderm tarafından oluşturulur. Areola rudimenter meme lobülü olan (Montgomery bezleri) apokrin bezleri (sebaseöz bezler) içerir. 7. aya kadar küçük duktus asinüsleri oluşur. Bütün duktuslar birleşerek cilde deprese pitler şeklinde açılırlar. Bu bölgede nipple'a doğru sirküler ve longitudinal uzanım gösteren ve laktiferöz duktuslardan sekresyonu sağlayacak olan düz kasların gelişimini sağlayan mezodermin yaygın proliferasyonu görülür. 8. gestasyonel ayda epitelyal kordonlar içerisinde lümen gelişir. Eş zamanlı olarak santralde bağ doku proliferasyonu ile meme başı ortaya çıkar (36, 37).

Doğumdan hemen sonra düzleşen nipple eleve olmaya başlar. Nipple'ı saran düz kaslar erektil doku içerdikleri için stimülasyon ile kontrakte olurlar. Doğumda anneden geçen hormonların etkisiyle, gelişen primordial süt kanallarından geçici süt salgılanması izlenebilir (35).

Doğumda ve çocukluk döneminde memede sadece rudimenter duktuslar bulunur. Pubertede hipofizer FSH ve LH overlerden östrojen salgılanmasını uyarır. Bu döneme telarş denir. Östrojen uyarısı ile memeler büyür ve olgunlaşır. Erken adolesan dönemde overlerin östrojen sentezi progesteron sentezinden fazladır. Gelişmekte olan memeye östrojenin etkisi longitudinal duktal büyümeyi ve terminal duktül tomurcuklarının oluşumunu stimüle etmektedir. Periduktal bağ dokusu ve yağ depolanması artar. Pubertede mammografik olarak meme çok dens ve homojen görülür. Puberte dönemi yaklaşık 20 yaşında sonlanır. Erişkin memesinde progesterona yanıt olarak lobüllerin oluşumu ile karakterize olan glandüler gelişimin ikinci evresi oluşur (şekil 4) (35,36).



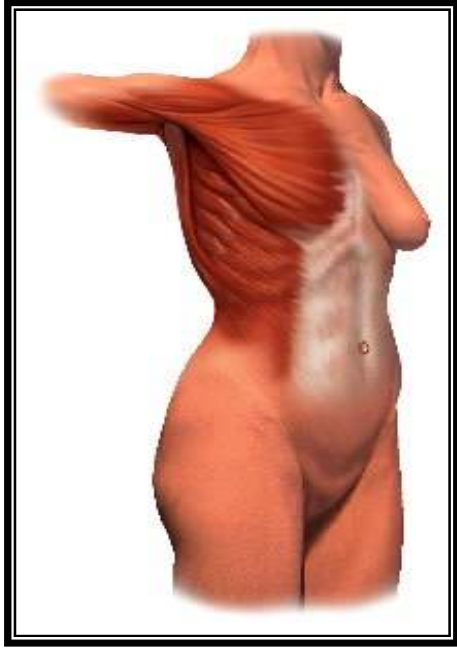Şekil 4: Memenin morfolojik gelişim aşamaları

Meme gelişimi sırasında olabilecek defektler sonucu oluşan meme anomalilerinin kısaca terminolojisi şu şekildedir:

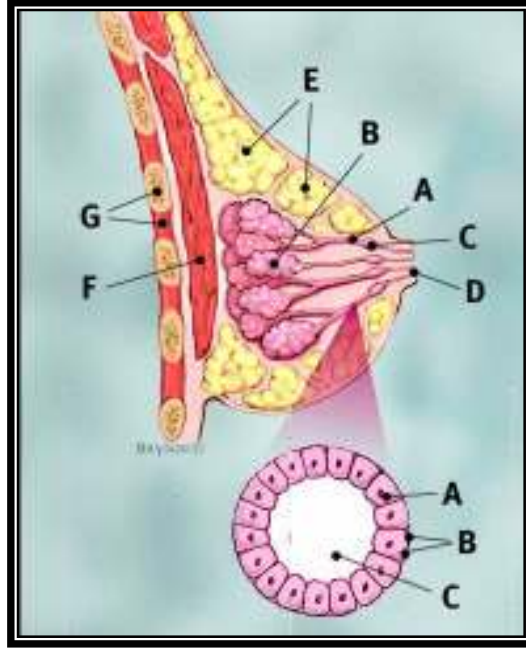
Polimasti, süt bandı boyunca aksesuar memeler; *politeli*, aksesuar meme başları; *hipoplazi*, meme dokusunun yetersiz veya az gelişimi; *makromasti*, meme dokusunun aşırı gelişimi; *amasti*, meme yokluğu; *amazi*, memenin parankiminin yokluğu gelişimsel meme anomalileridir (36).

2.3. Memenin Anatomisi ve Histolojisi

Memenin şekli , boyutu, birçok anatomik, fizyolojik ve genetik faktörlere bağlıdır. İdeal meme şekli ressamların da tariflediği gibi konikal şekillidir. Meme yukarıda 2. veya 3. kosta, aşağıda 7. veya 8. kosta, medialde parasternal çizgi, lateralde ise anterior aksiler çizgi arasında uzanım gösterir. Ayrıca aksillaya doğru uzanım gösterir (Spence'nin aksiller kuyruğu). Meme daha çok pektoral kas üzerinde uzanım gösterirken kısmen de serratus anterior kası ile gövdeye asılıdır (şekil 5). Medial doğrultuda rektus kılıfı üzerine katlantı yapar. Nipple midklavikular hattın lateraline doğru 4. interkostal mesafede bulunur. Başka bir deyişle nipple yaklaşık olarak humerus orta noktasının 2-3 cm altından geçen seviyede yerleşir (1). Meme; yağ dokusu, konnektif bağ doku, glandüler doku ve nörovasküler dokulardan oluşan bir yapıdır (şekil 6) (38, 39).



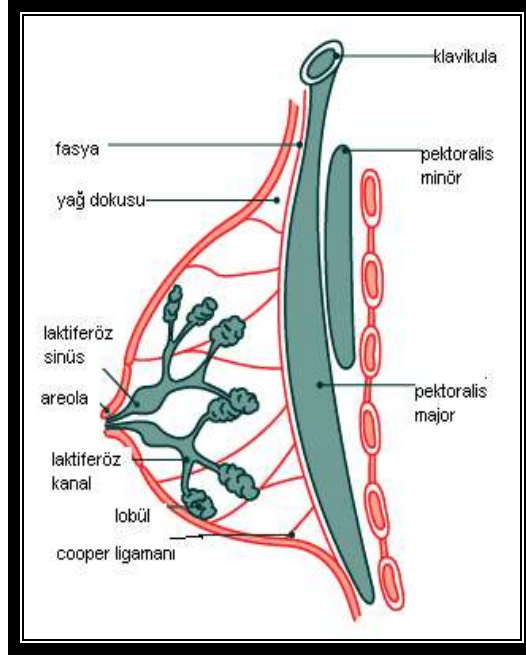
Şekil 5: Memenin gövde üzerindeki konumu



Şekil 6: **Meme kesiti.** A: duktuslar,
B: lobüller,
C: duktusun süt biriktiren dilate alanları
D: meme ucu
E: yağ doku,
F: pektoral major kası,
G: göğüs duvarı ve kaburgalar

Lobül kesiti. A: dukt hücresi, B: bazal membran, C: dukt lümeni

Memenin asıl desteği ve iskeleti konnektif bağ doku tarafından sağlanır. Memeyi ve üzerindeki cildi pektoral fasyaya asan fibröz dokular ve ligamentler(Cooper ligamanı) tarafından desteklenir. Cooper ligamentleri cilt ile yüzeysel fasyanın yüzeysel tabakası arasında uzanan ve meme parankimini saran, yönleri cilde dik olan ve meme dokusunu septalara ayıran fibröz bantlardır. Bunların uzanımlarına "Duret Crestleri" denir. Bu destek yapı memenin bazı hareketlerine izin verir ve memeyi bir zarf gibi sarar (39). Memenin altında yüzeysel fasyanın derin katı ile pektoral faysa arasında yerleşmiş bir bursa vardır. Bu bursa nullipar kadınlarda alt kısımlarda daha yoğun olarak bulunan fibröz bağlar tarafından çaprazlanır. Bu retroglandüler yapı göğüs duvarı üzerinde memenin rahatça hareketini sağlar. Nipple lubrikasyon sağlayan sebaceöz bezler içeren areola tarafından sarılmıştır. Nipple memenin cilde açılan duktuslarına ait yaklaşık 16 ila 24 orifis içerir. Bir erişkin meme dokusu en az 20 lobülден oluşur. Bir kısım lobüller ise septasız olduğundan ayırt edilememektedir. Bütün lobüller asıl duktuslarına drene olurlar ve çevredeki birçok lobül bu duktuslarla birleşirler. Her bir duktus nipple'da süt rezervuarı gibi depolama birimi olan laktiferöz sinüslere açılana kadar kapalı bir sistemdir (şekil 7) (40).



Şekil 7: Memenin şematik görünümü

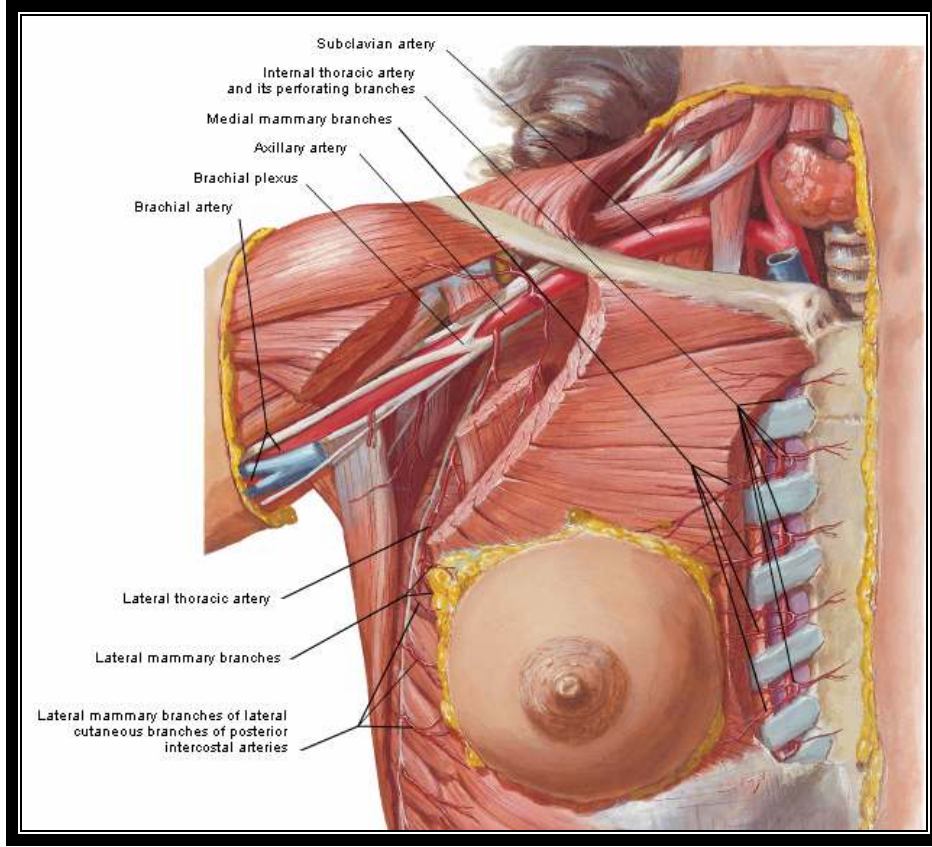
2.3.1. Memenin Arterial Kan Akımı

Memeyi besleyen temel olarak üç arter mevcuttur:

1. İnternal torasik arter,
2. Posterior interkostal arterlerin lateral dalları,
3. Aksiller arterin dalları

İnternal torasik arter (internal mamarian arter) sternumun lateralinde 1. ve 6. kostaların kondral kısımları altında ilerler. Bu seyri sırasında interkostal aralıklardan verdiği perforatörler memenin medialini veya yaklaşık % 60'ını besler. Nipple'a uzanım gösteren dalları mevcut olup interkostal arterlerle ve hatta lateral torasik arterin nipple'a uzanan dallarıyla zengin anastomozları mevcuttur (şekil 8) (40).

İnternal mamarian arterin 2., 3. ve 4. perforatörleri medial mamarian arter olarak bilinir ve memenin medialine gelirler. Lateral torasik arter göğüs duvarının anterolateralinde pektoral kasın lateralinde uzanım gösterir. Subklavian arterden veya daha yaygın olarak aksiler arterin direkt dalı olarak ya da daha nadir olarak torakoakromial arterden veya subskapular arterden kaynaklanır.



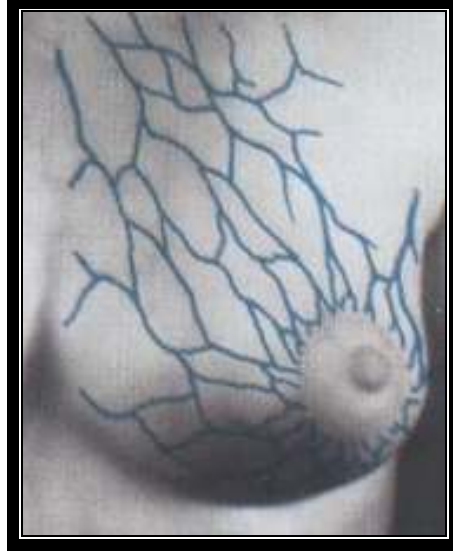Şekil 8: Memenin arterial sisteminin görünümü

Memenin üst ve lateralini ya da diğer bir deyişle % 30'unu besler. Memeye gelen dalları memenin üst dış kadranının derin kısmından memeye girer. Alt lateral kısmı 3., 4. ve 5. interkostal arterlerin posterior dallarından beslenir. Ayrıca memeye aksiler arter, torakodorsal arter, subskapular arterden kaynaklanan minör dallar gelir (40, 41). Vasküler ağ, kutaneo-glandüler pleksus, memenin periferinde yoğunlaşmış olup daha geniş damarlar glandüler dokunun yüzeyinden ciltaltına yakın seyrederek. Buna göre rezeksiyon göğüs duvarından minimum 2-3 cm uzağından başlamalıdır ve cilt fleplerinin yaşayabilmesi için minimum kalınlığı 2 cm olmalıdır (42).

2.3.2. Memenin Venöz Drenajı

Memenin venöz drenajı iki major venöz pleksus ile sağlanır. Bunlar yüzeysel (superfisyel) ve derin venöz sistemlerdir. Superfisyel sistem transvers ve longitudinal olmak üzere iki ağdan oluşur. Transvers damarlar memenin medial yüzünde subkutanöz yerleşimli olup internal torasik vene drene olur. Longitudinal sistem ise memenin üst kısmında yerleşik olup üst boyun venlerine drene olur (42).

Derin venöz sistem ise interkostal venlere, vertebral venlere, azigos vene ve böylece vena kavaya drene olur. En geniş ven innominat vene drene olan internal torasik venin perforatörlerinin oluşturduğu venöz sistemdir (şekil 9) . Meme başı çevresinde venler bir anastomoz çemberi olan “circulus venosus”u oluştururlar (38).

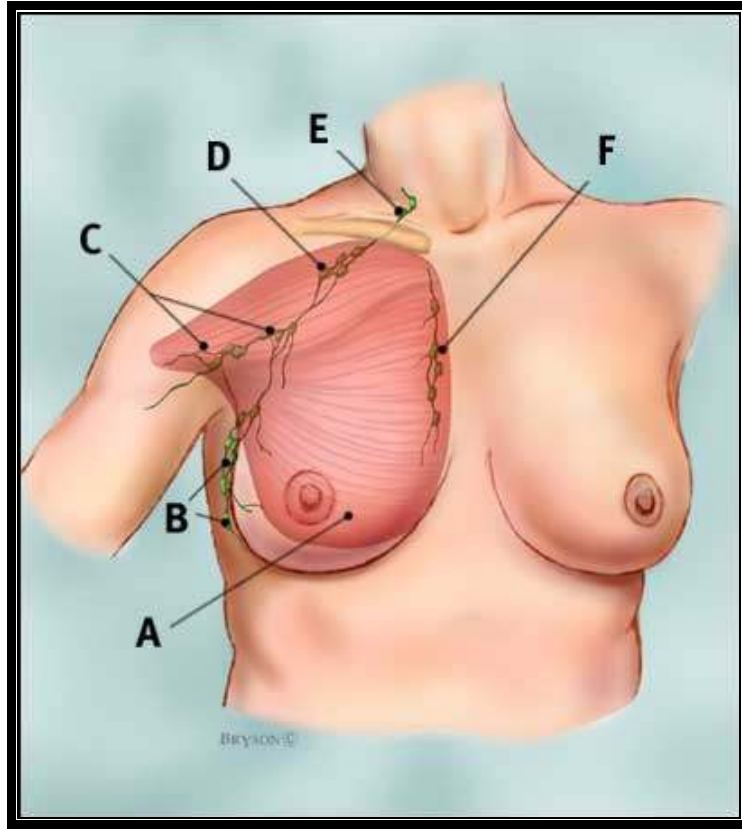


Şekil 9: Memenin yüzeysel venöz drenajı

2.3.3. Memenin Lenfatik Drenajı

Kutanöz, internal torasik, posterior interkostal ve aksiler bölge olmak üzere 4 major lenfatik bölge mevcuttur. Lenfatikler vasküler ağı takip eden, valvüler yapıya sahip, venöz akıma paralel akış gösteren yapılardır. Cilt lenfatikleri aksiler lenf nodlarına drene olurlar. Memenin medial tarafındaki yüzeysel lenfatikler internal mamarian zincire drene olurlar. Memenin inferiorundaki lenfatikler ise rektus kılıfındaki lenfatikler ile subdiafragmatik ve intraabdominal lenfatiklere drene olur. Subareolar pleksus lenfatikler (Sappey) anterior pektoral nodlara, retroareolar lenfatikler ise interpektoral (Rotter) ve derin aksiler (Grozzman) nodlara drene olur. En fazla lenf sıvısı stromal dokudan kaynaklanır ve en fazla drenaj aksiller nodlara olmaktadır. Lenfatik damarlar bölgesel lenf nodlarına boşalır ve burada lenf sıvısındaki lenfosit agregatları filtre edilir. Aksiler lenf nodları 6 gruba ayrılır (şekil 10) (39). Lateral pektoral kasın altında ektramamarian nodlar olarak adlandırılır. Pektoral major ve minör kaslar arasındaki interpektoral nodlar (Rotter nodları), skapular nodlar, aksiler nodlar major gruplardır. Aksiler lenf nodları venin kaudal, lateral ve ventral tarafında yerleşirler. Aksiler yağ pedinin içerisinde yaklaşık 10 ila 12 adet lenf nodu bulunur. Aksiler lenf nodları, aksiler venin en yüksek ve en medialinde yerleşmiş olan 3. ve 4. subklaviküler nodlara drene

olurlar. Bir veya daha fazla lenfatik trunkus subklavian lenf noduna drene olur ve daha sonra subklavian ve juguler ven bileşkesine drene olurlar (38, 39).



Şekil 10: Memenin lenfatikleri

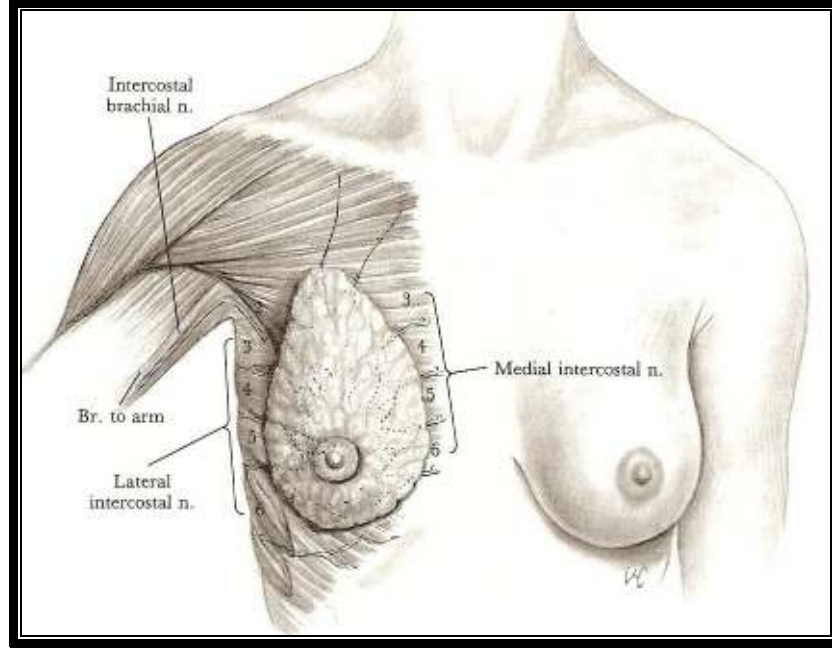
- A: pectoralis major kası,
- B: aksiller lenf nodları- level 1,
- C: aksiller lenf nodları- level 2,
- D: aksiller lenf nodları- level 3,
- E: supraklavikular lenf nodları,
- F: internal mammarian lenf nodları

Medial meme dokusu internal mamarian lenf nodlarına oradan da mediastinal lenf nodlarına drene olur. İnférieur meme dokusu ise subdiafragmatik nodlara ve oradan intraabdominal nodlara ve hatta karaciğere drene olur (42, 43).

2.3.4. Memenin İnnervasyonu

Meme dokusu sempatik otonomik ve duysal innervasyona sahiptir (şekil 11). Memenin üst kısmı 3. ve 4. servikal pleksustan köken alan supraklaviküler sinir ile innerve olur. Memenin medial kısmı 2-7. interkostal sinirlerin anterior kutanöz dalları ile innerve olur. Bu dallar internal torasik arterin perforatörlerine benzer şekilde göğüs duvarını geçerek memeye gelirler. Anterior kutanöz sinirin küçük bir medial dalı memenin inferomedialini

innerve eder. 3 ile 6. interkostal sinirlerin lateral kutanöz dallarının anterior bölümleri memenin lateral kısmını innerve ederler. Subkutanöz planda ilerleyen lateral bir dalı ise areola ve midklaviküler bölgeyi innerve eder. T₄'den gelen lateral kutanöz sinir nipple'in dominant innervasyonunu sağlar (38, 39, 41).



Şekil 11: Meme innervasyonun şematik görüntüsü

Sempatik β adrenerjik stimulus nipple'daki düz kasların ve kan damarlarının kontraksiyonuna neden olur. Alveolustaki miyoepitelyal hücrelerin sinirsel innervasyonu olmamasına rağmen emme veya maniplasyon gibi indirekt sinirsel eksitasyonlara cevap verir. β adrenerjik stimulus nipple'daki miyoepitelyal hücrelerin gevşemesine neden olan norepinefrin salınımına neden olur. Dokunma, gerim ve ısı duyarlı Krause cisimcikleri ve Ruffini korpuskülleri nipple ve areola dermisi içerisine lokalize olmuştur (39, 42).

2.4. Meme Fizyolojisi

Meme glandı süt üretimi gibi özel bir görevi olan modifiye bir apokrin ter bezidir (şekil 12). Memenin şekil, büyüklük ve durumu kadının hayatı boyunca sürekli bir değişim içerisindedir. Ayrıca ırk ve yağ faktörleri yanında; doğum, menstruasyon, gebelik, emzirme ve menapoz gibi çeşitli fizyolojik faktörlerle değişiklik gösterir. Memelerde puberteden sonra her bir menstruel siklusta görülen değişiklikler, gebelik ve laktasyondaki bazı değişiklikler ve son olarak da menapozdaki involüsyon değişiklikleri görülür (44).



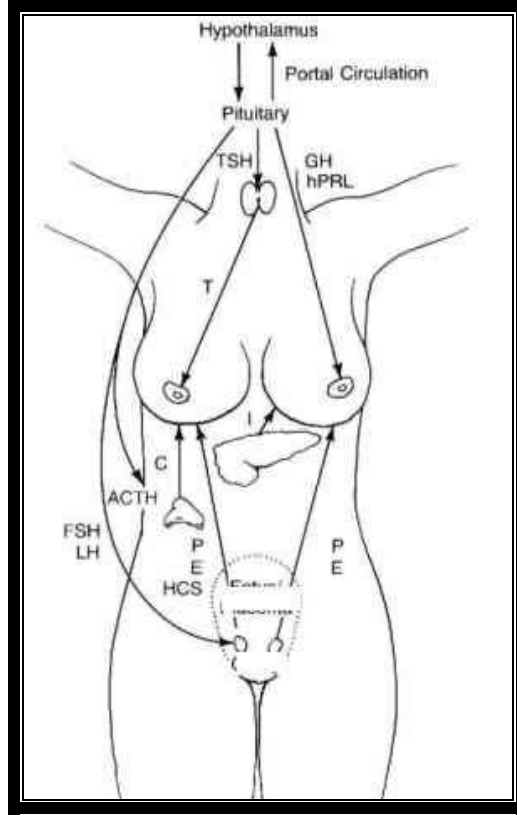
Şekil 12: Memenin beslenmedeki rolü

Memenin 3 gelişimsel fazı mevcuttur (44):

Birinci faz doğum ile puberte arası dönemdir. Doğumda ve çocukluk döneminde memede sadece rudimenter duktuslar bulunur.

Pubertede hipofizer FSH ve LH overlerden östrojen salgılanmasını uyarır. Östrojen uyarısı ile memeler büyür ve olgunlaşır. Erken adolesan dönemde overlerin östrojen sentezi progesteron sentezinden fazladır. Bu dönemde glandüler doku ve stromada ciddi artış mevcuttur. Glandüler dokudaki artış duktusların uzaması ve dallanmasıyla karakterizedir. Bu küçük duktuslardan lobüller gelişir ve kanalize olur. Daha sonra bu yapılar vasküler stroma tarafından sarılıp desteklenir (45).

Meme gelişimi birçok hormonal faktörün etkisiyle olmaktadır. Östrojen, progesteron, adrenal kortikoidler, prolaktin, insülin, tiroksin ve büyüme hormonu meme gelişimini koordine eden hormonlardır. Gelişmekte olan memeye östrojenin etkisi longitudinal duktal büyümeyi ve terminal duktus tomurcuklarının oluşumunu stimüle etmektedir. Periduktal bağ dokusu ve yağ depolanması artar. Pitüiter bez meme gelişimini etkileyen endokrin sistemi kontrol eder (şekil 13) (45).



Şekil 13: Hormonal mekanizmanın şematik görünümü

Progesteronun en büyük etkisi alveoler sistem üzerinedir. Pitüiter bir peptid hormon olan prolaktin alveoler epitel hücrelerin süt salgılayan hücrelere dönüşümü gibi birçok morfolojik ve fizyolojik değişiklikleri regüle eder. Stromal dokuda olduğu kadar asini ve duktus epitelinde menstruel siklus boyunca çeşitli değişiklikler olur. Elastik ve kollojen liflerin yoğunluğunun duktuslardaki artışı ile yoğun vasküler ancak daha az kollojen içeren stromada yüksek oranda fibroblast, lenfosit, plazma hücresi, mast hücresi ve histiyosit mevcuttur (44, 45).

Erişkin bir meme dokusunun muayenesinde menstruel siklus fazına göre değişik yoğunluk ve yumuşaklık bulunabilir. Myoepitelyal hücrelerle sarılı tek kat küboid hücrelerle döşeli terminal duktuslar ve çift kat küboid hücrelerle döşeli multiple duktuslar memenin son fazının karakteristik yapısıdır. Gerçek duktuslar yalancı çok katlı epitel ile kaplıdır. Proliferatif faz boyunca stroma daha yoğun olup plazma ve hücreleri ve fibroblastların hacmi artar. Menstruel siklusun ikinci haftasında (lüteal faz) artan progesteron üretimi nedeniyle foliküler farklılaşma görülür. Bu dönemde üç tip epitelyal hücre tipi görülür. Birinci tip hücreler küçük yoğun çekirdekli, berrak sitoplazmalı en çok bazal katmanda görülen miyoepitelyal hücrelerdir. İkinci tip hücreler proliferatif fazda ilk görülen hücreler B

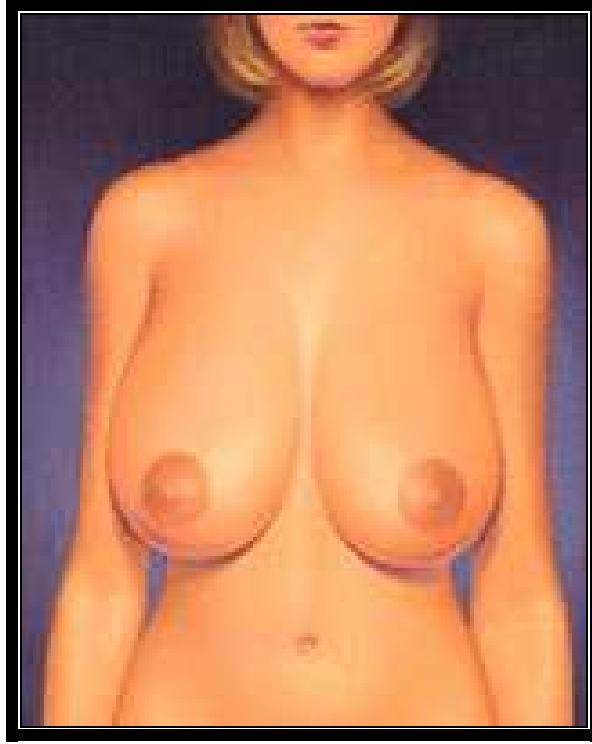hücreleridir. Üçüncü tip hücreler ise yoğun bazal nükleuslu, bazofilik sitoplazmalı, kolumnar şekilli yüksek oranda RNA ve ribozom içeren A hücreleridir (44).

Sekretuar faz 21 ile 27. gün arası olup östrojen, progesteron ve prolaktin hormonlarının etkisi altındadır. Progesteron seviyesi steroid üretimi ile bağlantılıdır. Metabolik hormonlar nedeniyle alveolar hücrelerde lipid birikimi olur. Bu dönemde stromadaki su retansiyonu nedeniyle meme volumü 15 ila 30 ml'lik artış gösterir. Progesteron artışıyla luminal epitelyal hücrelerde apokrin sekresyon olur ve asiner lümende dilatasyon görülür. Menstrüel siklusun son fazında hem östrojen hem progesteronun etkisiyle bazal hücreler genişler ve stromada artan plazma hücre infiltrasyonu önceki haline döner (45). Menapozda stromanın selüleritesi ve vaskülaritesinin azalmasıyla glandüler epitelde inkomplet regresyon görülür. Bu dönemde belirgin östrojen ve progesteron azalmasıyla memede involüsyon ve belirgin glandüler atrofi görülür. Postmenapozal dönemde periduktal kalıntıların çevresinde vaskülaritede azalma ve lenfosit infiltrasyonu görülür. Bu dönemde epitelyum ve stromanın yerini yağ dokusu alır (46).

2.5. Meme Hipertrofinin Fizyopatolojisi

Meme büyümesinin çok çeşitli nedenleri mevcuttur. Meme büyümesinin nedenlerini incelerken meme hipertrofilerini ergenlik ve yetişkinlik dönemi hipertrofiler olmak üzere ikiye ayırmak gerekir (şekil 14) (47).

Ergenlik çağında gelişen meme hipertrofileri virjinal, gelişimsel ve endokrin anomalilere sekonder hipertrofi olmak üzere üç gruba ayrılır. Virjinal hipertrofi, pubertenin başlangıcında veya hemen sonra gelişen ve hormon düzeylerinde bir yükselme olmaksızın, uç organ yanıtının aşırı olmasıyla gelişen hipertrofi durumudur. Gelişimsel hipertrofi ise aşırı kilo alımı ile beraber memenin büyümesidir. Gelişimsel hipertrofi, meme dokusunda yağ dokusu komponentinin belirgin artışıyla karakterizedir. Endokrin nedenlerle gelişen meme hipertrofileri genelde puberte precox ile birlikte görülürler (46, 47).



Şekil 14: Jigantomasti

İleri yaşlarda görülen meme hipertrofileri genellikle memenin glandular komponentinde atrofi, yağ dokusunda artış ve elastik liflerde azalma ile birlikte. Çoğunlukla bu duruma pitozis denilen meme düşüklüğü eşlik eder. Yaş, fizyolojik ve çevresel faktörler, bireyin kalıtsal özellikleri, doğum gibi birçok faktör meme dokusunun anatomisini etkiler. Kadınların bir kısmında hemen doğumu takiben gelişen bu durum, bazı kadınlarda ise postmenapozal dönemde gelişir (45, 47).

2.6. Hastanın Ameliyat Öncesi Değerlendirilmesi

Hasta ile yakınmaları, beklentileri ve kendisini ameliyata yönelten nedenler konuşulmalıdır. Hastanın hikayesi alınırken sırt ağrısı, meme ağrısı, dermatolojik şikayetlerinin yanı sıra skar endişesi ve ameliyattan beklentileri iyice sorgulanmalıdır. Böylece hastanın psikolojik sıkıntıları ve emosyonel durumu kolaylıkla anlaşılabilir. Özellikle gerçekçi beklentileri olmayan hastaların ameliyat konusunda ayrıntılı olarak bilgilendirilmeleri gerekir. Ayrıntılı görüşme sonrasında eğer cerrah hastanın ruhsal durumunu kuşkululu bulursa bir psikiyatri uzmanından yardım isteyebilir ya da insiyatifini kullanarak ameliyatı reddedebilir (48).

Cerrah hastaya kalacak izler konusunda da detaylı bilgi vermeli hatta izleri kalemle meme üzerinde çizerek göstermelidir. Ayrıca ameliyata ait diğer komplikasyonlar da hastaya

anlatılmalıdır. Bunun dışında ailede kanser öyküsünün varlığı, hastanın sigara öyküsü, diyabet, kollajen doku hastalığı ve kanama bozukluğu olup olmadığı sorgulanmalıdır. Sigaranın özellikle flep uygulanan ameliyatlarda cilt dolaşımı üzerine olumsuz etkilerinin olduğu, ameliyat sonrasında hematoma, dikiş hatlarında dolaşım bozukluğu ve enfeksiyona neden olabileceği hastalara söylenmeli ve ameliyattan en az iki hafta önce sigaranın bırakılması önerilmelidir (49).

Meme küçültme ameliyatlarından sonra ortaya çıkması olası en önemli sorunlardan biri de hastanın süt verme fonksiyonunu kaybetmesidir. Her ne kadar süt vermeyi de mümkün kılan bazı teknikler önerilmişse de bu konuda hastaya garanti verilmemelidir. Ayrıca çocuk doğurma beklentisi olan bayanlarda gebelikten sonra meme formunun tekrar bozulabileceği ve süt vermenin mümkün olmayabileceği hastalara söylenmelidir. Hastalara memelerinde ne şekilde ve ne boyutta iz kalacağı mümkünse resimler ile gösterilmelidir (48, 49).

Hastalara mutlaka meme küçültmenin ciddi bir ameliyat olduğu, her ameliyatta olduğu gibi ölüm dahil olmak üzere her türlü komplikasyon olasılığının bulunduğu söylenmelidir. Meme muayenesi genel fizik muayenenin bir parçası olarak mutlaka her hastaya yapılmalıdır. Muayene hem hasta otururken hem de sırtüstü yatarken bimanuel olarak yapılmalıdır. Hastanın boyu, kilosu ve genel vücut özellikleri kaydedilmelidir. Ayrıca hastanın psikolojik yapısına dikkat edilmeli ve beklentileri özellikle değerlendirilmelidir. Memenin şekli, büyüklüğü, skar veya stria mevcudiyeti, asimetri olup olmadığı, pitoz derecesi gözden geçirilmelidir. Yaşla birlikte memenin gelişim aşamalarına uygun olarak değişik derecelerde pitoz olmaktadır. Pitozis hastayı cerraha yönelten sebeplerin başında gelmektedir (49).

Meme normalde 2. ile 6. kosta arasında orta meridyende yerleşmiştir. Nipple ise 4. kosta üzerinde yerleşmektedir. Hormonal değişiklikler, hızlı kilo alınması veya verilmesi, dermatoşalazis, meme hipertrofisi gibi nedenlerle pitozis gelişebilmektedir (48).

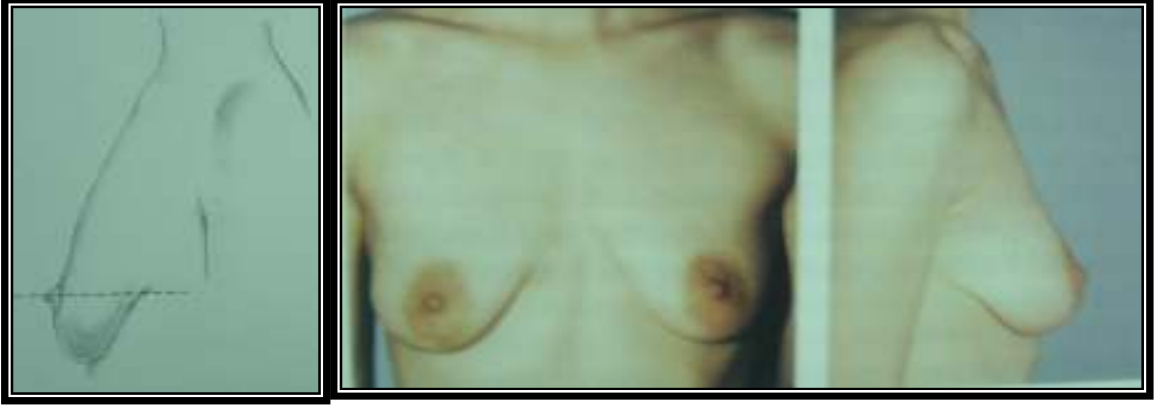1976'da Regnault'un yaptığı sınıflamaya göre ;

Psödopitozis: Nipple'in izdüşümü inframamarian fold seviyesinde veya minimal üzerindedir. Postpartum hipoplazi veya kilo kaybı nedeniyle gelişebilir (şekil 15).

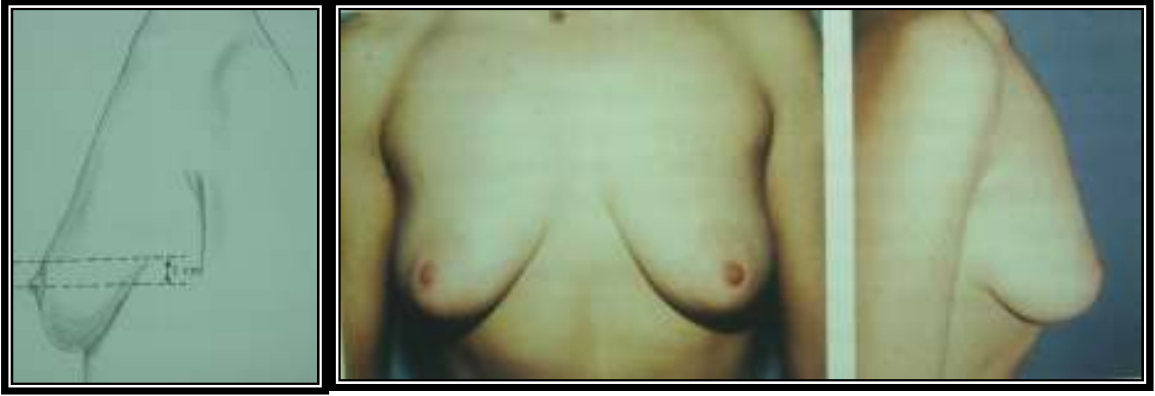1. derece veya minör pitozis: Nipple'in izdüşümü inframamarian foldun 1 cm aşağısındadır (şekil 16).

2. derece veya orta pitozis: Nipple'in izdüşümü inframamarian foldun 1-3 cm aşağısındadır (şekil 17).

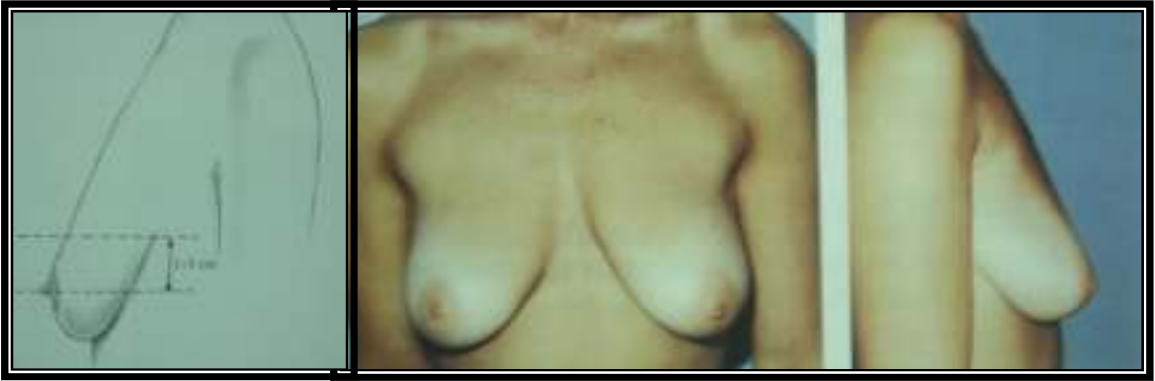3. derece veya major pitozis: Nipple'in izdüşümü inframamarian foldun 3 cm den fazla aşağısındadır (şekil 18) (50).



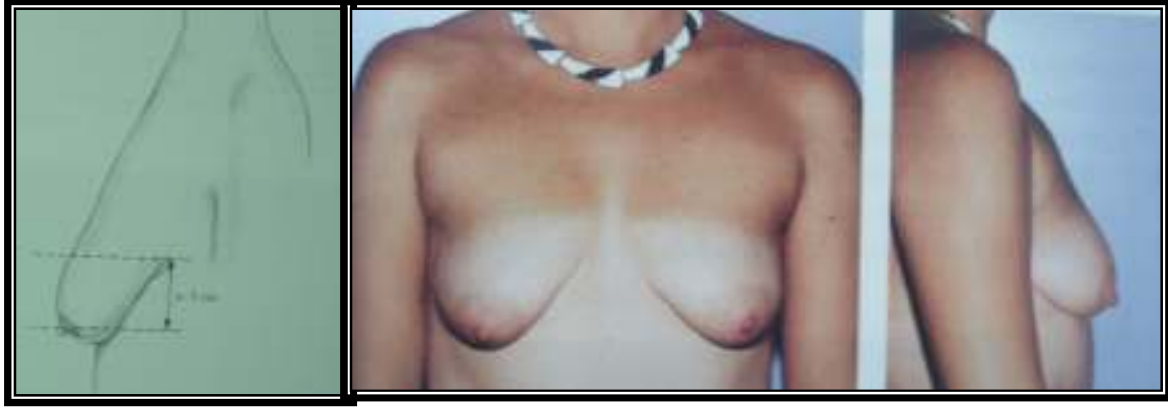Şekil 15: Psödopitozis



Şekil 16: 1. derece-minör pitozi



Şekil 17: 2. derece veya orta pitozis



Şekil 18: 3. derece veya major pitozis

Nipple-areola kompleksinin şekli, boyutu, sensivitesi değerlendirilmelidir. Duyu değişiklikleri memenin ağırlığı nedeniyle gerilen kutanöz sinirlerdeki nöropraksi nedeniyle de olabilir. Ameliyat sonrası uygulanacak cerrahi prosedürün radikalliği arttıkça duyunun geri dönüşü veya hissizliğin o derece artacağı bilinmelidir (48).

Memenin lokal muayenesi yapılırken palpasyon ile memenin kitlesi iyi değerlendirilmelidir. Palpasyonda memede, aksillada veya supraklaviküler fossada herhangi bir kitle olup olmadığı dikkatli bir şekilde kontrol edilmelidir. 35 yaşını geçmiş her hasta için mutlaka mamografi yapılmalıdır (49).

Nipple-sternal çentik, nipple-fold ve inter-nipple mesafeleri ölçülmelidir. Bu ölçümler cerraha meme büyüklüğü hakkında bilgi verirken uygun cerrahi tekniğin seçimine yardımcı olur. Örneğin nipple-fold mesafesi çok uzun olan bir hasta için süperior pediküllü teknikler daha uygundur ancak inferior ya da santral teknik pek uygun değildir (50).

Meme hipertrofisi genelde puberte, gebelik ve hormon kullanımı ile ilgilidir. Genç hastaların çoğu memelerinin sadece büyüklüğünden ve yürürken ya da ince elbiseler giydiklerinde duydukları rahatsızlıktan dolayı opere olmak isterlerken daha yaşlı bayanlar ise sırt ağrısı , meme ağrısı gibi fiziksel nedenlerle meme küçültme operasyonunu isterler. Aktif kadınlar ise daha çok hareket kısıtlılığından şikayetçidirler. Bunun dışında hastanın eşi de önemli bir faktördür. Çoğunlukla eşlerin tercihi belirleyici olmaktadır (48, 49).

Meme küçültme ameliyatındaki endikasyonlar major ve minör olmak üzere iki gruptur (50):

Major endikasyonlar:

1. Memelerin çok büyük olması
2. Omuz ağrısı

3. Rekürren intertrigo
4. Servikal veya üst torasik sırt ağrısı
5. Fiziksel veya seksüel ciddi sıkıntı veya utanma

Minör endikasyonlar

1. Egzersiz veya aktivitelerde kısıtlılık
2. Egzersiz sırasında meme büyüklüğüne bağlı solunum sıkıntısı
3. Uygun giysi veya sütyen bulmakta güçlük yaşanması
4. Sütyen askılarına bağlı omuz bölgesinde hiperpigmentasyon ve bası olması

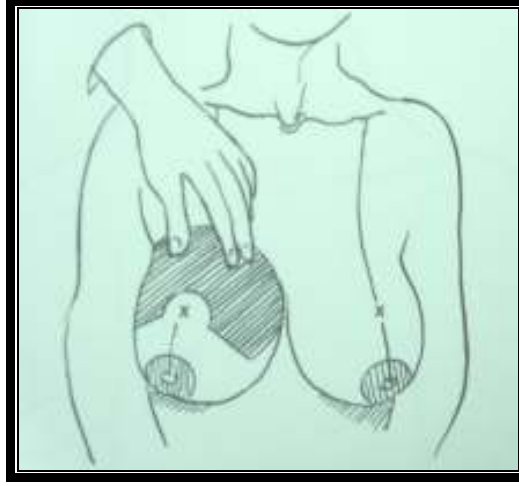2.7. Cerrahi Teknikler

2.7.1. McKissock Tekniği (Vertikal Bipediküllü Dermal Flep Tekniği)

Meme küçültme amacıyla 1972'de McKissock tarafından ilk tarif edildi (51). McKissock vertikal bipedikül tekniği 1000 gr'dan daha küçük redüksiyonlarda en iyi metoddur. McKissock ciddi pitozu, makromastisi ve pedikül uzunluğu 40 cm'den uzun olan olgularda alternatif tekniklerin seçilmesini önermiştir. Bu tip olgularda inferior teknik veya serbest nipple grefti tekniği daha uygundur. Mc Kissock vertikal bipedikül tekniğinin en belirgin avantajları şunlardır:

1. Pedikül 40 cm'den daha az uzunlukta olduğu takdirde özellikle inferior kısmı nipple için oldukça güvenli ve iyi vaskülarizasyon sağlar.
2. Eksize edilecek gland dokusunun ortaya konulmasında mükemmel bir exposure sağlar.
3. Kalan doku üst pol dolgunluğunu rahatlıkla sağlar.
4. Pedikülün süperior dermal devamlılığı bu teknikle korunduğu için memenin uzun dönem şeklini korunması oldukça başarılıdır.
5. 1000 gr'dan az olan redüksiyonlarda memenin değişik morfolojik karakteristiklerine göre oldukça esnek bir metoddur (52).

Çizimler hasta ya ayakta veya sandalyede otururken mutlaka dik konumda olmalıdır. McKissock NAC' nin yerini belirlemede ve vertikal uzantıların açısını belirlemede modifiye Wise paternini kullanmıştır ve maksimum vertikal uzunluğu 4,5 -5 cm önermiştir (şekil 19) (51, 52).

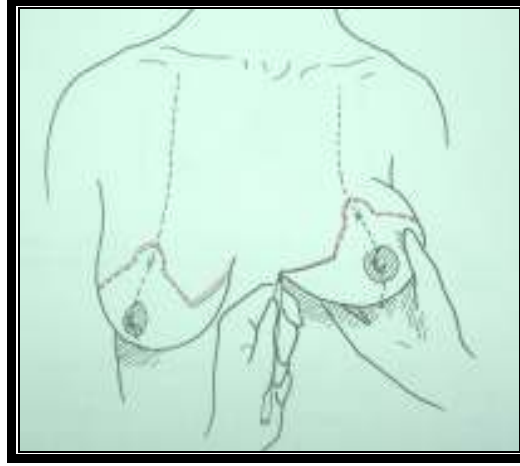


Şekil 19: Wise paternine uygun preoperatif çizim

Geleneksel McKissock tekniğinde modifiye Wise paterninin yeri meme meridyen çizgisi üzerinde yeni NAC' nin çevresinde sentralize edilir. NAC' nin çapı 3.5, 4.2 veya 4.8 cm olarak memenin genişliğine göre ayarlanabilir. Bu patern ölçümler için referans noktaları tam olarak belirlemeyi sağlasa da her meme için uygun olmayabilir. Öyle ki; vertikal uzantılar arasındaki açının artırılması medial ve lateral fleplerin daralmasına neden olarak ciddi pitotik görünümlü ve projeksiyonu azalmış bir memeye neden olurken açının daraltılması ise fleplerin çok geniş tabanlı kalmasına ve memeden daha fazla redüksiyon yapılmasına neden olur. Genel olarak bu tip sorunların yaşanmaması için vertikal uzunluğun 4.5, 5 cm' yi geçmemesine özen gösterilmelidir. Modifiye Wise paterni tüm meme redüksiyon teknikleri için oldukça güvenilir bir kılavuz olmasına rağmen yeni başlayanlarda sadece sorunları daha komplike edecektir (53).

Nipple'ın yeni yeri belirlenirken şu parametrler göz önüne alınır:

1. Nipple sternal çentikten 19 ila 22 cm uzaklıkta olmalıdır.
2. Submamarian fold alttan parmakla hissedilerek izdüşümü üzerinde nipple gelmelidir.
3. Midhumeral seviyenin birkaç cm altı ile aynı seviyede olmalıdır.
4. Orta hattan ortalama 11 cm lateralde olmalıdır (şekil 20) (52).

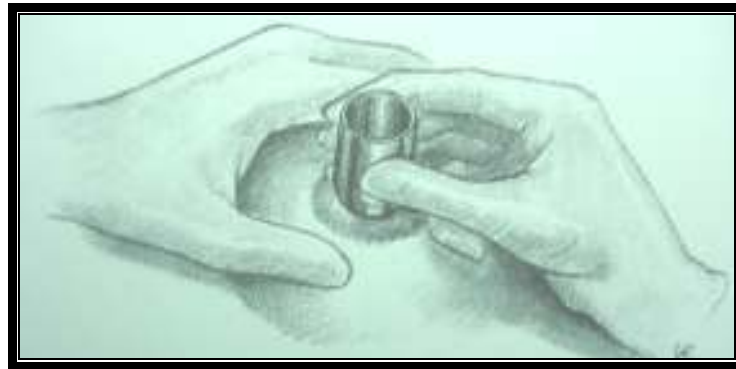

Şekil 20: Nipple'in yeni yerinin belirlenmesi

McKissock tekniği ile yapılan redüksiyonlarda birkaç modifikasyon yapılabilir:

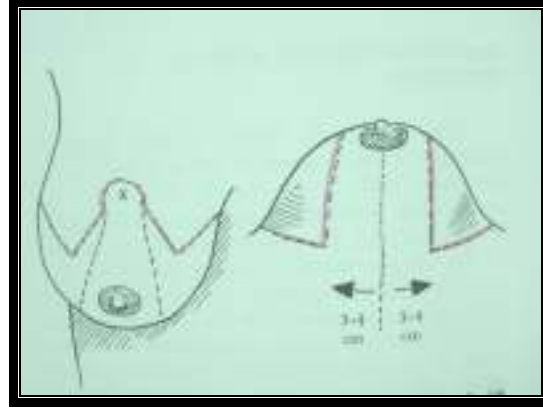
1. Wise paterninin vertikal kollarının uzunluğu 4.5- 5 cm'den maksimum 6.5-7 cm'e çıkarılabilir.
2. NAC'nin yeni yerinin dezepitelizasyon işlemi glandüler rezeksiyon sonrası fleplerin birbirine geçici olarak dikilmesiyle daha kesin olarak ve nipple-areola belirleyici patern (cookie-cutter) yardımıyla çizilebilir (54).

Meme kenarlarından tabana doğru bastırılırken areolanın kalacak kısmının düzenli bir biçimde belirlenmesi için NAC işaretleyicisi kullanılarak sınırları kalemle çizilir. Bu işaretleyici kılavuzun çapı 3.5 ile 4.5 cm arasındadır (şekil 21) .

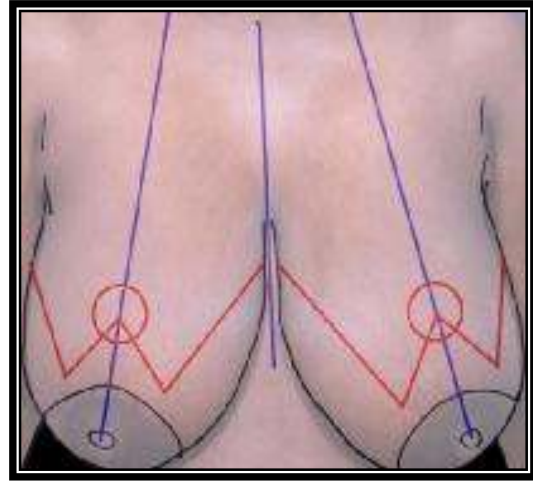
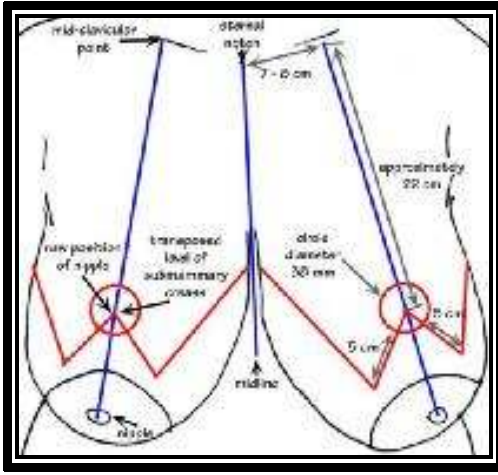


Şekil 21: Areolanın çizilmesi

Pedikülün eni 6-8 cm olacak şekilde meme meridyeni orta hat alınarak belirlenir. Pedikül çizimden minimal daha geniş alınabilir. Çok geniş NAC olan memelerde vertikal uzantılar areolayı çaprazlayabilir (şekil 22). Bu aşamadan sonra çizim işlemi bitirilmiş olur (şekil 23 a,b)

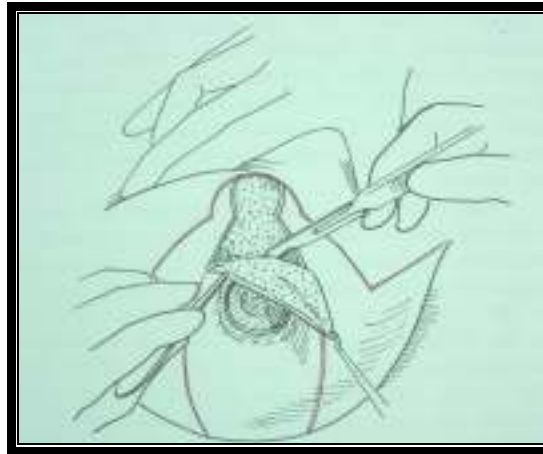

Şekil 22: Pedikülün çizilmesi (vertikal bipedikül)



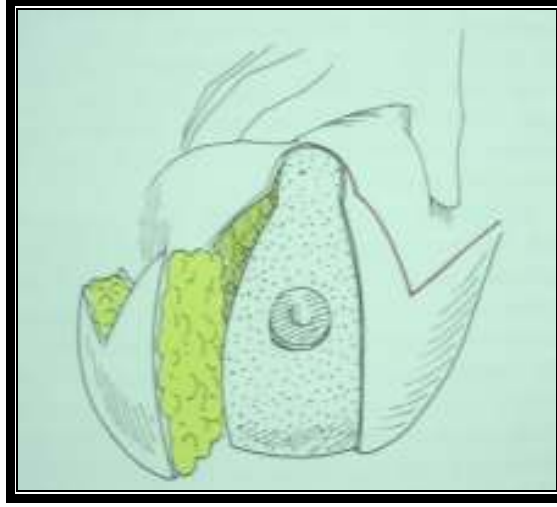
Şekil 23 a,b : Çizim işleminin tamamlanması

İşaretlenen NAC cildi korunarak inframamarian folda kadar pedikül boyunca dezepitelize edilir (şekil 24) .



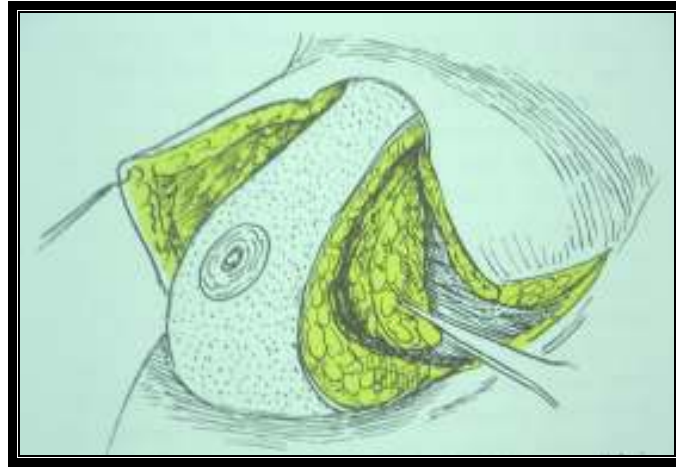
Şekil 24: Pedikülün dezepitelize edilmesi

Çizim sonrası pedikülün lateral ve medialindeki belirlenen kısımlar wedge eksizyon ile çıkarılır (şekil 25) .



Şekil 25: Pedikülün medial ve lateralinden yapılan eksizyon

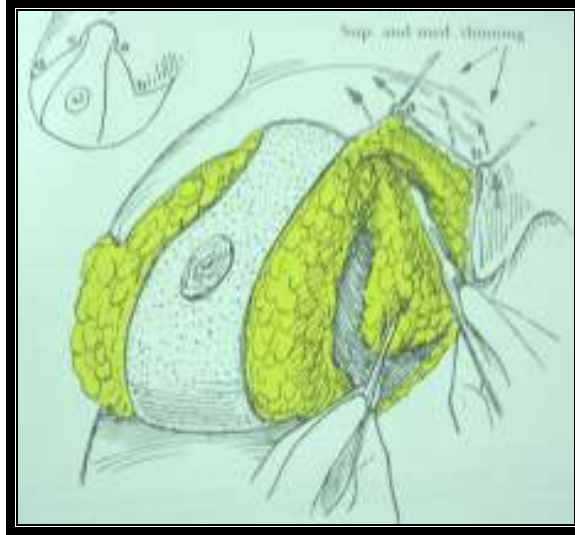
Vertikal bipedikülün üst yarısı memeden santral bir wedge eksizyon yapılarak pektoral fasyadan serbestlenir (şekil 26) .



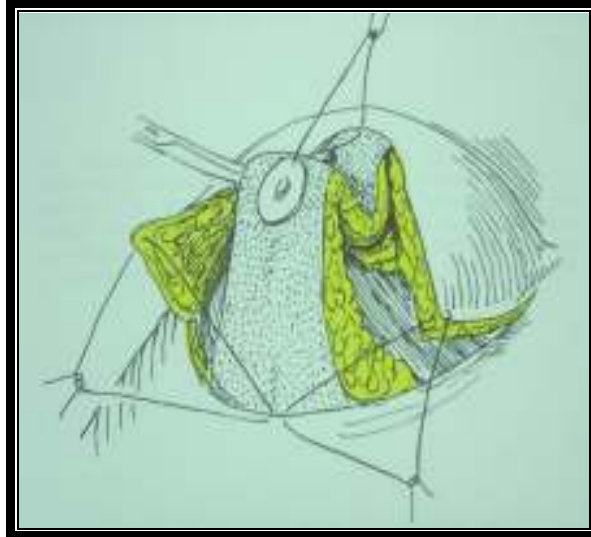
Şekil 26: Pedikülün pektoral fasyadan serbestlenmesi

Medial ve lateral flepler üst kısımda inceltilir. Özellikle lateral flebin inceltilmesi memede efektif küçülmeyi ve projeksiyonu sağlar. Yeterli inceltme yapılmazsa kapatmada güçlük görülebilir (şekil 27) .

Eksize edilen tüm dokular diğer meme ile karşılaştırılmak üzere saklanmalıdır ve daha sonra patolojik incelemeye gönderilmelidir. Pedikülün süperior kısmı katlanarak NAC istenilen yere taşınarak suture edilir (şekil 28) .



Şekil 27: Lateralde kalan fleplerin inceltilmesi



Şekil 28: Pedikülün üst kısmının katlanarak nac'ın taşınması ve fleplerin sutureasyonu

Hemostaz sağlandıktan sonra geçici yaklaştırma dikişleri ile meme orta hattında flepler dikilir. Diğer memeye de aynı işlemler yapıp simetri sağlandıktan sonra kapatılır. Küçük Jackson-Pratt drenler yerleştirilip inframamarian foldun lateralinden çıkartılır. Medial ve lateral flepler 2/0 veya 3/0 vikril ile ciltaltına dikilir. Köşelerde dog-ear bırakılmamaya dikkat edilmelidir. Fleplerin uzunluğu ile inframamarian fold arasında uyumsuzluk varsa fleplerin uçları bir miktar katlanabilir. 3/0 veya 4/0 PDS ile cilt de kapatıldıktan sonra özellikle aksiller bölgeye lipo-sakşım yapılabilir. NAC yarı gömülü 5/0 prolene ile suture edilmelidir (51- 54).

2.7.2. İnfierior Pedikül Tekniđi

İnfierior dermal parenkimal pedikül tekniđi Goldwyn ve Courtiss tarafından 1979'da modifiye kullanımı ile popüler olmuş (55). İnfierior pedikül tekniđi günümüzde özellikle Amerika Birleşik Devletlerinde en sık uygulanan meme küçültme tekniđidir (56). Ülkemizde de bu yöntem pek çok merkezde başarı ile uygulanmaktadır (57) . Bu yöntemde nipple-areola kompleksi inferior dermoglandular bir flep üzerinde transpoze edilmektedir. Planlamada en önemli nokta yeni nipple-areola'nın yeridir. İnfierior piramidal dermal parenkimal pedikül tekniđi 300 ile 1500 gr arası redüksiyonlarda kullanılabilir. Ciddi pitoz ve makromasti olgularında bile uzun dönem sonuçları açısından başarılı ve güvenle uygulanabilen bir metoddur. Pedikül uzunluğu 30 cm'e kadar uzatılabilir ve 2000 gr'a kadar güvenli bir şekilde rezeksiyon yapılabilir (58).

İnfierior piramidal dermal parenkimal pedikül tekniđinin avantajları şunlardır:

1. Glandüler redüksiyonun boyutundan bağımsız olarak güvenli bir pedikül sağlar.
2. Nipple kontraksiyon gücünün olmaksızın kolaylıkla transpoze edilebilir.
3. Eksizyon için mükemmel glandüler exposure sağlar.
4. Nipple sensitivitesi korunabilir (58).

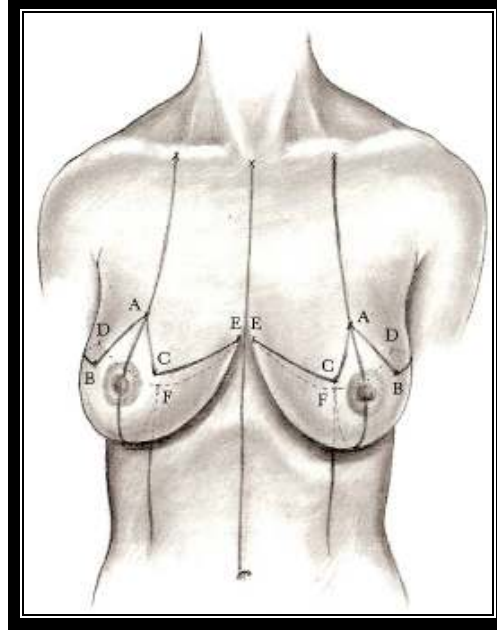
İnfierior teknik uzun dönemde yetersiz projeksiyon nedeniyle eleştirilmiştir. Projeksiyon sağlamada esas nedenin teknikten ziyade kalan meme dokusu olduğu anlaşılmıştır. Teknik uygun şekilde ve deneyimli ellerde özellikle sensibilitate ve uzun dönem projeksiyon sağlamada oldukça başarılıdır(59).

Meme küçültme oranları 800 gr'a kadar olan memeler orta, 800-2500 gr arası büyük, 2500 gr üstü dev (jigantomasti) olarak sınıflandırılır. İnfierior pedikül tekniđi 800-2500 gr arası büyüklükteki memeler için oldukça uygundur. Bu teknikte 6-8 cm genişlik ve 21 cm'e kadar pedikül uzunluğu NAC dolaşımı için yeterlidir (58, 60).

Hasta dik konumda otururken veya ayakta iken manibrumun merkezinden sternum üzerine doğru orta hat belirlenip çizilir (şekil 29). Daha sonra midklavikuler hat nipple üzerinden submamarian bileşkeye kadar çizilir. Yeni nipple'ın yeni yerinin optimal olarak belirlenmesi şu parametreye göre yapılır (5):

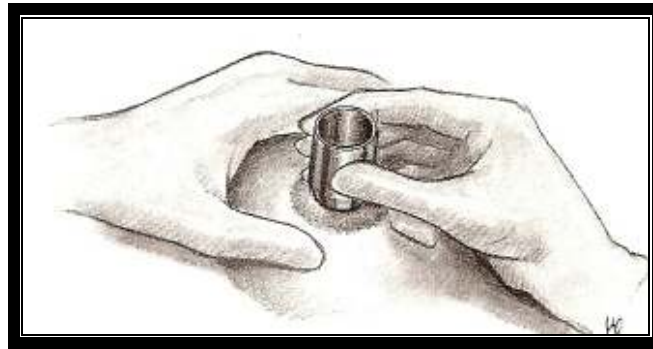1. Submamarian hatta parmak yerleştirilerek yeni nipple'ın izdüşümü işaretlenir.
2. Sternal çentikten yeni nipple mesafesi hastanın ağırlığı, boyu ve meme boyutları göz önüne alınarak 20 ila 25 cm arasında planlanır.
3. Nipple'ın yeni yeri kolun orta noktası ile aynı seviyede olmalıdır (58).

Planlama tamamlandıktan sonra hastanın standart fotoğrafları çekilir ve hasta uyutularak ameliyata geçilir.



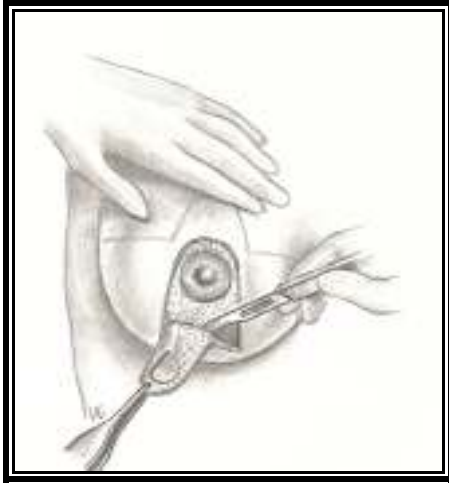Şekil 29: İnförior pedikül tekniğine uygun preoperatif hastanın çizilmesi

Keyhole paterni kullanılarak nipple'in yeni yerinden areola çevresine (bu çap 7-8 cm'yi geçmemelidir) doğru uzanan iki adet kol çizilir (bu kolların uzunluğu 5 ila 8 cm olup ortalama 6 cm'dir). Pedikül midklaviküler hatta küçük redüksiyonlarda 6 cm, büyüklerde ise 10 cm, ortalama 8 cm genişlikte olmalıdır. Yeni nipple'in tepe noktası 1000 gr'ı geçenlerde IMF ile aynı seviyede bunun dışında genellikle IMF izdüşümünün 1-2 cm daha üst seviyesinde planlanır. Daha sonra vertikal kolların bittiği noktalardan başlayan medial ve lateral kollar rezeksiyonu planlanan alanı içerecek şekilde submamarian folda kadar çizilir. Bu çizim eksizyon yapıldıktan sonra cilt kapatılırken aşırı gerime yol açmayacak şekilde olmalıdır ve genellikle cerrah tarafından ameliyat esnasında meme mediale ve laterale yatırılarak eksize edilecek alan planlanarak çizilmelidir. NAC'nin çizimi ise sirküler planlanmış işaretleyici (cookie-cutter) ile belirlenir (şekil 30) (60).

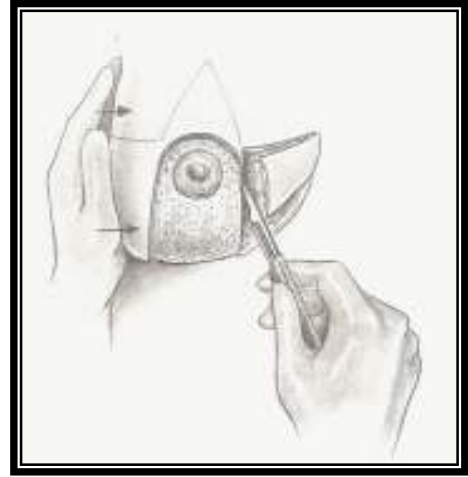

Şekil 30: Areolanın işaretleyici (cookie-cutter) ile işaretlenmesi

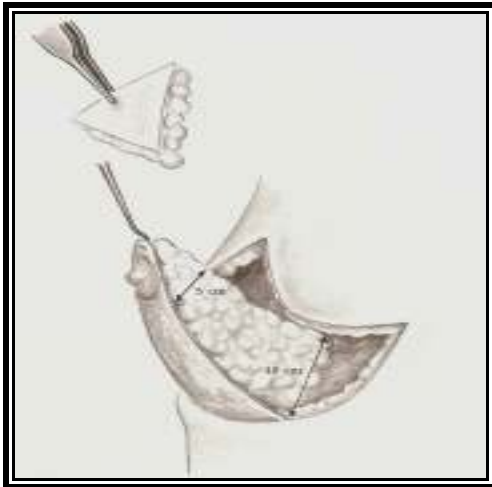Hasta supin pozisyonda ve kollar 90 dereceyi geçmeyecek şekilde yanlarda olmalıdır. Çizim işlemine göre cilt insizyonları yapılır. NAC'nin çapı 3.5-4.5 cm olacak şekilde planlanır ve pedikülün üzeri dezepitelize edilir (şekil 31). Medial bölgedeki üçgen daha sonra lateralde kalan üçgen rezeke edilir (şekil 32). Medial üçgen eksizyonu minimal olup periferide doğru gidildikçe yüzeyelleşir ancak lateraldeki üçgen eksize edilirken fasyaya kadar derinleşir. Süperiorde nipple'in yeni yeri ile pedikül arasında kalan kısım da eksize edilir. Pedikül nipple altında 5 cm genişlikte ve tabanda 10 cm genişlikte olmalıdır (şekil 33). Pedikül kalınlığı minimum 2 cm olmalıdır. Pedikül 4 interkostal seviyeye denk gelen noktadan medial ve lateralinden midklaviküler orta hatta suture edilir (şekil 34). Geriye kalan distal kısım nipple transpozisyonunun rahatça sağlanması için serbest bırakılır (57-60).



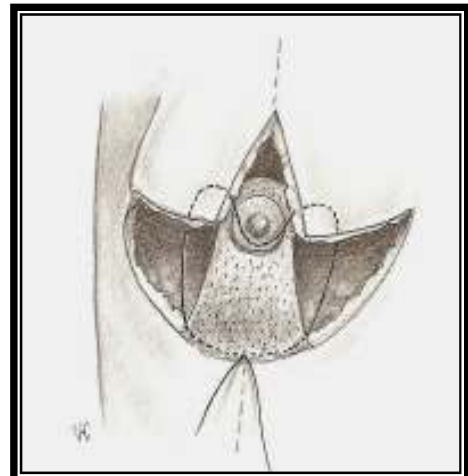
Şekil 31: Dezepitelizasyon aşaması



Şekil 32: Lateral üçgenlerin eksizyonu




Şekil 33: Süperiorde kalan üçgenin eksizyonu



Şekil 34: Pedikülün adaptasyonu

Çıkarılan bütün spesmenler patolojik incelenmeye gönderilmeli ve iyi bir hemostaz sağlanmalıdır. Geçici sütürlerle flepler yaklaştırılıp aynı işlemler karşı memeye de yapılıp hem kendi arasında hem de preoperatif fotoğraflarla karşılaştırılır. Eğer gerekli görülürse fazlalık olan yerlere liposakşın yapılabilir (şekil 35). Daha sonra Jackson-Pratt dren yerleştirilip 2-0 veya 3-0 absorbabl sütürlerle ciltaltı ve 4-0 PDS ile cilt sütürleri atılır. Nipple'ın yeni yerine adapte edilir. Sonuçta ortaya ters T şeklinde bir insizyon çıkar (56, 57, 59, 60).



Şekil 35: Liposakşın işleminin yapılması

2.7.3. Lejour Tekniği

Lassus'un 1970'de kullanmaya başladığı ve hiç ciltaltı diseksiyonu (undermining) yapmadığı vertikal mammoplasti tekniği başlangıçta kabul edilemez skarlara neden olmaktaydı. Lassus daha sonraları kısa submamarian horizontal insizyonu ekledi. Bu kısa insizyon daha sonraları Marchac ve Olarte tarafından kullanıldı. Lassus son dönemlerde submamarian foldun biraz üzerinden yaptığı vertikal insizyonla horizontal skardan tamamen uzaklaşmış oldu. Benzer prensipler Reno tarafından da kullanıldı. Bu metoda Lejour tarafından uygulanan modifikasyonlar şunlardır (61):

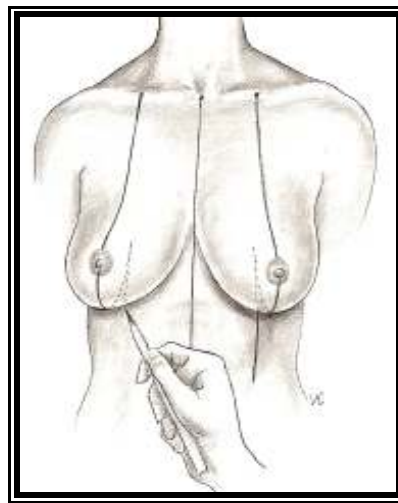1. Büyük memelerde kan akımı ve sensitiviteyi korumak için daha geniş bir pedikül planlanması.

2. Periareolar skarın kalitesini artırmak için periareolar çapın genişliği azaltılması ve periareolar bölge çevre dokuda undermining yapılmaması.
3. Glandın sağlam bir şekilde sütüre edilmesi ile hem şeklinin korunması hem de gerginlik azaltılarak skarın genişlemesinin azaltılması.
4. Meme şeklinin sağlanmasında memeyi zarf gibi kuşatan cilt şekline güvenilmemesi.
5. Memenin alt kısmında vertikal uzunluğu azaltmak ve cildin büzülerek dikilmesini sağlamak için geniş undermining yapılması.

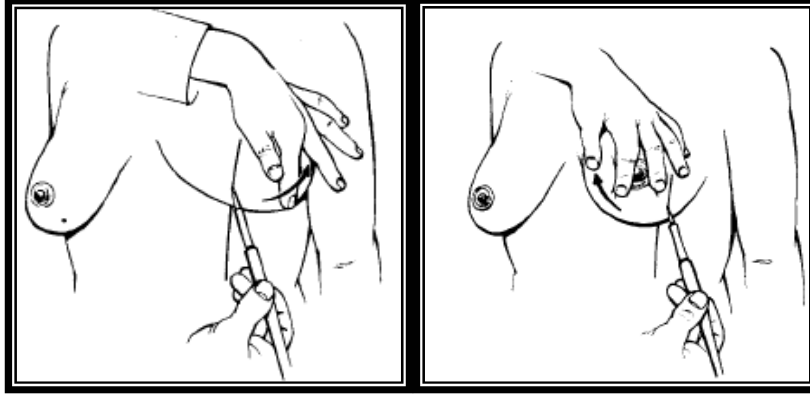
Lejour 1989’da ilk kez liposakşın işlemini 15 yaşında bir kızda kullanmıştır. Her bir memeden 400 cc aspire etmiş ve esas redüksiyon işlemini memenin matürasyonu sağlanana kadar ertelemiştir. Sadece liposakşın ile birkaç kez redüksiyon yapmıştır. Çünkü sadece liposakşın yapılanlarda ciddi pitoz ve projeksiyon kaybı olduğunu belirtmiştir. Ancak preaksiller bölge ve subaksiller bölgede birikim gösteren yağların alınması daha iyi bir kontür sağlanmasında oldukça yararlı bir metoddur. Ayrıca her iki memenin orta hatta birleştiği “symmastia” deformitesinin tedavisinde kullanımı oldukça efektiftir (62).

Hasta dik konumda otururken veya atakta iken çizimler yapılır. Orta hat ve midklaviküler hattın submamarian folda olan meme meridyeni çizilir. Meme lateralindeki fazlalığın net tespiti amacıyla meme meridyeni orta hattan 9-11 cm laterale çizilmelidir (şekil 36) (63).

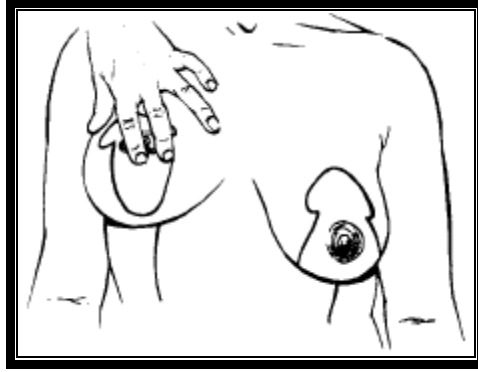
Medial kenar çizilirken meme laterale doğru, lateral kenar çizilirken meme mediale doğru çekilir ve her iki çizgi meme aksı boyunca devam ettirilerek aşağıda submamarian foldun biraz üstünde parabolik tarzda birleştirilir (şekil 37). Memenin düz olmaktan çok koni şeklinde olmasını sağlamak için meme yukarı doğru çekilerek çizim yapılmalıdır (şekil 38) (62, 63).



Şekil 36: Meme meridyeni ve orta hattın çizilmesi

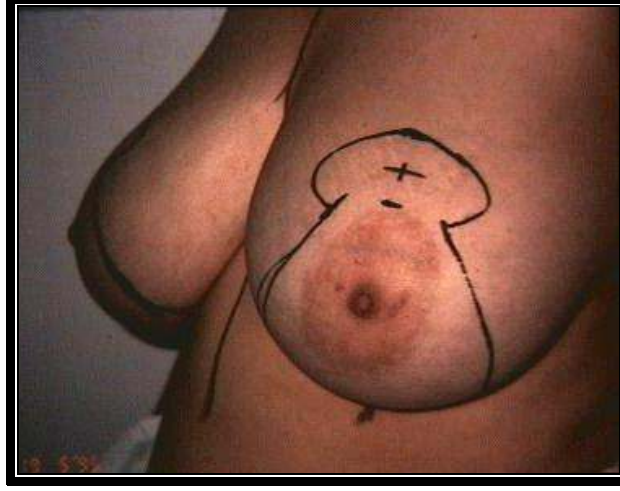


Şekil 37: Memenin sağa ve sola yatırılarak medial ve lateralinin çizilmesi



Şekil 38: Memenin yukarı doğru çekilerek çizilmesi

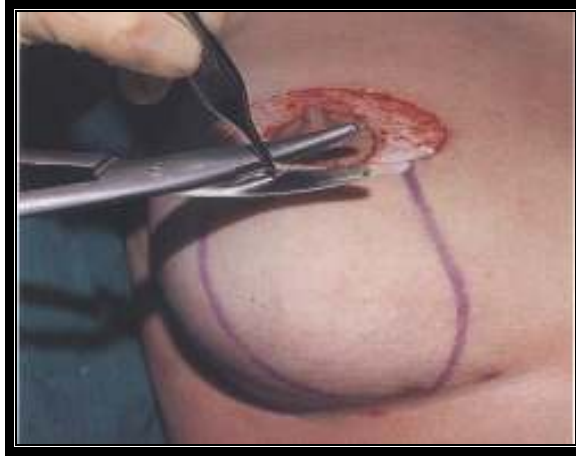
Cerrahın tercihinine göre nipple yeni yerine doğru parabolik tarzda uzatılan medial ve lateral çizgiler bu noktada birleştirilir. Bu periareolar çizgiler mastopeksi için 14 cm redüksiyon için 16 cm olmalıdır. Areola ve çevresindeki skarı fazla germemek için bu uzunluk 16 cm'yi geçmemelidir. Nipple'in yeni yerinin 2 cm üstündeki noktadan başlayan eğri çizgiler ortalama 7-8 cm olup vertikal çizgilerle bu mesafede birleşirler (şekil 39) (62).



Şekil 39: Nipple'in yeni yerinin belirlenmesi

Bu periareolar eğri parabolik çizgilerin şekli memenin boyutuna göre değişir. Büyük memelerde 16 cm'yi geçmemek şartıyla geniş vertikal çizgilerle birleşmesi için daha horizontal çizilmelidir. Gland şekillendirildikten sonra periareolar bölgedeki eğri insizyonlar operasyon esnasında gerekirse dairesel şekle dönüştürülür. Bu yaklaşımla özellikle büyük memelerde Wise paternine göre daha güvenli pedikül elde edilebilmektedir (62, 64).

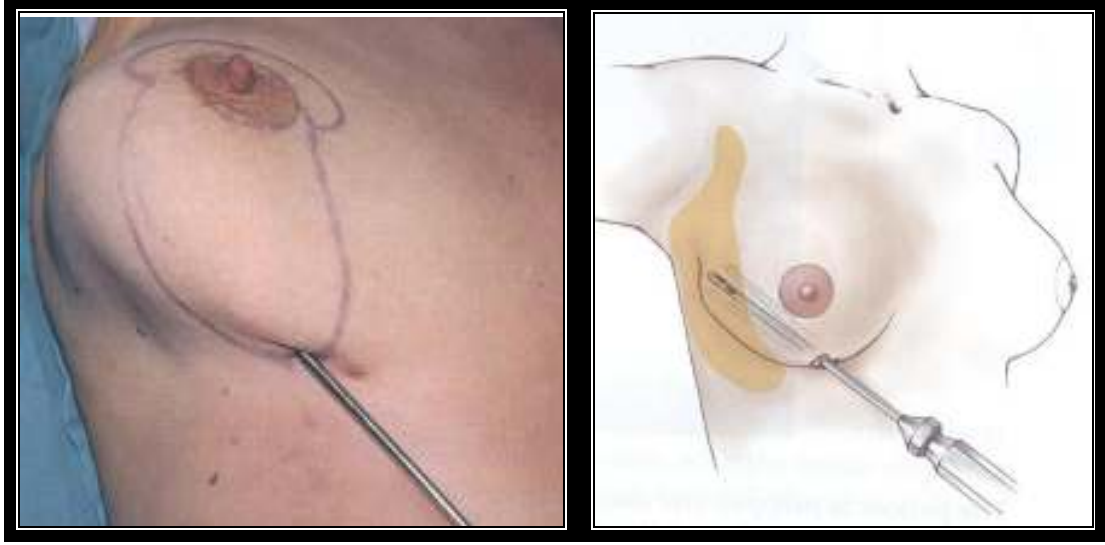
Çizim işlemi bittikten sonra areola haricindeki üst kısım ve areolanın 2-3 cm altındaki kısım dezepitelize edilir (şekil 40).



Şekil 40: Dezepitelizasyon işlemi

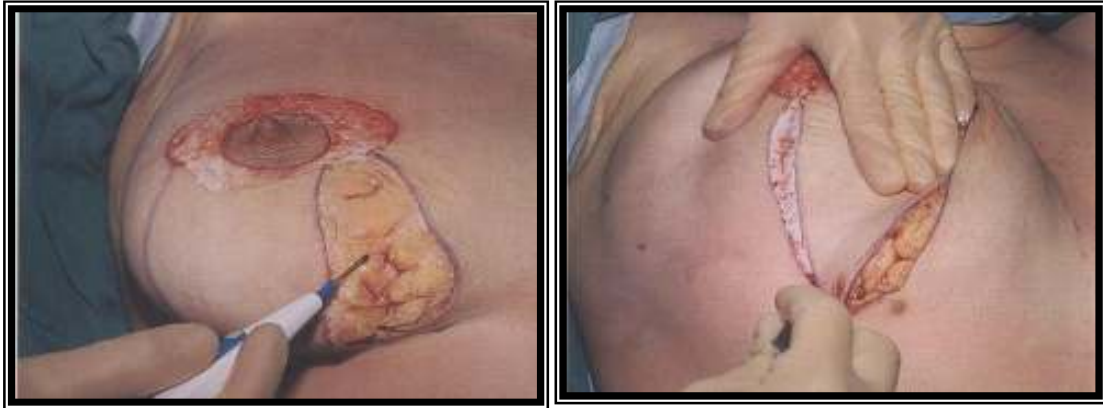Hasta yarı oturur pozisyonda tutulur. Memenin alt yarısına 20 cc 0.5 % lidokain ile 1:100 000 epinefrin solüsyonu infiltre edilir. Meme en alt sınırındaki işaretin biraz üstünden 6 no.lu kanül ile girilerek memenin hemen her tarafından yağ aspire edilir. Sadece areola arkası ve glanda liposakşın yapılmaz. Aspire edilen yağ azaldığında veya aspirat kanlı gelmeye

başlayınca liposakşın bırakılır. Eğer gland içerisine kolayca girilemiyorsa liposakşın hemen bırakılır (şekil 41, 42).



Şekil 41-42: Liposakşın işleminin görünümü ve şematik dizaynı

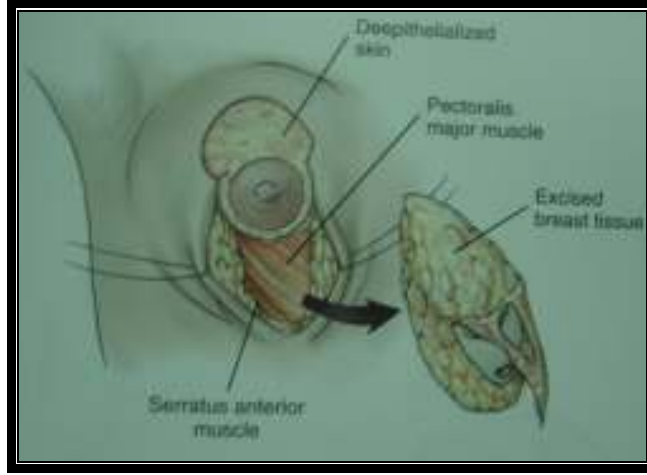
İşaretlenen kenarlar insize edilir ve cilt altındaki glanddan laterale ve mediale doğru submamarian folda kadar diseke edilir. Periareolar bölgede herhangi bir undermimming yapılamaz. Bu diseksiyonlar ciltaltında yaklaşık 0.5 cm yağ bırakacak şekilde mastektomi gibi yapılır (şekil 43, 44).



Şekil 43-44: İşaretlenen kenarların insizyonu

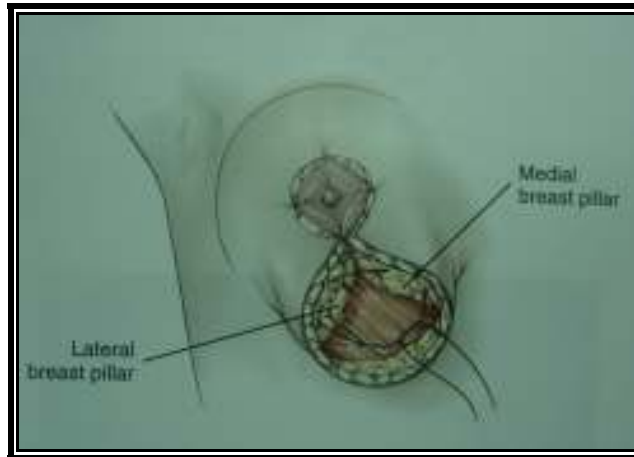
Diseksiyonun süperfisyal olarak yapılması operasyon sonrası meme dokusunun alt kısmındaki fazla cildin retraksiyonunu kolaylaştıracaktır. Eğer diseksiyon derin planda yapılacak olursa cilt retrakte olmayacak ve memenin alt kısmında fazlalığa yol açacaktır. Submamarian fold seviyesinde memenin alt santral kısmı göğüs duvarından eleve edilir. Glandın üst sınırına doğru yapılan diseksiyonla glandın arkasında 6-8 cm'lik bir vertikal tünel

oluşturulur (şekil 45). Lateral kan akımını korumak amacıyla gereksiz ve geniş diseksiyondan kaçınılmalıdır (62, 64).



Şekil 45: Fazla dokunun eksizyonu


Mastopekside memenin alt kısmı korunmalı ve areolar pedikülle birlikte eleve edilmelidir. Eğer yeterli derecede pitoz varsa bu işlem gland kesilmeksizin yapılabilir. Orta derecedeki redüksiyonlarda eksizyon areola altındaki santral kısımla sınırlı tutulur. Daha geniş ve büyük redüksiyonlarda ise areolar pedikül 2-3 cm'e kadar inceltilbilir. Pedikül katlanarak 3. interkostal seviyede pektoral kasa güçlü ve geç eriyen sütürlere asılır. Bu aşamadan sonra nipple yeni yerine sütüre edilir (şekil 46) (62, 63).



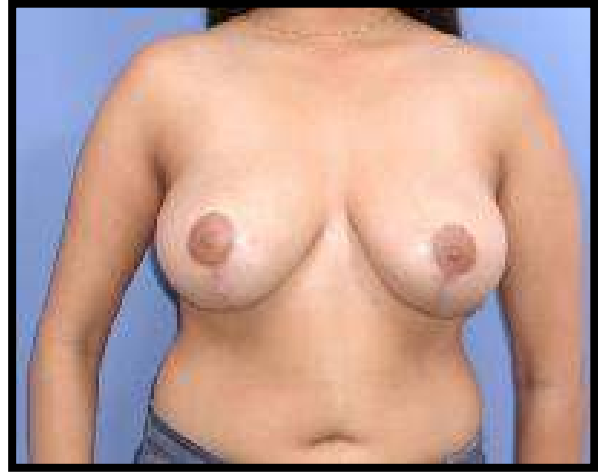Şekil 46: Nipple'in yeni yerine sütürasyonu

Meme dokusunun her iki lateralinde bulunan ve hem tutunduğu pektoral kasta hem de üzerindeki ciltten ayrılan flepler orta hatta birbirine sütüre edilir. Bu sütürasyon memenin konikal şeklini almasını sağlar ve uzun dönemde memenin tabanını daraltır. Ancak postoperatif dönemde glandın aşağı doğru serbestçe hareket edebilmesi için bu sütür glandı göğüs duvarına fiske etmemelidir. Meme şekillendirildikten sonra cilt üzerine kapatılır. Çok

açık olmamasına rağmen birçok modern teknik cildin meme şekli üzerinde hiçbir etkisinin olmadığını savunurlar. Cilt postoperatif dönemde kontrakte olarak yeni glandın şekil ve boyutunu alır. Operasyonun bitiminde areolanın üst kısmı daha şiş altı ise daha düz olmalıdır. Eğer bu sağlanamazsa uzun dönem sonuçları tatmin edici olmayacaktır. Ciltaltı 3-0 yavaş emilen bir suture ile cilt ise 4-0 naylon ile suture edilir (şekil 47). Drenler 1 gün tutulur. Memeyi destekleyen pansuman yapılır ve 1 hafta tutulur. Dikişler postoperatif 14. günde alınır. (şekil 48). Postoperatif 2 ay boyunca (gece ve gündüz) sporcu sütyeni giydirilir (64, 65).



Şekil 47: İnsizyonların suture aşaması



Şekil 48: Postoperatif erken dönem görünüm

Orta derecedeki redüksiyonlarda eksizyon areola altındaki santral kısımla sınırlı tutulur. Daha geniş ve büyük redüksiyonlarda ise areolar pedikül 2-3 cm'e kadar inceltilir. Özellikle ileri derecede hipertrofiye memelerde pedikül uzunluğu 10-12 cm'e kadar uzatılabilir. Pedikül katlanarak 3. interkostal seviyede pektoral kasa güçlü ve geç eriyen suturelerle asılır. Bu üst kısma konulan dikiş, üst polde dolgunluğu sağlar ve iyileşme sırasında alt poldeki gerginliği azaltır. Bu aşamadan sonra nipple yeni yerine suture edilir. En sık karşılaşılan sorun seroma olup genellikle diseksiyonun koter ile yapılması sonucu görülmektedir. Skarın meme altındaki en uç noktası erken postoperatif dönemde daha aşağıda görülür ancak zamanla meme aşağı doğru yer değiştireceğinden skar submamarian foldu geçmemelidir. Bu teknikte uzun ve geniş skar görülmesi gibi bir problem gözlenmemektedir. Çok büyük ve pitotik memelerde bir miktar kalabilen cilt fazlalığı postoperatif 3 ila 6 ay sonra düzeltilebilir. Bu revizyon bir komplikasyon olarak düşünülmemelidir (62- 65).

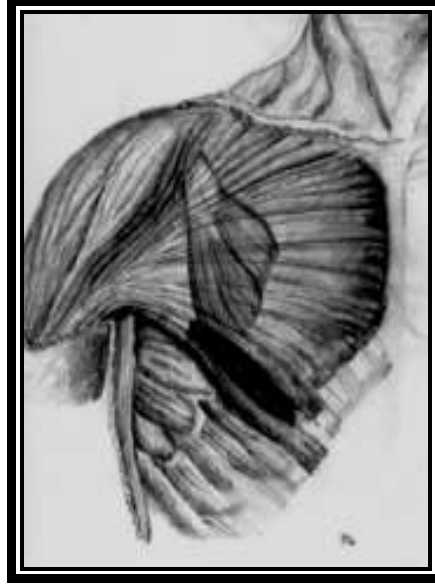2.7.4. Graf Tekniđi

Redüksiyon mamoplastide başlangıçta ters T tekniđi kullanılıyordu. Uzun bir skarın oluşmasının yanında meme projeksiyonu ve şekli sağlanamıyordu. 22 yıl sonra bazı yazarlar kötü bir estetik kaliteye neden olan medial skardan kurtulmak amacıyla L- şeklinde insizyonu önerdiler. Yazarlar göğüs duvarından bir flep kaldırarak bunu pektoralis majorun altından geçirmeye ve böylece meme üst kutbunda dolgunluğu sağlamaya çalışmışlardır (66, 67).

Çıkarılacak meme dokusunun miktarına veya pitoz derecesine göre yazarlar :

1. parenkim şekillendirmesi,
2. nipple- areola kompleksinin repozisyonu,
3. artan derinin minimal skarla düzeltilmesini hedeflemişlerdir (68).

Graf tekniđi, uzun dönemde daha iyi sonuç elde edebilmek için, memeye şeklin cilt sütürleriyle değil yine kendi internal dokusuyla verilmesini ve aşırı skar oluşumundan korunulmasını sağlamaktadır. Mastopeksiyle birlikte yapılabildiđi gibi , bu teknik 600 gr meme dokusunun çıkarıldığı redüksiyon mamoplastiyle birlikte de kullanılabilir. Graf tekniđi minimal oblik insizyon, medial skarın eliminasyonu, glandın rahat elevasyonu ve yukarı rotasyonu ile pektoral kas lupu altına göğüs duvarı tabanlı meme parenkim dokusunun fiksasyonu sağladığı için yazarlarca tercih edilen ve üst kutup dolgunluđunu sağlayan yaklaşımdır. Bunun için bir blok halinde meme dokusu, (dezepitelize, dört tarafı bölünmüş, göğüs duvarındaki pedikülünden beslenen ve bu nedenle yüksek mobiliteye sahip) bir ilmik (lup) halindeki pektoral kasın altından geçirilip üst kutupta sabit şekilde durması sağlanır (şekil 49) (33, 69). Flebin dermisinin pektoral kasa askı dikişleri ile tutturulması pozisyonun korunmasına yardımcı olmaktadır ancak memenin yeni pozisyonu için primer destekleyici pektoral kas lupudur (33).

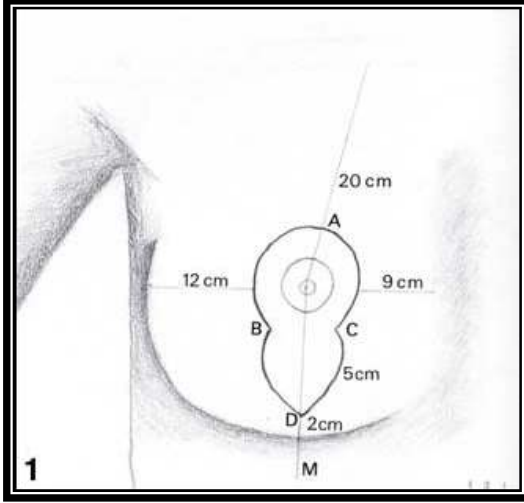


Şekil 49:Pektoral kas lupunun dizaynı

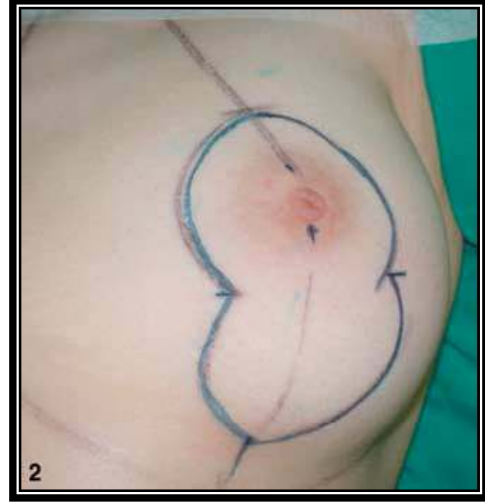İşaretleme Tekniği

Meme redüksiyonunda veya mastopeksi de kullanılan cilt işaretleme tekniğine benzer ancak tek fark çıkarılacak doku miktarıdır.

1. Sternal çentikten ksifoide kadar orta hatta bir çizgi çizilir.
2. Orta meme çizgisi midklaviküler hattın niple areola kompleksine (NAC) kadar çizilir bu çizgi inframamarian krizden de geçer (**M noktası**). Bu nokta 12 cm veya daha fazla orta noktadan uzaktır. İlerde areolanın üst kısmı olacak **A noktası** , midklaviküler hattın 18-20 cm, veya sternal çentikten 20-22 cm uzaklıkta olacak şekilde tespit edilir.
3. Areolanın altından vertikal bir hat boyunca (eksize edilecek fazla deri dokusu) kıstırma manevrasıyla **B ve C noktaları** işaretlenir. **A , B ve C noktaları** referans alınarak areola etrafında periareolar tekniktekinin benzer şekilde bir oval çizilir. Bu çizdiğimiz oval şeklinin medial kısmı orta hatta yaklaşık 9 cm , lateral kısmı ise anterior
4. **D noktası**, M noktasından 2-4 cm üstte olacak şekilde çizilir. 5-7 cm eğri iki çizgi ile D noktası B ve C noktalarıyla birleştirilir.
5. Aksiller hatta 12 cm uzaklıktadır (Şekil 50, 51) (33, 34, 70).



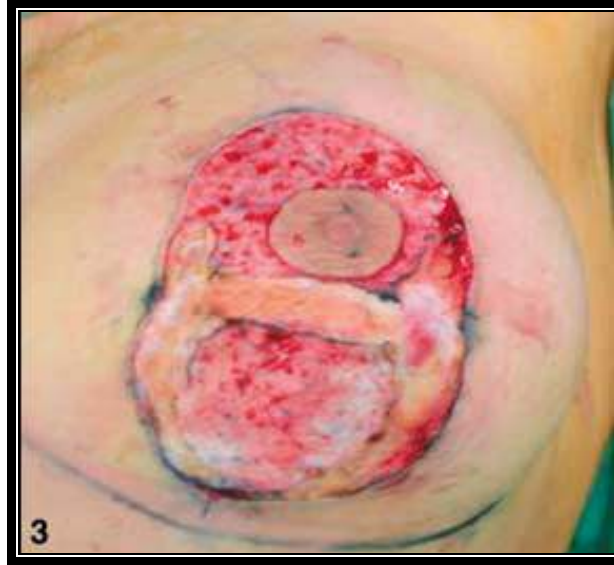Şekil 50: Tekniğin şematik çizimi



Şekil 51: Tekniğin hasta üzerinde çizimi

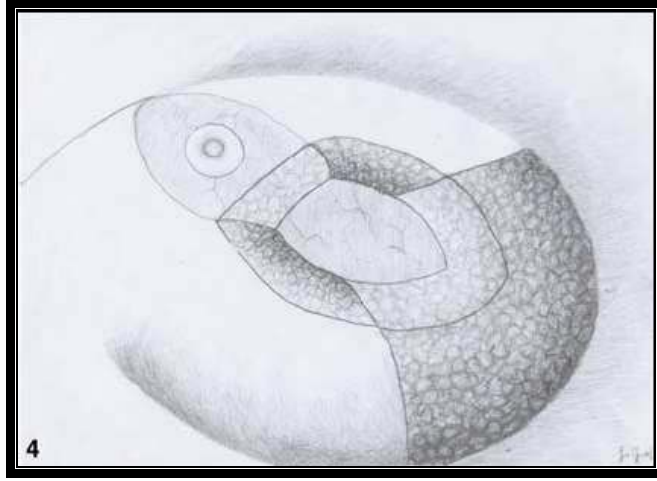
Ameliyat Tekniği

1. **B ve C noktalarının** 1.5 – 2 cm yukarısına kadar demarkasyon hattından dermis insizyonu yapılır ve areolanın üst porsiyonu **NAC**'ın pedikülü olacak şekilde ayrılır.
2. Ayrıca horizontal olarak da areolanın 1 cm altından , göğüs duvarına paralel olacak şekilde ve 4. interkostal alanda birleşecek şekilde dermis insizyonu yapılır.(şekil 52)



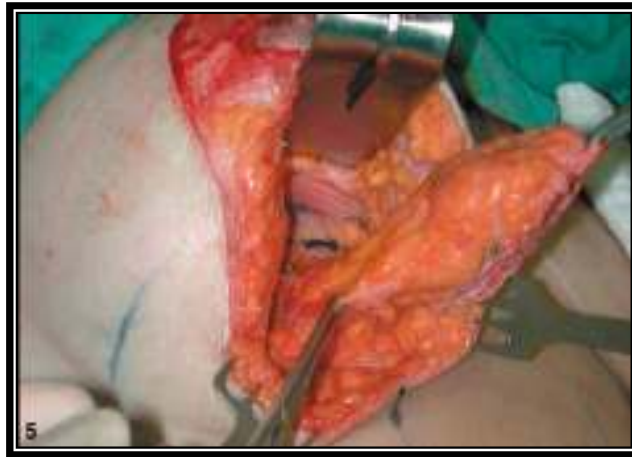Şekil 52: Çizime uygun olarak areolanın korunup cildin dezepitelize edilmesi

3. Lateral ve medialde meme sütünü için intakt doku bırakacak şekilde flebin üst kısmına oblik bir insizyon yapılır. (şekil 53)



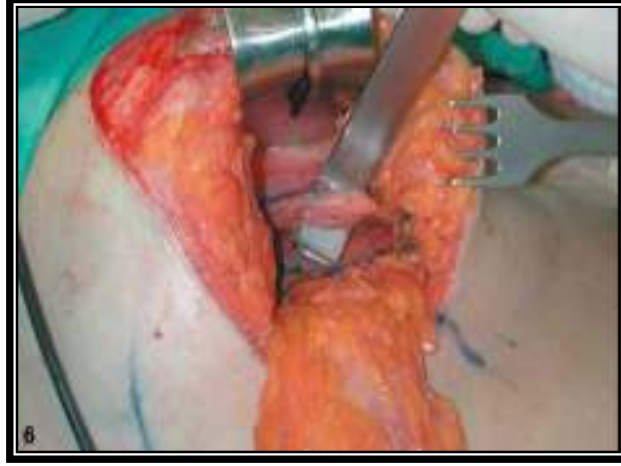
Şekil 53: Torasik bazlı flebin şematik olarak gösterilmesi

4. Meme dokusu 2. interkostal aralığa kadar pectoralis major fayasından ayrılacak şekilde kaldırılır.
5. Flebin alt kısmı orjinal inframamrian krize kadar titizlikle diseke edilir. 4.-5 interkostal arterden beslenen 6-8 cm genişlikte, 4 cm kalınlıkta göğüs duvarı flebi hazırlanır (şekil 54). Göğüs duvarı tabanlı flep hazırlandıktan sonra 3x10 cm boyutlarında pectoral kas parçası çıkarılır. Kas lopu pectoral kasın anterior 2/3 'ü kalınlığında olacak şekilde diseke edilir. Kas şeridinin alt sınırı flep tabanının üst kenarıyla yapışıktır. Kanamayı minimalize etmek için kas şeridi içine dilue epinefrin solüsyonu enjekte edilir. Koter yardımıyla insizyon yapılır 1. insizyonun 3 cm üstünde 2. bir insizyon yapılarak lup (ilmik) hazırlanmış olur.



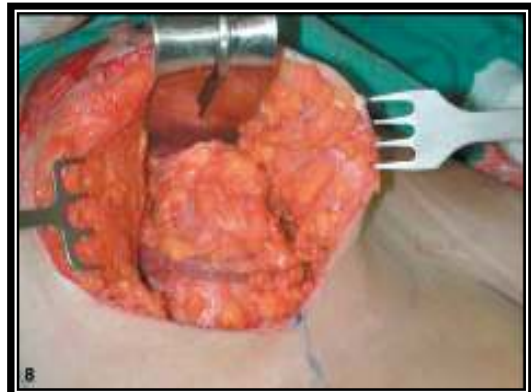
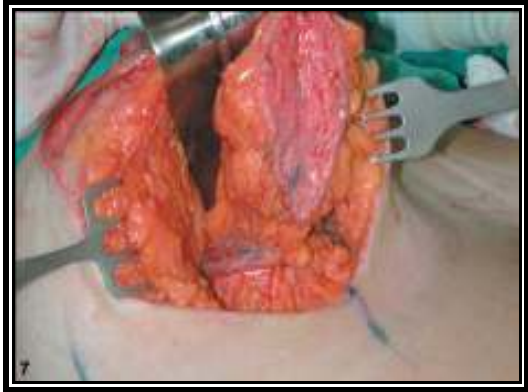
Şekil 54: Torasik bazlı flebin diseksiyonunun lateral görünümü

6. 2 cm genişlikte bipediküler pektoralis major flebi göğüs duvarı flebinin üzerinden diseke edilir. Kas flebi parsiyal kalınlıkta (2/3 süperfisyal) olmalı ki göğüs duvarı flebine kompresyon yapmadan yer sağlamalıdır (şekil 55).



Şekil 55:Flep diseksiyonu sonrası pektoral kas lupunun hazırlanması

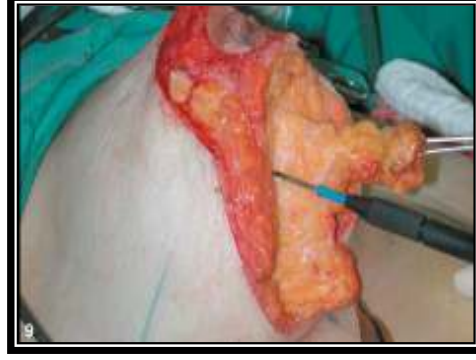7. Flep kas askısının altından geçirildikten sonra arda kalan kas dokusu 2.0 naylon suturele dikilir (şekil 56, 57). Daha sonra torasik flep göğüs duvarına lateralden başlayarak 2.0 naylonla 2. interkostal aralığa kadar kontinü dikilir. Flebin boyutu 100-200 g implanta eş olduğu için üst kutba hacim verir.



Şekil 56: Flebin pektoral kas lupunun altından geçirilmesi

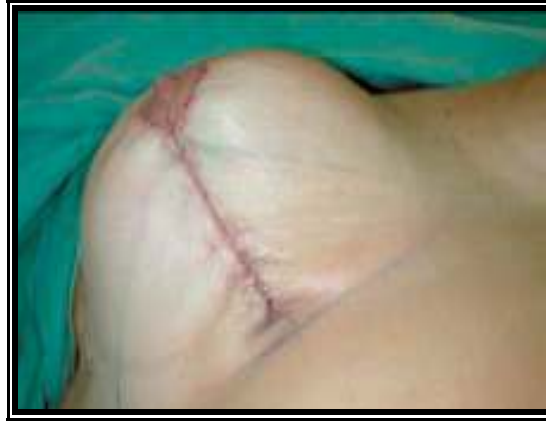Şekil 57: Flebin kas lupundan geçirildikten sonra tabana suture edilmesi

8. Sütürasyondan sonra meme dokusunun medial, lateral kenarları ve tabandan uygun şekli ve boyutu verecek şekilde çıkarılır (şekil 58).



Şekil 58: Planlanan redüksiyona uygun olarak rezeksiyonların yapılması

9. Glandın üst kısmı 2. interkostal hizasında kas düzeyinde medial ve lateral sütunları birlikte alacak şekilde suture edilir (şekil 59). Dermis ve ciltte işaretlenen noktalar karşılıklı gelecek şekilde suture edilir (33, 34, 70).



Şekil 59: İnsizyonların suture aşaması

BÖLÜM III

GEREÇ VE YÖNTEM

3.1. Hasta Seçimi

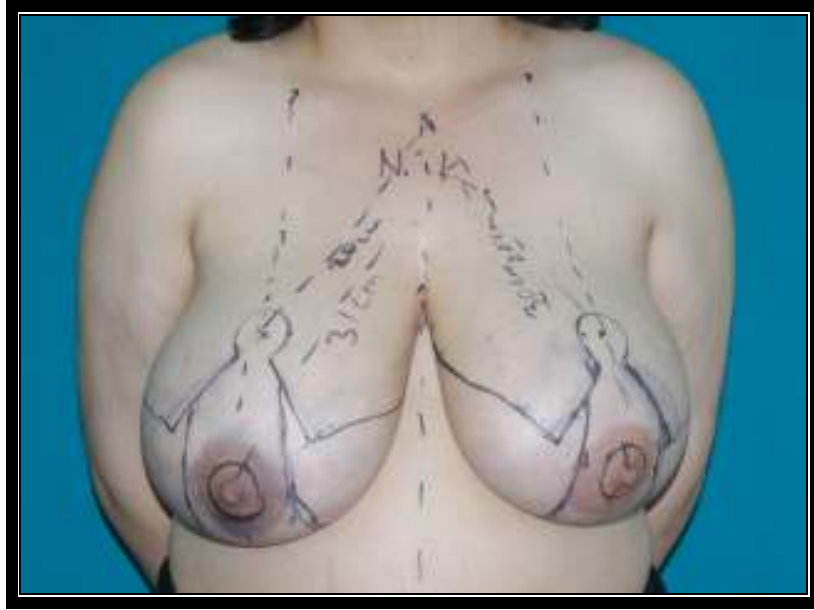Bu çalışma Ocak 2000 ile Haziran 2005 yılları arasında kliniğimizde meme küçültme(redüksiyon mamoplasti) ameliyatı yapılan hastalarda retrospektif olarak yapıldı. McKissock, Lejour, İnfierior pedikül ve Graf tekniği olmak üzere 4 farklı teknik ile redüksiyon mamoplasti yapılan hastalardan rastgele seçilerek 15' er kişilik 4 grup (toplam 60 hasta) oluşturuldu:

- Grup 1: Mc Kiskey tekniği ile redüksiyon mamoplasti yapılan ve rastgele seçilen 15 hasta
- Grup 2: Lejour tekniği ile redüksiyon mamoplasti yapılan ve rastgele seçilen 15 hasta
- Grup 3: İnfierior pedikül tekniği ile redüksiyon mamoplasti yapılan ve rastgele seçilen 15 hasta
- Grup 4: Graf tekniği ile redüksiyon mamoplasti yapılan ve rastgele seçilen 15 hasta

Skar veya yanık nedeni ile opere edilen hastalar, rekonstruktif amaçlı (konjenital hipoplazi, benign kitle veya kanser cerrahisi sonrası) girişimlerin yapıldığı hastalar, 24 yaşın altındaki hastalar, farklı tekniklerin uygulandığı hastalar, birden fazla tekniğin veya aynı tekniğin modifikasyonlarının kullanıldığı hastalar çalışmanın dışında tutuldu.

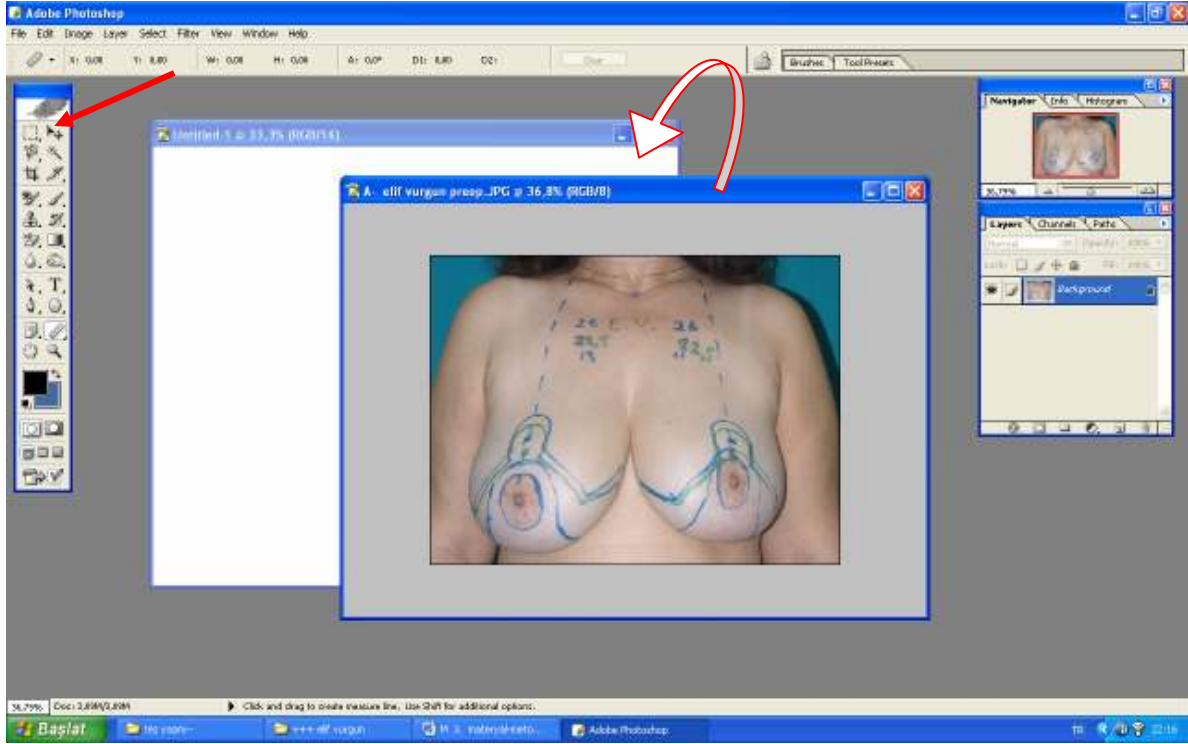
3.2. Ölçüm Tekniği ve Fotografik Analiz

Her hastanın rutin olarak preoperatif meme ölçümleri yapılmakta ve belirlenen uygun redüksiyon mamoplasti tekniğine göre çizimleri yapılmaktadır. Bu ölçümlerde klavikula orta noktası-nipple (KN), sternal çentik-nipple (SN), nipple-submamarian fold (NF) mesafeleri ölçüldükten sonra nipple'ın belirlenen yeni yeri, nipple-areola kompleksinin çapı, pedikül genişliği gibi mesafelerde ölçülerek çizilmektedir (şekil 60). Daha sonra ön, her iki lateral, her iki çapraz ve öne 45 derece eğik fotoğrafları standart olarak 1,5 metre mesafeden rutin olarak Nikon D100 (Nikon USA) marka dijital fotoğraf makinesi ile alınmaktadır.

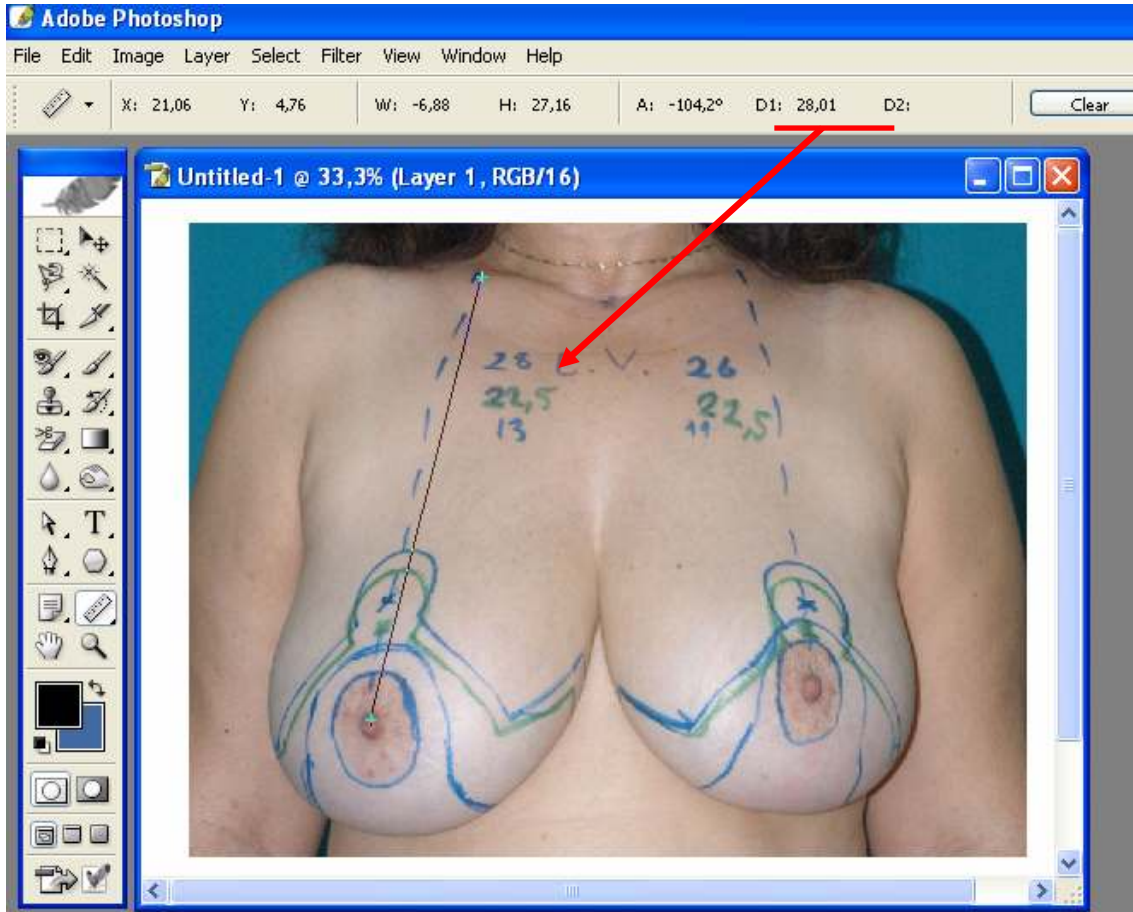


Şekil 60: Preoperatif çizim ve ölçümler

Aynı ölçümler erken postoperatif (postoperatif 1-6 ay) ve geç postoperatif (postoperatif 1-5 yıl) dönemlerde de ölçülmekte ve fotoğrafları rutin olarak kaydedilmektedir. Bu çalışmada ölçümler arası değişikliklerin objektif olarak görülmesi ve değerlendirilmesini sağlamak amacıyla, memelerin önden çekilen fotoğrafları bilgisayar ortamında Adobe Photoshop CS (Adobe Systems, Inc., San Jose, CA) programı kullanılarak çalışıldı. Preoperatif meme resmi Adobe Photoshop CS programı ile birlikte açılıp programda hazırlanan 70x50 cm.'lik yeni bir zemin üzerine “move” tuşu seçilerek taşındı (şekil 61). Daha sonra resmin kalitesi ve çözünürlüğünün etkilenmemesi ve orantısal olarak küçültülmesinin sağlanması için “shift” tuşu kullanılarak resim preoperatif ölçülen değerlere denk boyutlara indirildi. Böylece gerçek ölçümlere uygun kalibrasyon sağlanmış oldu (şekil 62).

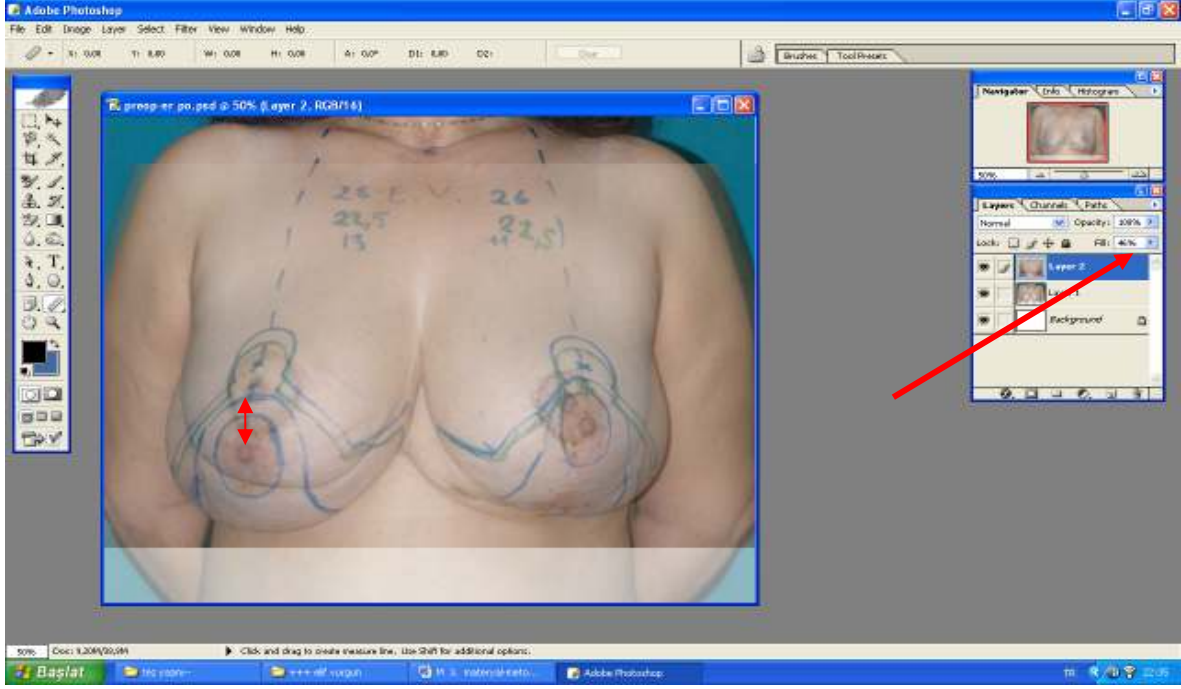


Şekil 61: Resmin açılması ve yeni bir zemine taşınması

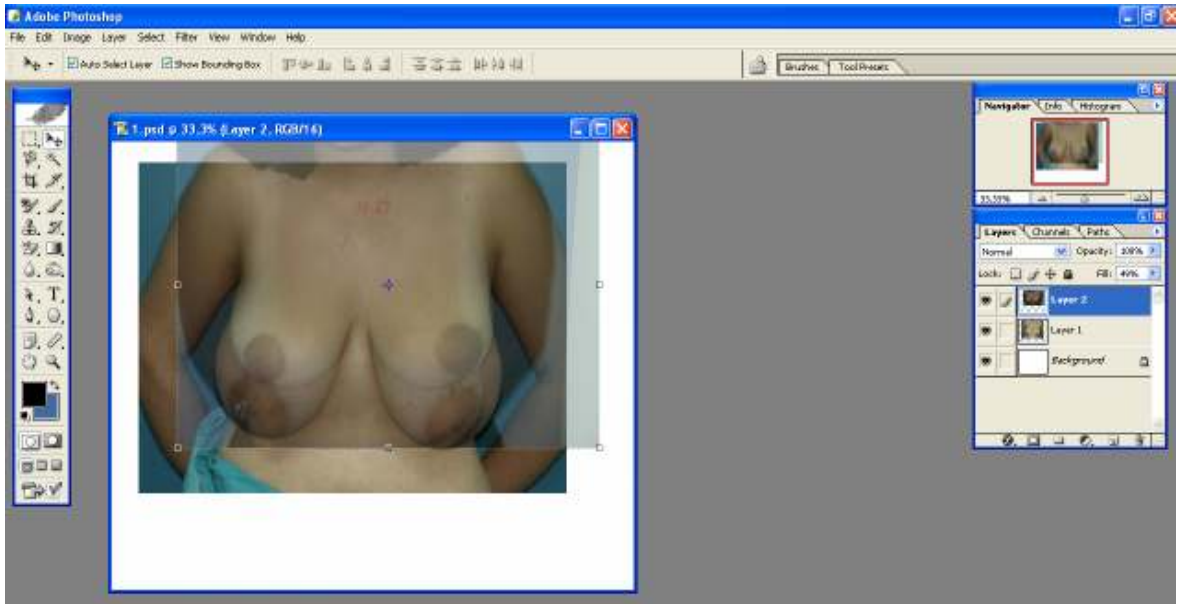


Şekil 62: Gerçek ölçümlerin bilgisayar ölçümlerine eşitlenerek kalibre edilmesi

Kalibrasyon işlemi tamamlandıktan sonra erken postoperatif dönemde alınan resmin opasitesi % 50 azaltılıp zeminde daha önce hazırlanmış olan resmin görülmesi sağlandı. Daha sonra bu iki resim birbirleri üzerine üst üste getirildi. Bu üst üste getirme işleminde omuzlar, aksiller katlantılar ve sternal çentiğin mutlaka çakışmasına dikkat edildi. Böylece erken postoperatif değişim objektif olarak kolaylıkla ortaya konulmuş oldu (şekil 63a, 63b).

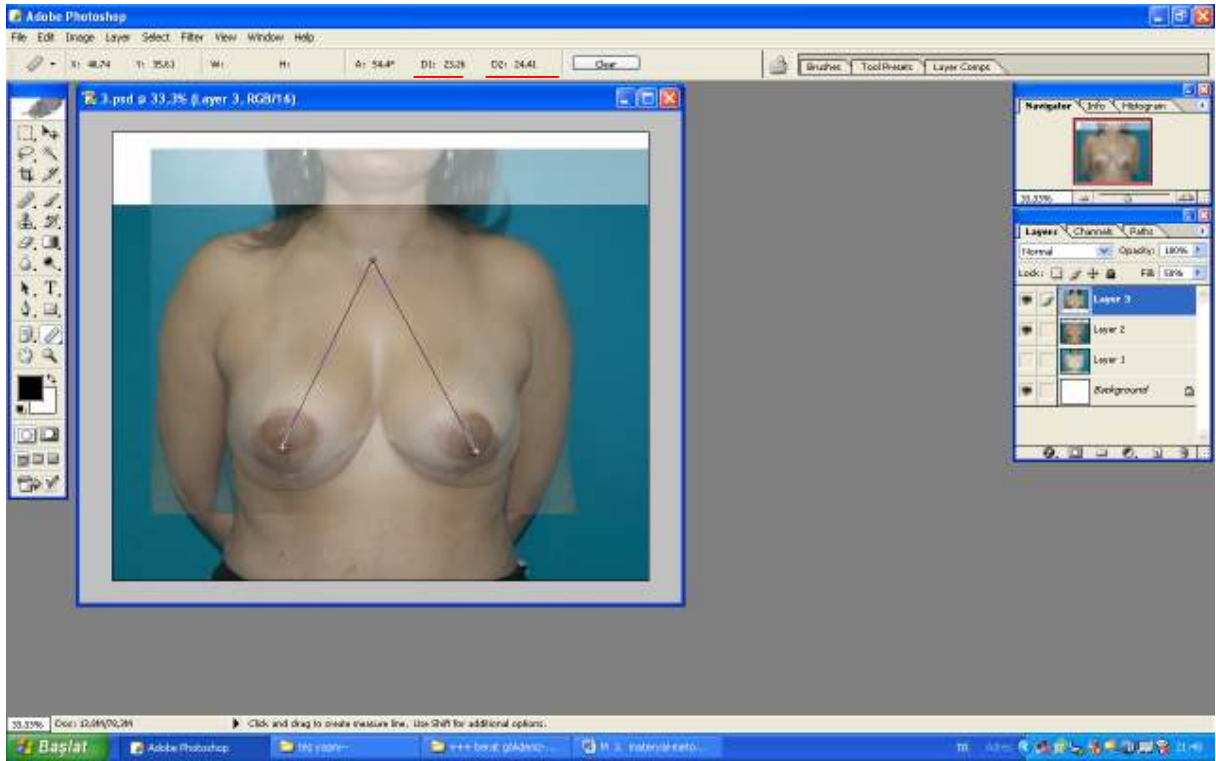


Şekil 63 a: Preoperatif ve erken postoperatif resimlerin birbirleri üzerine oryantasyonu ve üstteki resmin % 50 transpan hale getirilmesi



Şekil 63 b: Preoperatif ve erken postoperatif resimlerin objektif olarak karşılaştırılması

Son aşamada ise erken postoperatif resmin opasitesi tekrar normale getirildikten sonra preoperatif resim kapatılıp geç postoperatif resim erken postoperatif resmin üzerine taşındı. Daha sonra bu resmin (geç postoperatif resim) opasitesi % 50 azaltılarak transparan hale getirildi. Böylece daha önce preoperatif ve erken postoperatif resimlerin karşılaştırmasında yapıldığı gibi sternal çentikler, omuzlar ve aksiler katlantılar üst üste getirildi. Böylece erken postoperatif ve geç postoperatif dönem değişiklikler objektif olarak ortaya konmuş oldu (şekil 64). Elde edilen bu skala üzerinden sternal çentik-nipple (SN), klavikula orta hattı-nipple (KN), nipple yer değiştirme oranları (NYO) ölçüldü.



Şekil 64: Erken postoperatif ve geç postoperatif resimlerin resimlerin birbirleri üzerine oryantasyonu ve geç postoperatif resmin % 50 transparan hale getirilmesi

3.3. İstatistiksel Analiz

İstatistiksel değerlendirmeler SPSS[®] 13, 0 (Statistical Package for Social Science) (SPSS Inc. Chicago, IL, USA) programı ile yapıldı. Preoperatif, erken postoperatif ve geç postoperatif SN ve KN mesafeleri arası değişim oranı Friedman testi ile değerlendirildi. Erken postop ve geç postop SN, KN ve NYM değerlerin değişim oranları Wilcoxon testi ile karşılaştırıldı. Dört teknikteki SN, KN ve NYM değişimlerini karşılaştırmak için (ANOVA) varyans analizi testi kullanıldı. Dört teknik arası yapılan varyans analizine göre farklılık oluşturan grubu ortaya koymak için ise Benferroni analiz testinden yararlanıldı. Tüm sonuçlar

ortalama \pm ortalamanın standart hatası şeklinde ifade edilmiş olup, $p<0.05$ deęerleri istatistiksel anlamlılık sınırı olarak kabul edildi.

BÖLÜM IV

BULGULAR

Bu çalışmada ölçümleri değerlendirilen teknikler; 1. teknik: Graf (tablo-1), 2. teknik: Inferior Pedikül tekniği (tablo-2), 3. teknik: Lejour tekniği (tablo-3) ve 4. teknik: McKissock tekniğidir (tablo-4). İstatistiksel değerlendirmede tüm sonuçlar ortalama \pm standart hata şeklinde ifade edilmiş olup, $p < 0.05$ değerleri istatistiksel anlamlılık sınırı olarak kabul edilmiştir. Her bir gruptaki preoperatif, erken postoperatif ve geç postoperatif SN ve KN mesafeleri arası değişim oranı Friedman testi ile değerlendirildi. Buna göre dört teknik için de hem SN hem de KN mesafeleri arası fark ve değişim miktarı anlamlı olarak değerlendirildi ($p < 0.05$). Erken postop ve geç postop SN, KN ve NYM değerlerin değişim oranları Wilcoxon testi ile karşılaştırıldı. Bu değişim de dört teknik için istatistiksel açıdan anlamlı olarak kabul edildi ($p < 0.05$). Dört teknikteki SN, KN ve NYM değişimlerini karşılaştırmak için (ANOVA) varyans analizi testi kullanıldı.

Buna göre SN, KN ve NYM değerlerindeki preoperatif, erken postop ve geç postop değişimleri anlamlı olarak değerlendirildi ($p < 0.05$).

Tablo 1. Graf tekniđi ölçümleri*

		Preoperatif		Erken Postoperatif			Geç Postoperatif		
		KN	SN	KN	SN	NYM	KN	SN	NYM
1.	sađ	26.44	27.49	20.15	20.35	5.82	20.40	21.14	2.50
	sol	27.86	28.07	20.03	21.70	6.10	21.47	22.26	2.91
2.	sađ	22.88	24.70	18.99	21.53	4.21	19.11	21.87	1.88
	sol	23.71	24.39	18.83	19.75	6.15	19.25	20.15	2.98
3.	sađ	23.35	25.81	20.68	22.85	2.85	23.51	24.74	2.54
	sol	24.68	27.22	21.35	23.55	4.25	24.05	25.73	3.94
4.	sađ	20.10	21.18	18.89	19.06	4.39	20.77	22.16	2.68
	sol	21.54	21.94	19.13	19.49	3.52	21.15	22.42	1.28
5.	sađ	22.18	23.55	18.90	20.05	5.55	18.01	19.45	0.87
	sol	22.57	23.90	19.72	19.85	4.76	19.90	20.47	0.90
6.	sađ	23.04	25.40	20.43	22.30	2.05	22.13	23.90	1.14
	sol	23.70	26.06	20.88	22.47	3.21	22.19	23.68	1.10
7.	sađ	31.28	32.33	22.47	23.67	8.32	23.05	24.90	1.26
	sol	30.88	31.32	20.68	21.10	10.76	23.43	24.27	2.79
8.	sađ	20.17	22.47	19.14	20.94	2.37	19.46	21.60	1.67
	sol	21.68	23.75	19.95	21.37	2.22	21.11	22.42	1.31
9.	sađ	19.90	22.36	19.08	20.72	1.04	21.04	22.08	2.48
	sol	19.51	21.74	18.65	21.34	1.95	20.18	22.41	2.21
10.	sađ	26.82	29.45	23.80	24.90	4.36	25.25	27.29	2.56
	sol	27.54	30.11	22.94	23.79	7.18	24.80	26.88	3.79
11.	sađ	19.44	20.87	18.64	20.16	0.96	17.10	21.12	4.59
	sol	20.39	21.83	19.43	20.60	1.18	18.03	20.54	4.13
12.	sađ	20.58	22.64	20.71	21.56	1.87	21.56	22.88	1.44
	sol	22.19	23.40	21.48	22.19	2.05	22.04	22.75	1.59
13.	sađ	21.24	22.47	20.05	20.72	1.57	21.51	23.16	1.35
	sol	20.96	22.31	19.48	21.82	2.36	20.16	21.93	1.70
14.	sađ	36.52	36.46	24.22	24.01	11.31	23.09	24.12	0.62
	sol	34.93	36.86	23.48	24.12	12.82	23.55	24.67	0.99
15.	sađ	27.69	28.27	19.83	21.29	8.68	19.65	21.32	1.77
	sol	27.31	27.89	19.40	21.17	8.31	20.43	21.83	0.90

NYM deđiřim oranı aısından sonuçlar řu řekilde deđerlendirdi:

Nipple'ın, Graf (1.teknik) ve Lejour (3. teknik) tekniklerinde en az, McKissock tekniđinde ise en fazla yer deđiřtirdiđi görüldü. NYM deđeri aısından yapılan istatistiksel analizde 1. teknik (Graf) ile 4. teknik (McKissock) arasındaki fark anlamlı bulundu ($p<0.05$). Aynı řekilde NYM aısından 1. teknik (Graf) ile 2. teknik (İnferior) arasındaki fark istatistiksel olarak anlamlı bulundu ($p<0.05$). 3. teknik (Lejour) ise diđer tekniklerle NYM aısından istatistiksel olarak anlamlı fark oluřturmadı ($p>0.05$).

Graf tekniđi ile opere edilen hastaların erken postoperatif ve ge postoperatif KN, SN deđerleri arasındaki korelasyon diđer tekniklere gre daha anlamlı bulundu ($p<0.05$). Bu korelasyonun anlamı ise 1. teknikte (Graf) psdopitoz deformitesi daha az grlmekte olduđudur. llen parametreler arasında en nemli parametre olarak kabul edilen NYM Graf tekniđinde en az, Mc Kiskey tekniđinde ise en fazla deđiřim gsterdi. 1.teknik (Graf) ile 2. teknik (inferior) arasındaki fark da anlamlı olarak bulundu ($p<0.05$). 1. ile 2. teknik arasındaki NYM deđeri 1. ile 4. teknik arasındaki deđiřimden daha az ancak 1. ile 3. teknik arasındakiinden daha fazla idi.

Tablo 2. İinferior teknik lmleri*

		Preoperatif		Erken Postoperatif			Ge Postoperatif		
		KN	SN	KN	SN	NYM	KN	SN	NYM
1.	sađ	20.06	22.17	19.45	21.59	1.75	21.24	23.29	1.54
	sol	19.97	22.22	18.90	20.95	1.82	20.19	22.09	1.06
2.	sađ	25.29	26.09	19.01	21.09	7.30	19.60	21.92	2.62
	sol	25.99	27.34	18.63	21.06	8.03	19.64	21.82	2.47
3.	sađ	29.46	30.54	18.03	19.37	12.71	18.82	20.20	1.92
	sol	31.08	32.78	18.18	21.02	12.69	18.89	21.83	2.38
4.	sađ	27.20	28.53	20.04	20.47	8.30	21.51	22.04	1.48
	sol	27.58	28.68	20.66	21.41	6.95	21.67	22.96	1.32
5.	sađ	26.72	28.36	18.28	21.02	8.92	17.12	18.44	2.02
	sol	27.80	29.11	18.35	19.54	11.02	18.24	19.25	0.58
6.	sađ	28.09	29.74	22.00	23.82	6.49	25.68	27.52	4.54
	sol	26.08	26.87	22.40	23.43	3.74	23.54	25.80	2.89
7.	sađ	30.17	30.91	21.69	23.80	9.24	23.08	24.81	3.49
	sol	30.14	31.08	22.92	23.08	8.10	23.88	25.06	1.67
8.	sađ	30.44	31.19	23.95	25.29	7.63	25.20	26.39	1.08
	sol	29.27	30.69	23.39	25.13	5.83	24.90	26.03	2.39
9.	sađ	33.47	34.17	22.38	22.89	11.40	23.03	24.35	3.07
	sol	32.46	34.58	22.17	23.09	10.76	23.28	24.93	2.86
10.	sađ	26.53	28.27	18.50	20.70	10.88	20.10	21.67	2.28
	sol	27.55	29.28	19.89	22.55	10.75	21.79	22.97	2.25
11.	sađ	23.44	23.97	18.98	19.70	5.23	20.45	21.31	0.45
	sol	23.62	24.80	19.68	20.59	4.44	21.81	21.06	2.01
12.	sađ	31.76	33.23	20.51	23.45	10.05	22.15	24.33	1.90
	sol	30.86	33.49	19.41	22.10	11.58	21.92	25.21	2.15
13.	sađ	33.48	32.99	23.71	24.84	10.93	24.42	24.39	1.00
	sol	34.39	33.83	21.83	24.11	11.34	24.15	24.69	2.61
14.	sađ	31.28	32.33	22.47	23.67	8.32	23.05	24.90	1.26
	sol	30.88	31.32	20.68	21.10	10.76	23.43	24.27	2.79
15.	sađ	30.15	31.80	22.82	23.19	9.81	23.08	24.55	1.32
	sol	27.86	28.75	22.02	22.88	7.69	22.51	23.75	1.18

Tablo 3. Lejour tekniđi ölçümleri*

		Preoperatif		Erken Postoperatif			Geç Postoperatif		
		KN	SN	KN	SN	NYM	KN	SN	NYM
1.	sađ	21.12	23.94	20.95	21.03	5.05	23.43	23.05	3.21
	sol	20.12	23.41	20.38	22.21	3.90	23.75	24.07	2.55
2.	sađ	30.16	31.84	21.75	22.27	9.61	22.19	23.17	1.91
	sol	31.27	32.80	22.40	23.54	10.20	23.09	24.50	1.29
3.	sađ	28.14	29.68	20.46	22.20	7.80	21.40	22.85	2.10
	sol	28.68	29.90	19.80	22.09	9.56	22.33	23.27	4.13
4.	sađ	27.06	29.08	20.04	21.43	7.12	19.95	20.68	2.23
	sol	26.97	28.27	20.18	21.24	6.54	19.65	21.16	1.57
5.	sađ	21.79	23.33	19.79	21.70	2.14	21.80	22.23	1.33
	sol	23.06	23.97	20.66	21.84	2.85	22.44	22.19	1.39
6.	sađ	24.65	25.64	20.47	21.53	4.03	19.65	21.75	1.81
	sol	24.05	24.69	20.15	21.33	4.94	19.83	21.58	0.52
7.	sađ	25.93	27.33	22.90	24.22	4.22	23.40	24.80	1.14
	sol	25.43	26.93	22.16	23.62	4.47	23.31	23.93	2.03
8.	sađ	29.37	30.48	22.44	24.28	6.48	24.45	26.18	3.80
	sol	30.60	31.23	21.73	23.76	8.20	23.05	24.31	2.56
9.	sađ	27.38	28.27	19.29	21.07	9.02	19.99	21.59	2.82
	sol	26.31	27.56	18.99	20.80	8.56	19.74	22.21	1.95
10.	sađ	28.10	29.26	21.82	22.67	6.81	22.36	23.48	1.03
	sol	29.28	30.47	21.04	22.10	8.23	22.77	24.33	1.30
11.	sađ	24.31	25.43	19.34	20.89	5.02	19.76	22.24	2.05
	sol	23.56	24.63	18.19	20.45	3.59	18.81	21.75	1.91
12.	sađ	35.11	36.26	22.89	25.92	10.43	23.01	25.50	2.03
	sol	35.26	37.02	21.46	24.61	11.62	22.33	24.82	1.57
13.	sađ	28.14	29.32	22.38	24.08	5.80	23.40	25.17	2.06
	sol	29.16	30.19	22.01	23.77	6.78	22.85	23.89	1.21
14.	sađ	36.09	37.28	22.11	23.39	11.40	23.08	24.80	2.93
	sol	34.17	35.85	21.80	22.65	12.85	23.75	25.20	3.28
15.	sađ	31.21	31.92	23.66	24.75	7.43	25.20	26.18	1.23
	sol	29.05	30.60	21.93	22.88	8.11	22.95	24.39	2.90

3. teknik (Lejour) ile 1. teknik (Graf) arasında yapılan klinik deđerlendirmede fark belirgin olmasına rađmen, istatistiksel analizde NYM ađısından deđişim anlamsız bulundu ($p>0.05$). Dört teknik arasında hangi grubun farklılıđı oluşturduđunu ortaya koymak için ise Benferroni analiz testinden yararlanıldı. Buna göre 1. teknik (Graf) farkı oluřturan grup olarak anlamlı bulundu ($p<0.05$).

Tablo 4. Mc Kiskey tekniđi lmleri*

		Preoperatif		Erken Postoperatif			Ge Postoperatif		
		KN	SN	KN	SN	NYM	KN	SN	NYM
1.	sađ	27.69	29.17	21.99	22.46	9.08	20.47	21.83	1.35
	sol	28.61	29.88	22.05	22.63	8.98	21.20	21.54	0.85
2.	sađ	23.03	26.33	19.82	21.86	5.35	19.05	22.12	4.05
	sol	23.33	26.74	20.57	22.37	3.26	18.83	20.90	2.89
3.	sađ	35.08	36.71	20.19	21.70	16.00	21.39	23.31	4.73
	sol	35.54	37.76	21.38	22.31	15.48	22.08	22.49	3.18
4.	sađ	20.66	23.12	19.76	22.28	2.11	20.02	22.82	2.55
	sol	21.80	24.64	20.10	23.04	2.16	19.25	22.13	1.42
5.	sađ	25.76	27.74	19.73	20.98	7.18	20.15	22.32	1.53
	sol	24.98	26.63	18.87	22.12	7.63	19.43	22.19	1.85
6.	sađ	27.53	30.01	23.69	25.80	4.13	24.21	26.41	2.57
	sol	28.19	31.46	22.91	24.39	6.89	23.48	27.08	4.58
7.	sađ	28.12	28.36	19.57	21.18	9.20	20.36	22.11	1.70
	sol	28.03	28.41	20.53	21.59	8.99	20.33	21.86	1.42
8.	sađ	26.58	29.23	22.60	23.69	3.69	23.68	24.90	2.03
	sol	25.42	28.65	21.57	23.96	4.56	22.64	23.23	2.93
9.	sađ	25.29	26.09	19.01	21.19	7.31	19.70	22.03	2.68
	sol	25.99	27.34	18.63	21.16	8.08	19.54	21.94	2.74
10.	sađ	29.15	30.48	21.71	23.02	7.11	23.80	26.15	3.41
	sol	30.20	31.50	22.55	23.91	7.88	24.60	25.75	2.86
11.	sađ	38.17	40.06	21.75	23.46	16.19	22.10	24.18	0.85
	sol	37.29	39.11	22.16	24.10	14.85	23.56	24.89	1.13
12.	sađ	38.14	39.32	22.48	23.77	15.78	23.40	25.17	2.16
	sol	39.16	40.29	22.11	23.49	16.19	22.86	23.89	1.31
13.	sađ	38.82	41.23	23.80	24.90	14.36	25.25	27.29	2.56
	sol	37.54	40.11	22.94	23.79	15.20	24.80	26.88	3.79
14.	sađ	33.38	34.16	22.46	23.81	10.51	23.42	24.90	1.25
	sol	34.19	35.25	23.72	24.17	11.16	24.20	25.81	2.65
15.	sađ	31.16	31.94	21.76	22.28	9.58	22.29	23.18	1.92
	sol	32.27	32.85	22.41	23.54	10.08	23.09	24.50	1.39

* Deđerler cm cinsinden yazılmıřtır.

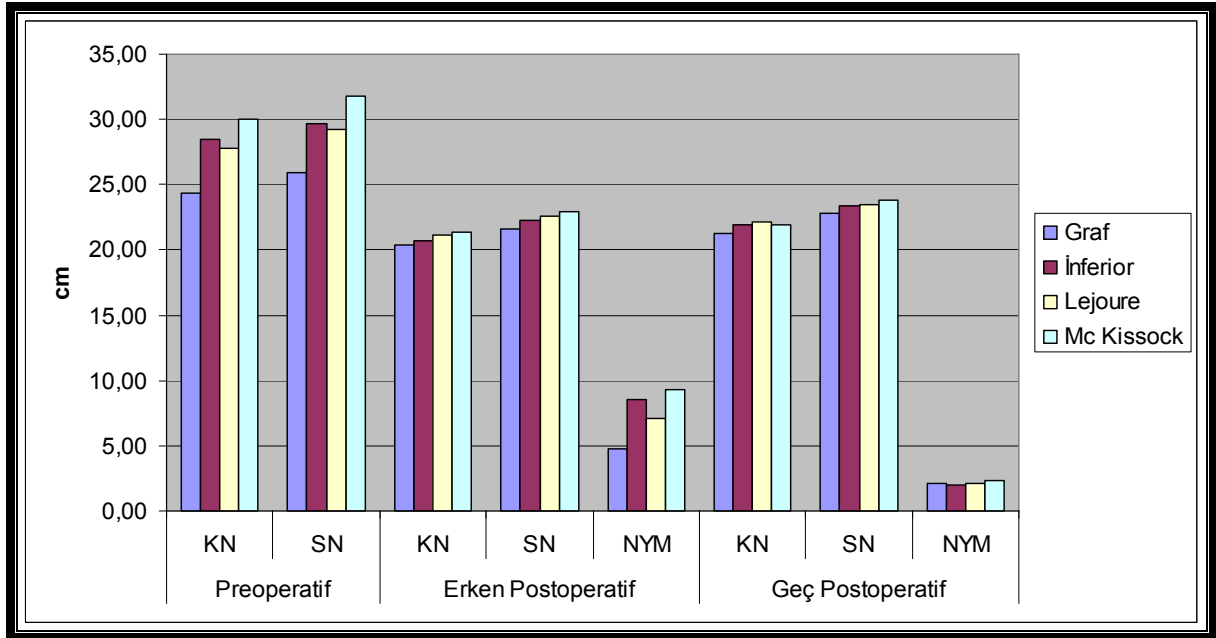
KN, SN ve NYM deđerlerindeki deđiřimlerin en fazla Mc Kiskey tekniđinde olduđu anlařıldı.

Dört teknik için yapılan ölçümlerin karşılaştırılması aşağıdaki tablo ve grafikte verilmiştir (Tablo 5, Grafik 1).

Tablo 5. Ölçümlerin ortalama ve standart sapma değerleri

	Preoperatif		Erken Postoperatif				Geç Postoperatif									
	KN	sd	SN	sd	KN	sd	SN	sd	NYM	sd	KN	sd	SN	sd	NYM	sd
Graf	24,36	4,51	25,87	4,28	20,38	1,58	21,61	1,51	4,73	3,23	21,24	2,02	22,80	1,90	2,06	1,06
İnferior	28,43	3,60	29,63	3,38	20,69	1,87	22,23	1,67	8,48	2,97	21,94	2,16	23,39	2,14	2,01	0,89
Lejour	27,85	4,12	29,21	3,99	21,10	1,32	22,61	1,39	7,09	2,75	22,12	1,67	23,50	1,52	2,06	1,52
McKissock	30,03	5,51	31,81	5,31	21,42	1,49	22,96	1,21	9,29	4,46	21,97	1,96	23,79	1,88	2,34	1,05

Grafik 1. Ölçümlerin dört teknik arası dağılımı



Klinik olarak yaptığımız değerlendirmede psödopitoz (bottom out) deformitesi, skar artışı ve memnuniyetsizliği, NAC'nin total veya parsiyel kaybı, yağ nekrozu oluşumu, hematoma-seroma oluşması, duyu ve emzirme fonksiyonlarının geri dönme oranları incelendi (tablo 6). 60 hastadan sadece 3'ünde postoperatif dönemde (ortalama postoperatif 2. yıl) gebe kaldığı öğrenildi. Bunlardan 2 tanesi Graf, 1 tanesi ise inferior teknikle opere edilmişti. Bu hastalar emzirme ile ilgili herhangi bir sorun yaşamadıkları öğrenildi. 2'si Lejour, 2'si McKissock tekniği ile opere edilen 4 hastada duyu kaybı oldu ancak Lejour tekniği ile opere edilen hastalardan birinde 6 ay sonra duyu tekrar geri döndü. Inferior teknikle opere edilen 1

hastada parsiyel, McKissock tekniđi ile opere edilen 2 hastada total NAC kaybı görüldü. Bu hastalara operasyondan 2 ay sonra nipple rekonstruksiyonu ameliyatı yapıldı.

Psödopitoz deformitesi en fazla McKissock (5 hasta) tekniđi ile opere edilen hastalarda daha sonra inferior (2 hasta) teknikle opere edilen hastalarda görüldü. Uzun dönem takiplerimizde diđer 2 teknikte bu sorunla karşılaşmadık. Asimetri, bu çalışmaya dahil ettiđimiz McKissock tekniđi ile yapılan hastalarda en major komplikasyonlardan biriydi. McKissock tekniđi ile opere edilen 5 hasta, inferior teknikle opere edilen 2 hasta ve Lejour tekniđi ile opere edilen 3 hasta belirgin asimetriden şikayetçiydi.

Aşırı skar oluşumundan kaynaklanan şikayetler tüm plastik cerrahi prosedürlerinde olduđu gibi redüksiyon mamoplastide de hastaların en fazla önem verdiđi konuların başında gelmektedir. Bu konuda McKissock tekniđi ile opere edilen 11 hasta, inferior teknikle opere edilen 6 hasta, Lejour tekniđi ile edilen 3 hasta ve Graf tekniđi teknikle opere edilen 1 hasta oluşan izden memnun değillerdi. Lejour tekniđi ile opere edilen hastalar skardan çok meme alt kısmındaki torbalanma ve büzüşmeden şikayetçiydi.

Yağ nekrozu oranı; Lejour tekniđi ile opere edilen 5 hastada, McKissock tekniđi ile opere edilen 3 hastada ve inferior teknikle opere edilen 1 hastada görüldü. Graf tekniđi ile opere edilen 1 hastada hematoma görüldü. Lejour tekniđi ile opere edilen 3 hastada seroma ve 1 hastada hematoma ile karşılaşıldı. McKissock tekniđi ile opere edilen 2 hastada hematoma görüldü.

Tablo 6. Komplikasyonlar

Cerrahi prosedür	NAC kaybı	Duyu kaybı	Psödo-pitoz	Belirgin meme asimetrisi	Aşırı skar	Yağ nekrozu	Hematoma, seroma
Graf	0	0	0	1	0	0	1
İnferior pedikül	1	0	2	2	6	1	0
Lejour	0	1	0	3	3	5	4
McKissock	2	2	5	5	11	3	2

BÖLÜM V

TARTIŞMA

Meme, süt verme gibi çok özel bir işleve sahip erojen organlardan biridir. Memeler bir bayanın doğurganlığının ve dişiliğinin sembolüdür. Her kadın estetik olarak güzel görünümlü memelere sahip olmak ister. Birçok kadın memeleri ile ilgili çeşitli endişeler taşır. Kadınlar bazen iki memenin boyutu ya da şekli arasındaki farklılıktan, bazen küçüklüğünden bazen de büyüklüğünden yakınır. Memeler yerçekimi, gebelik, emzirme gibi bazı fizyolojik ya da çeşitli patolojik faktörlerin etkileriyle büyümekte ve dolayısıyla sarkmaktadır. Doğum ve emzirmelere bağlı meme derisinin elastikiyetini yitirmesi sonucunda sarkma daha çok gelişmektedir. Memelerin yeniden şekillendirilmesi, küçültülmesi ve sarkıklığın giderilmesi konusunda plastik ve estetik cerrahlara önemli görevler düşmektedir.

Meme göğüs duvarında yerleşik kendine ait bir şekli, pozisyonu, içeriği, genişliği, yüksekliği, volümü, projeksiyonu olan bir organdır (71). Normal erişkin bir kadında meme dokusu epitelyal ve stromal elemanlardan oluşan ve süt üretimi gibi özel bir işlevi olan modifiye apokrin bir ter bezidir. Dallanan duktus yapıları ile birleşen lobüller epitelyal komponenti oluştururken; değişik oranlardaki adipoz ve fibröz bağ dokusu, stromal komponenti meydana getirir. Memenin şekli, büyüklüğü ve fizyolojisi kadının hayatı boyunca sürekli bir değişim içerisinde. Puberte, menstruel siklus, gebelik, laktasyon ve menapoz döneminde, memenin makro ve mikroanatomisinde birçok farklı değişiklikler görülmektedir. Bir meme laktasyon dışında ortalama 150-400g ağırlığında, 10-12 cm çapında olup kalınlığı orta kısımda 5-7 cm dir. Laktasyonda ağırlığı 500 gramın üzerine çıkar. Genetik faktörler,

hormonal deęişiklikler veya bazı hastalıklar sonucu vücut ölçülerine uyum sağlamayan iri meme oluşabilir. Kilo deęişiklikleri, emzirme ve yerçekimi etkisi ile mevcut sorun daha da artabilir (3).

Meme küçültme ameliyatı, kadının dış görünümünü düzeltmek amacıyla yapılan estetik ameliyatlardan biri gibi gözükmeyle birlikte aslında estetik deęil rekonstrüktif bir ameliyattır. Kitlesel büyüklüğüne baęlı sarkık bir meme, kadında sırt ve boyun aęrularına, günlük fiziksel aktivitede kısıtlılıęa, kifoza ve hatta solunum sıkıntısına yol açabilir. Sütyenin omuz bölgesinde yaptığı basıya baęlı brakial pleksusta çeşitli seviyelerde parestezilere, tuzak nöropatilere, korokoid bası sendromuna ve servikal omurlarda artritlere neden olabilir. İntermammarian sulkusta ve inframammarian foldda hem sürtünme hem de aşırı nem nedeniyle çeşitli dermatitler, fungal veya bakteriyel enfeksiyonlar gelişebilir. Ayrıca makromastisi olan bir kadının mamografik, ultrasonografik deęerlendirilmesi veya self-examination denilen kendi muayenesinin yapması oldukça zordur (4, 72).

Ayrıca iri meme giysi seçimi konusunda zorluklar yaratırken, kadının kendini beęenmemesi de sosyal ve psikolojik sorunlara sebep olur. Bu hastalar kendi dış görünüşlerinden dolayı rahatsız olurlar ve çeşitli somatizasyon bozukluklarından, özgüven kayıplarına ve hatta beden imge algısında bozukluęa kadar varan çeşitli psikolojik sorunlar yaşayabilirler. Bu durum özellikle genç hastalarda ve adolosanlarda daha sık görülmektedir (6).

Tüm bu saydığımız problemlerin çözümünde bilateral redüksiyon mamoplasti operasyonu küratiftir (3). İsveç'te 2000 yılında yapılan bir çalışmada hastaların meme küçültme ameliyatlarından sonra büyük ölçüde rahatladıkları, beklentilerinin büyük ölçüde karşılandığı saptanmıştır (73). Redüksiyon mamoplasti, Amerika' da 2003 yılında yapılan istatistiklere göre, 113.000'i aşkın vaka sayısı ile en çok uygulanan plastik cerrahi prosedürlerinden biri olmuştur (1).

Redüksiyon mamoplasti, memelere doğal bir görünüm kazandırır ve yukarıda saydığımız sorunları ortadan kaldırarak, kişinin yaşamını kolaylaştırır. Redüksiyon mamoplasti operasyonu yapılmış küçük bir memede herhangi bir kitlenin deęerlendirilmesi daha kolay olmaktadır. Bunun ötesinde özellikle ailesinde kanser hikayesi bulunan hastalarda redüksiyon mamoplasti oldukça geniş bir patolojik spesmen sağlar. Tang yaptığı bir çalışmada redüksiyon sırasında yakalanan kanserlerin nod metastazı yapmadan erken dönemde olduklarını bildirmiştir (72).

Redüksiyon mamoplastide çok sayıda teknik bulunmakla beraber vertikal mamoplasti teknikleri, estetik sonuçlarının iyi olması, güvenilirliği, uygulama kolaylığı ve

pek çok modifikasyona uygun olması nedeniyle dünyada en çok uygulanan ve kabul gören tekniklerdir. İlk uygulamalardan biri 1960'lı yıllarda Lassus tarafından yapılmıştır. Daha sonra bu yöntem Lejour tarafından popülerize edilmiştir. Bu yöntemin sadece vertikal skar (ters T'nin sadece dikey kısmı) bırakması önemli bir avantajdır. Bu teknikte sadece meme başı çevresini dolaşan ve aşağı doğru inen tek bir dikey skar söz konusudur. Ancak ameliyat sonrası erken dönemde özellikle memenin alt kutbunda deformite oluşmakta ve bunun düzeltilmesi için 3-6 aylık bir süre beklenilmesi gerekmektedir (26, 27, 74).

20. yüzyılın 2. yarısından itibaren Strombeck horizontal bipedikül kutanöz flebi, Mc Kissock vertikal bipedikül flebi, Courtiss ve Goldwyn inferior pedikülü tariflediğinden beri meme boyutunu küçültmek ve niple-areola kompleksini uygun yere koymak daha güvenli ve kolay hale gelmiştir. Ancak bu tekniklerde sonuç olarak meme alt yarısında ağırlık oluşmuş üst kutupta da dolgunlukta azalma olduğu görülmüştür. Pitanguy, süperior pedikülle areolayı taşıyan inverted T insizyonunu tariflemiş ama medial skar dezavantajı ortaya çıkmıştır. Lassus, Lejour, Peixoto, Hall-Findlay ve diğerleri meme üst kısmının dolgunluğunu sağlanmayı amaçlamışlardır. Nipple-areola kompleksinin dermoglanduler bir flep üzerinde taşınması ilk kez Schwarzman tarafından tanımlanmıştır. Meme redüksiyonunda transvers bipedikül flepten vertikal bipedikül flep ve inferior flebe geçiş, geniş T skardan vertikal veya oblik skara geçişler, meme dokusunun transpozisyonuyla şeklinin değiştirilmesi redüksiyon meme cerrahisinde evrim niteliğindedir (3).

Marchac ve Olarte ise son dönemlerde kısa horizontal skarla vertikal insizyonu sunmuş böylece üst glandular kısma plikasyonu ve memeyi pektoral fasyaya asmayı hedeflemişlerdir. Benelli, areolar skarın genişlemesi önlemek için periareolar insizyonla yuvarlak blok tekniğini tariflemiştir. Goes'in üst kutuptaki bu eksikliği gidermek için sunduğu yaklaşımda ise şekli korumak için geniş bir mesh yerleştirmesi işlemini savunmuştur (33).

Graf tarafından tanımlanan göğüs tabanlı meme dokusu flebinin pektoral kas lupu altından geçirilerek uygulanan metod uzun dönemde meme şeklini koruyabilmekte ve meme üst kısmının dolgunluğunu sağlayabilmektedir.

Biz bu çalışmamızda Lejour, McKissock, Graf ve inferior tekniklerinin uzun dönem sonuçlarını değerlendirmeyi amaçladık. Memede uzun dönemde (1-5 yıl) oluşan rekürren pitoz oranı ve şekilsel değişimleri inceledik. Kliniğimizde sık olarak uyguladığımız bu teknikleri kendi arasında kıyaslayarak komplikasyon oranlarını ve uzun dönemdeki avantajları ile dezavantajlarını değerlendirdik.

Günümüzde fotografik dokümantasyonun plastik cerrahinin temel unsurlarından biri olduğu kabul edilmiş ve plastik cerrahi kitaplarında bu konuyla ilgili bölümler yazılmıştır.

Meme ameliyatlarında fotografik dokümantasyon için 6 temel yönden (ön, her iki yan ve oblik, öne eğik) alınan resimler arşivlenerek postoperatif sonuçların değerlendirilmesi amacıyla kullanılmaktadır. Biz bu çalışmamızda 1.5 metre mesafeden ve hastanın tam olarak dik durumdayken önden çekilen resimlerini Adobe Photoshop programını kullanarak değerlendirdik. Ewart ve ark. bu programı rinoplasti yapılan hastaların postoperatif değerlendirmelerini yapmak amacıyla kullanmışlar ve emsalleri ile karşılaştırıldığında daha ucuz ve kolay elde edilebilir bir program olduğunu belirtmişlerdir (10). Menderes ve ark. klasik McKissock tekniği ve dermal askı yöntemini ekleyerek modifiye ettikleri McKissock tekniği ile redüksiyon mamoplasti yaptıkları vakaların karşılaştırmasını benzer bir fotografik analiz ile değerlendirmişlerdir (75). Biz bu çalışmamızda hasta resimlerini üst üste bindirerek memedeki değişimleri hem üst üste çakıştıran hem de ölçüm ile gösterebilen yeni bir fotografik analiz yöntemi geliştirdik. Bu şekilde yapılan bir fotografik analiz preoperatif ve postoperatif değişimi objektif olarak ortaya koymakta ve böylece eksiklikler veya hatalar bazında akademisyenin kendini bizzat değerlendirmesine olanak sağlamaktadır. Ayrıca böyle bir değerlendirme hem akademisyen hem de asistan eğitimine katkıda bulunmaktadır.

Literatürü incelediğimizde ölçüm konusunda pek çok çalışmalar yapıldığını ancak bunların genellikle meme volümüne odaklanarak eksise edilecek meme dokusu miktarını veya kalan meme dokusunun miktarını ölçmeyi amaçladıklarını görmekteyiz. Bu ölçümlerle sonuçlar arası korelasyonlar yapılmıştır. Meme volüm ölçümünde kullanılan birçok metod vardır ancak henüz hiçbiri kabul görmemiştir (76, 77).

Meme volüm ölçümünde en yaygın olarak kullanılan metodlar su yerdeğişimi ve flaster yöntemidir (78). Tezel ve Numanoglu su yer değişimi yani Arşimed prensibine dayalı kendi geliştirdikleri aygıt ile meme volümünü ölçüm tekniklerini rapor etmişlerdir. Ancak sadece meme volümü ölçümü değil aynı zamanda memelerin vücuda uygunluğu açısından meme morfolojisinin objektif olarak değerlendirilmesini sağlayacak bir ölçüm metodu gerekmektedir (79).

Meme hacmini bilmek asimetri prosedürlerinde yol göstericidir ve rekonstrüksiyon operasyonlarında denge sağlanmasına yardımcı olur. Meme boyutunu ölçmek için pek çok metod olsa da direkt olarak meme hacminin ölçülmesi ancak birkaçında mümkündür. Halk arasında meme hacmi sütyen boyutuyla ifade edilir. Sütyen boyutu gerçek meme hacmini doğru olarak yansıtmaz ve meme hipertrofisi konusunda yanlış bilgi verir. Literatürde meme hacmini ölçmek için kullanılan metodlar biyostereometrik değerlendirme, özel ölçüm cihazları ve antropomorfik ölçümler olarak 3 kategoride sınıflandırılmıştır(80). Biyostereometrik değerlendirmede memenin anterior ve lateral fotoğrafları kullanılır. Dijital

fotoğraflar üzerinden matematiksel olarak meme hacmi ölçülür. Bu metodun güvenilir ve doğru olduğu gösterilmiştir ancak pahalı olması ve teknik donanım gerektirmesi nedeniyle pek tercih edilmemektedir. Grossman-Roudner cihazı uygulanabilir geometrik koni olup kullanımı kolaydır ancak kişiye özel olması ve meme hacmi hakkında doğru bilgi vermemesi nedeniyle kabul görmemiştir. Meme hacmi konusunda en doğru bilgi direkt hacim ölçen metodlarla mümkün görülmektedir. Antropomorfik ölçümler, birkaç anatomik nokta arasındaki ölçüme dayanır. Estetik açıdan ideal meme ölçümleri için pek çok antropomorfik ölçüm şekli tariflense de birleştirici bir formül bulmak mümkün görünmemektedir. Çin’de 125 hasta üzerinde yapılan bir çalışmada geometrik bir formül kullanılmıştır. Ancak koni hesabı ile yapılan bu formül koni şekline sahip olmayan diğer hastalarda uygulama zorluğu nedeniyle kullanışlı olmayacağı belirtilmiştir. Meme redüksiyonu için çıkarılacak meme hacmini belirlemek mümkünken gerçek meme hacmini belirlemek için bir formül henüz bulunamamıştır. Herron, insanın da diğer organizmalar gibi irregüler şekillerden ve konşekilasyonlardan oluştuğunu ve geleneksel fiziksel antropometrideki gibi 2 boyutlu değil 3 boyutlu ele alınması gerektiğini söylemektedir. Moire interferometri, holografi gibi elektromekanik cihazlarda 3 boyutlu form sensörleri mevcuttur. En fazla kullanılan ve çok yönlü stereometrik sensör stereofotometridir. Stereometri tekniği ve biyomedikal kullanımını tariflerken Herron, insan vücuduyla yapılan in vivo çalışmalarda avantajlı olduğunu bildirmiştir. Öncelikle teknik non-kontakt olduğundan ölçüm sırasında hassas ve yumuşak dokuyu bozmayacaktır ve bu avantaj Pierson, Burke ve Atkinson tarafından da bildirilmiştir (78, 80, 81).

Penn tarafından yaş, ağırlık, boy, nipple mid-klaviküler hat, nipple inframarian fold, manibrum- nipple ve akromial çıkıntı- nipple mesafeleri parametre olarak alınıp preoperatif ölçümler yapılmıştır(82). Smith buna benzer bir çalışma yapmıştır. Bu iki çalışma arasındaki en önemli fark ise Penn sadece estetik açıdan kusursuz memelerde çalışırken, Smith hipertrofik, pitotik memeleri de çalışmıştır (83).

Yukarıda da bahsettiğimiz gibi tüm bu çalışmalar meme volümüne odaklanarak eksize edilecek meme dokusu miktarını veya kalan meme dokusunun miktarını ölçmeyi amaçlamaktadır.

Aşırı rezeksiyon özellikle üst pol dolgunluğu yetersiz veya inferior glandüler rezeksiyon yapılacak ileri derecede pitotik memelerde önemli bir sorundur. Bu nedenle aşırı kilo vermiş veya sarkık memeli hastalarda dikkatli olunmalıdır. Aşırı kilolu hastalarda ise eksizyon sonrası bırakılacak meme dokusu, vücut oranlarına uyması için, ölçülenden biraz fazla bırakılmalıdır. Yetersiz inferomedial ve inferolateral rezeksiyonlar yapıldığında “boxy”

tip meme deformitesi ortaya çıkmaktadır. Bu durum özellikle inferior teknik kullanıldığında daha belirgin olmaktadır. Küçük miktarlarda yapılacak redüksiyonlarda yağ aspirasyonu oldukça etkili bir metoddur ancak pitotik memelerde kullanımı pek önerilmemektedir. Final hacim rezeksiyon miktarıyla doğru orantılıdır ve operasyon sırasında şekil ve projeksiyon gibi diğer fonksiyonlara bakarak karar verilir. Mamoplasti sonrası final hacim hastanın beklentileriyle uyumlu olmalıdır. Ancak bununla birlikte uyumlu ve estetik olarak güzel bir meme elde etmek için bazen beklenenden daha büyük bir meme hedeflenmelidir. Final şekil mümkün olduğunca doğal olmalıdır. Bunun için cerrah, şu kriterlere dikkat etmelidir: Meme median, hemiklaviküler ve submammarian çizgiye orantılı olmalı, nipple-areola kompleksinin pozisyonu iyi olmalı, memenin projeksiyonu iyi olmalı ve üst kutup dolgunluğu iyi olmalı ve pendüküler bir görünüm için alt kutup konveks olmalıdır. Bu kriterler oluşmamışsa sonuç pek yüz güldürücü olmayacaktır. Çünkü, iyi bir meme hacmi elde edilse bile asimetri, yalancı ptosis ve benzeri görünümler ortaya çıkacaktır (80, 84).

Postoperatif dönemde kilo alımı veya virjinal hipertrofi nedeniyle meme tekrar büyüyebilir. Özellikle virjinal hipertrofi nedeniyle opere edilen hastalar meme gelişiminin devam etmesi nedeniyle sekonder cerrahi gerekebileceği konusunda uyarılmalıdır. Bu hastalarda en az 1 yıl beklenilmelidir. Sekonder redüksiyonun, primerden daha fazla risk taşıdığı da asla unutulmamalıdır.

Bizim bu çalışmada kullandığımız ölçüm ve değerlendirme yöntemi preoperatif ve postoperatif değişimlerin objektif olarak belirlenmesini ve ölçülebilmesini sağlamaktadır. Geliştirdiğimiz bu ölçüm tekniği özellikle preoperatif ve erken postoperatif (postop 1-6 ay) değişimlerin değerlendirilmesinde daha objektif bir sonuç vermektedir. Daha uzun dönemde (ortalama 2 yıldan sonra) eğer hastada aşırı kilo alımı varsa veya tersine aşırı kilo vermişse değerlendirmelerdeki sensitivitesi bir miktar azalmaktadır. Çünkü ölçümler yapılırken aksiler katlantı, omuz başları ve sternal çentiğin örtüşmesi gerekmektedir. Aşırı kilo alımı durumunda az da olsa bu noktalarda bir miktar kayma olacağı aşıkardır. Ancak şunu belirtmek gerekir ki; böyle bir durumda dahi resimler birbiri üzerinde gölgelendirildiğinden kaymalar ihmal edilebilir düzeye kadar indirilebilmekte ve ölçümler rahatlıkla yapılabilmektedir. Yani iki resim birbiri üzerine çakıştırılırken referans noktaları eşit olarak orantılanmaktadır. Böylece ölçümler çok az bir yanılma payı ile yapılabilmektedir. Nipple ile inframamarian fold arası mesafe ise resimler üzerinden objektif olarak ölçülememektedir. Çünkü bu mesafe konveks bir düzlemdir. Farklı bir bilgisayar programı geliştirilerek lateral fotoğraflarda bu mesafenin ölçümü eklenerek bu ölçüm tekniği 3 boyutlu hale getirilebilir. Bu

şekilde yukarıda bahsettiğimiz biosterometrik volüm ölçümleri için de yeni bir yöntem geliştirilebilir.

Öğrenme süreci açısından baktığımızda McKissock ve Inferior Pedikül metodlarının diğer iki tekniğe göre daha kolay uygulanabilir olduğunu görmekteyiz. Özellikle inferior pedikül tekniği, planlaması ve ameliyat tekniği açısından diğer tekniklere göre daha az tecrübe gerektirdiğinden, ilk dönemler için kullanılmasını önerebiliriz. Vertikal yöntemler ise ancak tecrübeli ellerde iyi sonuçlar verebileceğini düşünmekteyiz ancak şunu rahatlıkla diyebiliriz ki; planlama ve teknik ayrıntılar cerrahın kişisel yeteneklerine bağlıdır. Inferior ve vertikal bipedikül tekniklerini oldukça büyük memelerde dahi rahatlıkla uygulayabilmekte ve oldukça geniş eksizyonlar yapabilmekteyiz. Lejour ve Lasuss gibi vertikal mamoplasti tekniklerini ise ancak orta derecede meme küçültme yapılacak olan olgularda uygulanabilmektedir. Bu çalışmada değerlendirmeye aldığımız Graf metodunda ise maksimum 600 gr'a kadar yapılacak redüksiyonlarda kullanılabilen bir tekniktir (9, 26, 27, 34).

Literatürde Lejour ve Lasuss meme küçültme tekniklerinde memeden ancak 1000-1500 gram doku çıkarılacak olan olgularda uygulanabilirken Inferior Pedikül tekniğinde memelerden 2500 grama kadar doku güvenli bir şekilde rezeke edilebileceği fakat 2500 gramdan daha fazla meme rezeksiyonu gerektiren olgularda ise Serbest Nipple tekniği uygulanması gerektiği belirtilmektedir. Inferior Pedikül tekniği 1979'da modifiye kullanımı ile popüler olmuş büyük miktarlardaki redüksiyonlarda kolaylıkla kullanılabileceği belirtilmiştir. Bu tekniği Georgiade ve arkadaşları pedikülü tepede 5 cm tabanda 10 cm olacak şekilde piramid tarzında modifiye etmişlerdir. Bu teknik ile 2000 gr'a kadar güvenli rezeksiyon yapılabileceği ve nipple duyusunun korunabildiği sonuçlar elde edilebileceği vurgulanmıştır. Arian 1980'de bu teknikte pedikül uzunluğunun maksimum 30 cm ve genişliğinin minimum 6 cm olabileceğini belirtmiştir (58).

Biz kendi serimizde iri memeler için daha çok Inferior Pedikül tekniğini kullandık. Nipple kaybı veya parsiyel nekroz gibi herhangi bir ciddi komplikasyon ile karşılaşmadık. Ancak seroma ve yağ nekrozu oranı büyük memelerde uygulanan redüksiyonlarda sıklıkla karşılaştığımız komplikasyonlardandı.

Inferior pedikül tekniğinde lateral fleplerin altı diseke (undermining) edilmediği için diğer tekniklere göre flep güvenliği iyidir. Ayrıca pedikül tabanı korunduğu sürece interkostal sinirler zarar görmez ve postoperatif dönemde duyu sorunu yaşanmamaktadır. Areolada gerime neden olmadığı için hem duyu hem de dolaşım sorunu görülmemektedir. Tüm bu nedenlerin ötesinde duktuslar rahatlıkla korunabildiği için geniş rezeksiyon yapılsa bile

postoperatif dönemde laktasyon genellikle sorunsuz sağlanabilmektedir. Bu çalışmaya her ne kadar sadece 15 vaka almış olsak da kendi kliniğimizde 1994 yılından itibaren yaklaşık 300 vakaya inferior pedikül tekniği ile redüksiyon mamoplasti uygulanmıştır. Bunun dışında kliniğimizde son 13 yılda yaklaşık olarak 150 vakaya Lejour, 200 vakaya Mc Kiskey, 100 vakaya Graf ve yaklaşık 300 vakaya da diğer teknikleri (Hall-Findlay, Benelli, Pitanguay, SPAİR vs...) uyguladık. Tecrübelerimize göre İnférieur pedikül tekniğinin uzun dönemde, Mc Kiskey tekniğine nazaran daha az olmakla beraber memenin alt polünde sarkıklığa yol açarak psödopitozis (bottom-out) deformitesine yol açması, memenin üst polünde yeterli dolgunluğu sağlayamaması ve her iki tekniğin ortak sorunu olan skar gibi bazı dezavantajları bulunmaktadır. Literatürde de özellikle İnférieur Pedikül tekniği ile redüksiyon sonrası gebe kalan hastalarda memenin alt kutubunda belirgin hipertrofi gelişmesi sonucunda ciddi manada psödopitozis (bottom-out) deformitesi görüldüğü belirtilmektedir (59, 85).

Büyük memelerde en sık kullanılan yöntemlerden biri de McKiskey yöntemidir. 1972'de McKiskey tarafından tarif edilmiş olup 1000 gr'a kadar olan redüksiyonlarda iyi bir metoddur. Mc Kiskey vertikal bipedikül tekniği, nipple areola kompleksiyle (NAC) ilgili olarak iki konuda eleştirilmektedir. Birinci eleştiri, postoperatif dönemde NAC'nin sensitivitesinin geri dönüşüyle ilgilidir. Ancak bu teknikte yapılan redüksiyonlardan 2 yıl sonra nipple duyusunun % 65 vakada geri döndüğü gösterilmiştir. Bu çalışmada duyusunun çıkarılan dokunun miktarından çok, nipple transpozisyonu için kullanılan teknikte ilgili olduğu da gösterilmiştir. İkinci eleştiri ise nipple retraksiyonudur. Dermal parenkimal pedikülün önemli kısmını süperior parça oluşturduğu için bu üst bölgede fazla bırakılan doku ya da glanddan yapılan yetersiz rezeksiyon transpozisyon sonrası nipple retraksiyonuna neden olmaktadır. McKiskey tekniği bipediküllü olmasına rağmen nipple'ı besleyen esas komponent pedikülün alt kısmıdır. Pedikülün üst kısmı inceltildiği için vasküler katkısı minimaldir. Birçok yazar maksimum pedikül uzunluğunun 40 cm olabileceğini savunmaktadır. McKiskey tekniğinin en önemli avantajı preoperatif olarak kesin planlamanın yapılabilmesi ve aşırı büyük memelerin küçültülmesindeki güvenli kullanım alanıdır. Ancak bununla beraber bu yöntemde en büyük sıkıntı, inferior teknikte olduğu gibi, aşırı izlerdir(51-53). Amerikan Plastik ve Rekonstrüktif Cerrahi Derneği'nin son dönemde yapmış olduğu bir çalışma, meme küçültme ameliyatı yapılan bayanların %11'nin oluşan izden dolayı yaptıkları ameliyattan memnun olmadıklarını göstermiştir (86).

Graf ve Lejour tekniklerinde nipple ile inframammarian fold arasında uzanan tek bir vertikal skar mevcuttur. Bu skar Lejour tekniğinde biraz daha uzun ve "bowstring" denilen torbalaşma deformitesi daha belirgindir. Lejour bu deformitenin daha sonraları giderek

azaldığını belirtse de erken dönemde hastalar için ciddi sıkıntı kaynağıdır. Skarlar genellikle en medial ve lateral uçlarda görülmektedir. Sigara içenlerde ve kollojen bozukluğu olan hastalarda düzensiz skarlar oluşmaktadır. Postoperatif gerimin azaltılması, teyp veya topikal silikon uygulanması önemlidir. Ayrıca steroid enjeksiyonu da oldukça faydalıdır. Skarlar en başta gelen hasta memnuniyetsizliği nedenlerindedir. Bu nedenle daha az skarlı meme küçültme ameliyatı arayışları doğmuştur. Vertikal skarlı meme küçültme operasyonlarını ilk defa Lötsch 1923'de, Dartigues ise 1924'de mastopeksi amacıyla sunmuşlardır. 1957 yılında Arie meme küçültme amaçlı kullanılabileceğini gösterirken, Lassus tekniği modifiye etmiştir. Lassus 710 hastadan 20 tanesinde skardan şikayetçi olduğunu rapor etmiştir. Davis ise bu oranı % 18 olarak bildirmiştir. İnframamarian skar mamografide görülmekte ve nadiren de olsa klinik problem olabilmektedir. Marchac vertikal tekniği oldukça geniş bir seride kullanmıştır. Ancak tekniğin bugünkü popularitesi Lejour 'un çalışmalarıyla olmuştur (18, 27, 34).

Lejour 1989'da ilk kez lipo-sakşın işlemini 15 yaşında bir kızda kullanmıştır. Her bir memeden 400 cc aspire etmiş ve esas redüksiyon işlemini memenin matürasyonu sağlanana kadar ertelemiştir. Lejour tekniğinin popüler olduğu dönemlerde lipo-sakşın ile yağ aspirasyonu tekniğine pek sıcak bakılmamıştır. Bu tarihlerde meme dokusundaki yağın özellikle gençlerde pek az olduğu ve glanda zarar verilebileceği düşünülmekteydi. Ayrıca yağ aspirasyonunun meme dokusundaki teşhis edilememiş küçük kanser dokularının aspire edilmesine neden olarak bunların gözden kaçmasına neden olabileceği öne sürülmüştür. Lejour ise künt kanüllerle yapılan lipo-sakşın işleminin glanda zara vermeyeceği ve bu yöntemde anormal şişme veya yağ nekrozu görmediğini 200 serilik vakasında belirtmiştir(27).

Sadece lipo-sakşın ile birkaç kez redüksiyon yapmıştır. Çünkü sadece lipo-sakşın yapılanlarda ciddi pitoz ve projeksiyon kaybı olduğunu belirtmiştir. Ancak preaksiller bölge ve subaksiller bölgede birikim gösteren yağların alınması daha iyi bir kontür sağlanmasında oldukça efektif bir methoddur. Ayrıca her iki memenin orta hatta birleştiği “symmastia” (birleşik meme) deformitesinin tedavisinde kullanımı oldukça efektiftir. Bunun dışında lipo-sakşın memenin yumuşatılması ve böylece nipple transpozisyonunun daha kolay yapılmasını, meme parankiminin korunmasını ve oluşabilecek asimetrielerin giderilmesini sağlar (65).

Lejour, nadiren rastlansa da glandüler komponentin fazla olduğu; her büyük memeli hastanın lipo-sakşın için uygun olmadığını belirtmiştir. Eğer meme nodüler yapıda, cildi gevşek ve hipertrofi glandüler yapıda ise lipo-sakşın yapılmamalıdır. Ancak adolosan ve genç kadınlarda daha fazla glandüler dokunun ve dolayısı ile laktasyonun korunmasında uygun bir

yöntemdir. Mamografi yağ komponent miktarı hakkında bilgi verebilir. Bu konuda ultrasonografi pek yardımcı değildir. Memenin şeklinin postoperatif stabil kalması bu tekniğin en önemli avantajlarından biridir. Lipo-sakşın işleminin memenin şeklinin stabilitesine olan etkisini değerlendirmek kolay değildir (61, 62, 65).

Lejour bu tekniği estetik olarak daha iyi sonuçların elde edildiği, güvenli bir meme küçültme tekniği olarak tanımlamaktadır. Oluşturulan yeni meme, olması gereken konikal şekilde ve az iz ile gerçekleştirilmektedir. Bu tekniğin dezavantajları olarak meme altı alanda skar revizyonu olasılığı, gecikmiş yara iyileşmesi, oluşturulması planlanan meme şeklinin uzun süre sonra gerçekleşmesi ve özelliklede aşırı büyük memelerde superior pedikülün vaskülaritesi konusundaki şüpheler sunulmuştur. Literatürde bu teknik 800 gr.dan daha az rezeksiyon yapılacak orta derecedeki meme hipertrofilerinde önerilmektedir (87). Pickford ve Boorman Lejour tekniği ile orta derecede eksizyon yaptıkları 25 hastalık redüksiyon mammoplasti serilerinde postop dönemde sadece minör komplikasyonlar ile karşılaştıklarını belirtmişlerdir (88). Lejour kendi serisinde sadece 1 hastada kalıcı duyu kaybı geliştiğini ve 2 hastada parsiyel areola nekrozu belirtmiştir.

Biz kendi serimizde herhangi bir major komplikasyona rastlamadık ancak yukarıda belirtildiği gibi uygun vakalarda tercih edilmesi durumunda ve tecrübenin artışıyla doğru orantılı olarak sonuçların daha iyi olacağını düşünmekteyiz. Diğer tekniklerle kıyasladığımızda pitozis ve NAC'de yer değiştirme miktarı Graf tekniğine göre daha fazla ancak McKissock ve inferior tekniğe göre daha az görülmektedir.

Daniel pektoral kas lupu hazırlayıp altından glandı geçirmeyi tarif edene kadar üst kutup dolgunluğu önemli bir problemdi (88). Graf tekniğinin gelişimi ile beraber uzun skarlar, projeksiyon yetersizliği, üst pol defekti, duyu defekti, riskli redüksiyon gibi sorunlar büyük ölçüde ortadan kalkıyordu. Bazı yazarlar, üst kutbu veya areolayı dolgunlaştırıp daha iyi bir şekil elde etmek için alt kutuptan doku alıp doldurmuşlardır. Cerqueira ise meme fiksasyonunu pektoral kasın altından glandı geçirerek sağlamıştır ancak projeksiyon üst polden çok areolar kısımda oluşturulabilmiştir. Mastopeksi veya meme redüksiyonunda eğer çıkarılacak geniş bir meme dokusu yoksa, oblik deri eksizyonu tercih edilmiştir. Geniş redüksiyon veya nipple'nin 14 cm'den daha fazla yer değiştireceği ciddi pitozlarda modifiye ters kısa T deri insizyonu kullanılmıştır. Graf tekniğinde literatürde yağ nekrozu ve daha az oranda estetik olmayan skar oluşması en sık karşılaşılan komplikasyonlar olarak belirtilmiştir (89-91). Kendi yaptığımız seride de yağ nekrozu ilk birkaç vakada da daha sık görüldü. Bu vakalarda flep tabanı çok geniş olması veya pektoral kas lupunun flebin rahatça geçmesine izin verecek şekilde geniş olmamasının temel problemi oluşturduğunu düşünmekteyiz.

Agresif diseksiyon ve uygun olmayan manipulasyonlar da yağ nekrozu ve çeşitli derecelerde dolaşım sorunlarına kadar varabilen çeşitli komplikasyonlara yol açabilmektedir.

Meme redüksiyonu yapılan kadınların çoğu postoperatif emzirmenin devam etmesini isterler. Redüksiyon sonrası hastaların bir kısmı emzirmede sorun yaşamazken bir kısmı emziremez. Bu konuda hastalar mutlaka uyarılmalıdır. Redüksiyon sonrası emzirme işlevinin devamlılığı için geride intakt bir lobül ve laktiferöz kanal ile emme refleksine cevap oluşturacak sağlam bir sinirsel yapı kalmalıdır (92). Aboudib yaptığı bir çalışmada Pitanguy tekniği ile redüksiyon yapılan hastalardan 11 tanesinin postoperatif dönemde gebe kaldığını ve bunlardan 9 tanesinin sorunsuz emzirebildiğini bildirmiştir (91). Sandsmark ve ark. yaptıkları bir çalışmada Orlando'nun süperomadial ve Robbins'in inferior tekniklerini postoperatif laktasyon açısından değerlendirmiş ve inferior tekniğin bu konuda anlamlı ölçüde üstün olduğunu belirtmiştir (93). Kendi serilerimizdeki gözlemlerimize dayanarak postoperatif emzirmenin ve duyunun önemli olduğu durumlar göz önüne alındığında inferior tekniği ya da Graf tekniğini rahatlıkla kullanabilmekteyiz. Ancak şunu vurgulamamız gerekir ki; tecrübeli ellerde diğer başka tekniklerle de bu fonksiyonların devamı başarıyla sağlanabilir.

Lassus ve Lejour'un vertikal tekniklerinde ise laktasyon ve duyunun belirgin olarak etkilendiği rapor edilmiştir (9). Nipple duyusu kaybolduğu takdirde emzirme işlemi mümkün değildir (92). Bu nedenle redüksiyon mamoplastinin temel hedeflerinden birisi de nipple-areola kompleksinin duyusunun korunmasıdır. Ayrıca erojenik meme duyusu hasta için en önemli duyulardandır. Nipple duyusunun postoperatif değerlendirmesi oldukça zor ve subjektiftir. Slezak ve Dellon opere olmayan hastalarda vibrasyona en duyarlı kısmın nipple olduğunu belirtmişlerdir (94).

Duyu kaybı hemen hemen tüm tekniklerde değişik derecelerde oluşan sık bir komplikasyondur. Postoperatif dönemde areolanın duyusu bütün memelerde azalır ancak hastaların büyük çoğunluğunda yaklaşık 12 aya kadar geri döner. Nipple areola kompleksinin duyusunun kaybı, rezeke edilen miktardan ziyade kullanılan teknikle alakalıdır.Çoğunlukla geçici olmaktadır. Zamanla, duyu, tekniğe bağlı olarak değişik oranlarda geri dönmekte ancak tam olarak normal seviyesine ulaşamamaktadır. Courtiss ve Goldwyn çok büyük memeli kadınlarda preoperatif dönemde de dokunma duyusunun azaldığını veya kaybolduğunu göstermişlerdir (95). Birçok çalışmada nipple areola kompleksinin duyusunun meme hacminin artışına ters orantılı olarak azaldığı gösterilmiştir (96,97). Bu durumun nedeni Dellon tarafından artan meme kitlesinin sınırlarda traksiyon injurisine yol açmasına ve hipertrofi sonucu innervasyon yoğunluğunun azalmasına sekonder ortaya çıktığı şeklinde rapor

edilmiştir. Goldwin ve ark. ise hipertrofik memelerde duyu azalmasının nedeninin çok açık olmadığını belirtmekle beraber bunun multifaktöryel olduğunu ve psikolojik faktörlerin de oldukça etkili olduğunu savunmuştur (89). Bu nedenle duyu muayenesinin preoperatif dönemde de yapılması gerektiğini vurgulamışlardır.

Mamoplasti planlanırken meme ve nipple areola kompleksinin duyusunun korunmasında nöroanatomisinin bilinmesi esastır. Schlenz ve ark. 4. interkostal sinirin anterior dalının yüzeysel olarak seyrettiğini ve nipple areola kompleksinin medial kısmını innerve ettiğini, lateral dalının ise nipple areola kompleksine gelmeden önce pektoral fasyanın derininden geçtiğini göstermiştir. Bu sinirsel iletim yolları dikkate alındığında nipple areola kompleksinin duyusunun korunabilmesi için memenin medial kenarına insizyondan ve meme tabanına yapılacak rezeksiyondan uzak durulmalıdır. Memenin inferior kısmının korunduğu tekniklerde duyu daha iyi korunabilmektedir. Inferior tekniğin süperiora göre duyuyu daha iyi koruduğu belirtilmektedir (98).

Baltimore tarafından yapılan bir çalışmada Lasus ve Lejour teknikleriyle yapılan vakalarda duyu kaybının daha sık görüldüğü belirtilmiştir Santral pedikül duyuyu en iyi koruyan teknik olmasına rağmen multiple innervasyonun olması nedeniyle diğer tekniklerde de değişik derecelerde duyu korunmuş olmaktadır. Gonzalez 440 gr'dan az yapılan redüksiyonlarda inferior ve santral pedikül tekniklerdeki duyu kaybı oranını % 9 olarak bildirmiştir (90).

Bazı hastalar redüksiyon sonrası duyularının arttığını belirtmektedirler. Bu durum operasyon öncesi memenin ağırlığı nedeniyle traksiyone olmuş duyu sinirlerinin üzerlerindeki yükün redüksiyonla azalması ile açıklanabilir. Serbest nipple grefti tekniği uygulanan hastalarda bile dokunma duyusu değişik oranlarda geri dönmektedir. Townsend bu oranı serbest nipple tekniği uyguladığı serisinde % 82 bulmuştur. McKissock tekniği ile yapılan redüksiyonlarda elde edilen ortalama duyu ile serbest nipple grefti arasında belirgin fark bulunamamıştır. Courtiss ve Goldwyn farklı tekniklerle yapılan redüksiyonların % 65 inde duyunun normale döndüğünü ancak serbest nipple tekniği yapılan vakaların asla normale dönmediğini belirtmişlerdir (94).

Redüksiyon mamoplastide karşılaşılan komplikasyonlardan biri de hematoma ve seroma olup oldukça nadirdir ve % 1'in altında olduğu bildirilmiştir (96). Tipik olarak cerrahiden sonraki ilk 12 saat içinde gelişir ve genellikle tek taraflıdır. Etkilenen bölgede şişlik, ağrı, morarma gibi bulgularla kendini gösterir. En sık nedeni interkostal perforatörlerin kanamasıdır. Bu açıdan Graf tekniğinde biraz daha dikkatli olunmalıdır. Dikkatli bir hemostaz ile kolaylıkla bu komplikasyon engellenebilir. Tedavide cerrahi olarak drene edilmesi ve

kanamanın durdurulması gerekmektedir. Seroma ise % 1 ile % 5 arasında görülmektedir. Problemin çözümünde aspirasyon genellikle yeterlidir. Drençli durumlarda ultrason eşliğinde aspirasyon veya dren yerleştirilmesi gerekebilir. Fark edilmemiş bir hematoma veya seroma zemininde infeksiyon gelişimi de daha kolaydır. Antibiyotik tedavisi gerektiren sellülit formu veya apse formasyonu oldukça nadir olup % 1'den daha az insidansa sahiptir. Davis antibiyotik gerektiren sellülit oranını % 12 olarak rapor etmiştir (97). Dabbah ise infeksiyon ve yağ nekrozu oranını % 22 bulmuştur (99). İnfeksiyon genellikle ilk birkaç gün içinde bulgu vermektedir. Sıklıkla stafilokok türlerinin neden olduğu infeksiyonlardır. Preoperatif antibiyotik uygulanması ve operasyonda memenin kapatılmadan önce salin ile yıkanması infeksiyonu önemli oranda azaltmaktadır.

Yağ nekrozu da benzer şekilde infeksiyon oranını artırmaktadır. Dabbah palpabl yağ nekrozu ve infeksiyon oranını % 22 olarak belirtmiştir (99). Ayrıca yağ nekrozu hastada kanser şüphesi uyandırarak endişelendirmektedir. Mamografide tipik olarak gösterdiği kalsifikasyon ile karsinomdan ayırt edilebilmektedir. Yağ nekrozu uzun pediküllü santral veya inferior teknik uygulanan büyük memelerde daha sık görülmektedir. Uzun superior pedikülde veya pedikülün katlandığı durumlarda da yağ nekrozu oluşmaktadır. Ayrıca sütürlerin uygulandığı askı tekniklerinde de sütür hatları boyunca yama tarzında yağ nekrozları oluşmaktadır. Sadece mamografide görülebilen ancak non-palpabl olduğu için gözden kaçan yağ nekrozu oranı oldukça fazla olmasına rağmen rapor edilmemektedir.

Nipple dolaşımını tehlikeye sokan major nedenlerin başında prosedürün doğru uygulanmaması gibi cerraha ait nedenler ve sigara içimi veya metabolik sorunlar gibi hastaya ait faktörler gelmektedir. Ayrıca nipple kaybı riski, sigara içimi ile belirgin olarak artmaktadır. Hematom da intramamarian gerimi giderek artırıp değişik derecelerde cilt ve nipple nekrozuna neden olabilmektedir. Pedikülün uzun, kalın veya katlanmış olması yetersiz kan akımına neden olarak nipple kaybını predispoze edebilmektedir. Masif pedikül redüksiyonu yaptığımız hastalarda daha sıklıkla NAC'de dolaşım sorunu ve nekroz ile karşılaşmaktayız. Bu konuda belirtilmesi gereken en önemli hususlardan biri de tekniğin uygun standartlarda cerrahiye yansıtılabilmesidir. İnferior pedikül ve McKissock tekniklerinde nipple kaybı oranını Davis % 6, Dabbah ise % 4 olarak bildirmiştir (97-99). Vertikal redüksiyonlarda blister formasyonu oluşumu % 3 olarak bildirilmiştir. Lejour kendi serisinde sadece 2 hastada parsiyel areola nekrozu geliştiğini belirtmiştir. Bilister formasyonu tam kat kayıplardan daha sık bildirilmiştir. Blister formasyonu sekonder iyileşmeye bırakılmalı ancak hasta daha sonra oluşabilecek depigmentasyon konusunda

bilgilendirilmelidir. Nekroz oluşursa tam iyileşme sağlanmadan nipple rekonstrüksiyonu yapılmamalıdır.

Cildin kapatılırken maruz kaldığı gerim ile orantılı olarak veya yukarıda bahsedildiği gibi hematomun ya da seromanın varlığına bağlı olarak değişik derecelerde iskemi veya dolaşım bozuklukları görülebilmektedir. Wise patern kapamada ters T noktasında cilt belirgin gerim altında kalmakta ve cilt fleplerinin uçlarına olan kan akımı engellenerek nekroz ile sonuçlanmaktadır. Ayrıca fleplerin uç kısımlarında fleplerin altı diseke (undermining) edilmemesi de flep dolaşımı için oldukça önemlidir. Yara uçları dikildikten sonra ıslak bandaj uygulanarak sütür hatlarının ilk 1-2 gün nemli tutulması yara iyileşmesini olumlu etkileyecektir. Meme redüksiyonu sonrası cilt nekrozu insidansı net değildir. Bu durum daha çok cerrahın tecrübesine ve uygulanan tekniğe bağlıdır. Ancak cilt nekrozu veya yara iyileşmesi ile ilgili problemler infeksiyon oranından daha fazladır. Davis yara iyileşme problemleri ve cilt nekrozu oranını % 19 olarak bildirmiştir (97). Lejour inframamarian katlantıdaki yara iyileşme problemlerini % 5.4 olduğunu rapor etmiştir (89).

Postoperatif dönemde hiperpigmentasyon veya uzamış morluklarla da karşılaşılabilir. Erken dönemde uygulanan ılık pansuman veya hirüdin içerikli pomadlar faydalıdır. Pigmentasyon genellikle birkaç hafta içinde kaybolur ancak bazen kalıcı olabilir. Tedavisinde pulse light laser oldukça etkilidir.

Redüksiyon mamoplastide en fazla dikkat edilmesi gereken hususlardan biri de simetrinin sağlanmasıdır. İkinci bir operasyon gerekeceğinden asimetriden mümkün olabildiğince kaçınılmalı ve intraoperatif olarak sıklıkla memenin şekli cilt flepleri yaklaştırılarak gözden geçirilmelidir. Operasyon sırasında cilt fleplerinin kalınlığı dikkatli bir şekilde korunmalıdır. Davis asimetri oranını % 8 olarak bildirmiştir (97). Redüksiyon mamoplasti cerrahisinde ne kadar eksize edileceği değil ne kadar bırakılacağına hesap edilmesi temel prensip olmalı, preoperatif çizimler mutlaka hasta dik konumda iken ve dikkatli bir şekilde yapılmalıdır. Aksi halde yetersiz ya da aşırı redüksiyon özellikle öğrenme aşamasında veya tecrübesiz cerrahlar için kaçınılmaz olacaktır.

BÖLÜM VI

SONUÇ VE ÖNERİLER

Redüksiyon mamoplasti, plastik cerrahi prosedürleri arasında en fazla titizlik ve tecrübe gerektiren işlemlerden biridir. Öğrenme süreci açısından McKissock ve inferior pedikül metodları diğer iki tekniğe göre daha kolay uygulanabilmektedir. Skar oranı McKissock ve inferior pedikül tekniklerinde Graf ve Lejour tekniklerinden daha fazla görülmektedir. Duyu en iyi Graf tekniğinde daha sonra ise inferior teknikte korunabilmektedir. Graf tekniği ortalama 400 gr civarında yapılacak minimal redüksiyonlar için uygun bir methoddur. Kas lupu yeterli ölçüde geniş tutulduğunda ve dikkatli bir şekilde hemostaz sağlandığında genellikle komplikasyon oranı anlamlı ölçüde azalmaktadır. Graf tekniği postoperatif geç dönem stabilitesi en iyi teknik olup duyu ve emzirme fonksiyonları rahatlıkla korunabilen bir yöntemdir. Memenin şekillendirilmesi ve fonksiyonlarının korunması tecrübeli ellerde daha garantilidir. İlk dönemlerde cerrah için öğrenilmesi ve uygulaması diğer tekniklere göre biraz daha zordur.

Lejour tekniğinde, pitozis ve NAC'de yer değiştirme miktarı, Graf tekniğine göre daha fazla olmakta ancak McKissock ve inferior tekniklerinden ise daha az olmaktadır. Bu teknik ortalama 800 gr eksizyon yapılacak vakalar için uygundur. Postoperatif dönemde stabilitesi ve şeklini koruma oranı Graf ve inferior tekniğe göre daha zayıftır. Lipo-sakşının gland üzerine

etkileri açık değildir. Ancak adenosan hastalarda olduğu gibi gland koruyucu cerrahide önermekteyiz.

Lipo-sakşın'ın gland üzerinde bırakacağı kalsifikasyonlar konusunda uyanık olunmalıdır. Çünkü hastaya daha sonra yapılabilecek bir mamografik incelemede bu kalsifikasyonlar bir kanser bulgusu olarak algılanabilir. Lejour tekniğinin postoperatif duyu ve emzirme fonksiyonları diğer tekniklere göre daha kötüdür. Uzun dönemde nipple aşağı doğru dönmektedir. Buna inferiora kalan skarın katkısı da oldukça fazladır. Skar dokusu miktar olarak diğer tekniklere nazaran daha az olmasına rağmen dog-ear deformitesi daha fazla olmakta ve inframamarian sulkusa oturmayan büzülmüş ve katlantılı kötü bir görünüm oluşturmaktadır. Lejour bu durumun zaman içerisinde giderek azaldığını savunsa da kendi serilerimizde belirgin bir gerileme görmedik.

McKissock tekniği genellikle büyük memelerde tercih edilmelidir. Pedikül uzunluğu yaklaşık 40 cm'e kadar olabilmektedir. Ancak daha uzun bırakılacak pediküllerde riske edilmeden serbest nipple greft tekniği uygulanmalıdır. McKissock tekniğinde santral zon ayrıldığı için emzirme ve duyu fonksiyonları belirgin olarak etkilenmektedir. Bu tekniğin kullanıldığı memeler genellikle aşırı büyük olduğu için yağ nekrozu, nipple kaybı gibi komplikasyonlar daha sık görülmektedir. Özellikle postop dönemde gebelik olması, hiperprolaktinemi olması veya aşırı kilo alımı durumlarında memenin alt polünde belirgin artış ve sarkma meydana gelmektedir. Bu durum postop dönemde ne kadar erken gelişirse o derecede skar artışı veya mevcut skarlarda genişleme görülmektedir. Superior pedikülde fazla doku bırakılması veya yetersiz gland rezeksiyonunun da provoke ettiği nipple retraksiyonu bu tekniğin bir diğer dezavantajıdır. Psödopitozis deformitesi en sık olarak McKissock tekniğinde karşımıza çıkmaktadır. Bu tekniğin en önemli avantajı ise geniş rezeksiyonlara imkan vermesi ve preoperatif planlama kolaylığıdır.

Inferior teknikte pedikülün tabanı genişliği artırıldığı ölçüde duyu ve emzirme fonksiyonu artmaktadır. McKissock tekniği kadar olmasa da yine büyük memelerde rahatlıkla kullanılabilen bir metoddur. Gerim oluşturulmadan ve lateral fleplerin altı diseke (undermining) edilmeden kapatıldığı takdirde gerek nipple dolaşım problemi gerekse de skar artışı sorunu agra olmamaktadır. McKissock tekniği kadar olmasa da yine psödopitozis deformitesi gelişebilmektedir. Özellikle kilo artışı ve gebelik durumlarında bu deformite kaçınılmaz olmaktadır.

Sonuç olarak uzun dönemde şekil ve simetrinin sağlanmasında Graf tekniği ve daha sonra inferior teknik üstünlük göstermektedir. Duyunun korunması bakımından incelendiğinde Graf tekniği daha sonra inferior teknik daha sonra Lejour ve ondan sonra

McKissock tekniđi gelmektedir. En ok deformasyona uđrayan teknik McKissock olup daha sonra Lejour tekniđi gelmektedir. Graf tekniđi birok bakımdan stn olsa da kk memelere uygulanma dezavantajı mevcuttur. Bu nedenle orta ve kk memelerde Graf tekniđini daha byk memelerde ise inferior tekniđi nermekteyiz.

Sunduđumuz analiz yntemi, hastalarda postoperatif dnemdeki deđiřikliklerin ve hatta yara iyileřmesine bađlı oluřabilen en ufak deformasyonları bile milimetrik dzeyde bir hassasiyet ile karřılařtırabilmeyi mmkn kılmaktadır. Ayrıca bu yntemle diđer redksiyon mamoplasti tekniklerinin veya bu tekniklerin modifikasyonlarının sonularının bařarılarının deđerlendirilmesinde nemli katkı sađlayacađı kanaatindeyiz.

BÖLÜM VII

ÖZET

Redüksiyon mamoplasti plastik cerrahi prosedürleri arasında en sık yapılan ameliyatlardan biri olup gerçek bir ustalık ve tecrübe gerektiren ameliyatlardandır. Daha çok estetik amaçlı gibi görünse de temel olarak rekonstrüktif bir işlemdir. Redüksiyon mamoplastinin temel hedefleri memenin duyu ve emzirme gibi fonksiyonlarının korunarak istenilen küçültmenin ve şeklin sağlanması, minimal iz kalması, uzun dönemde şeklin korunması ve tekrar sarkıklık oluşmamasıdır.

Biz yaptığımız bu çalışmada Graf, İnférieur, Lejour, McKissock tekniklerini yukarıda belirtilen temel amaçları sağlama konusunda karşılaştırdık. Ortalama 2,5 yıllık takiplerimizde bu tekniklerde oluşan değişikliklerin ölçülmesi ile objektif bir biçimde değerlendirmesini sağlayan yeni bir fotografik analiz yöntemini geliştirdik. Bu metotta hastaların preoperatif, erken postoperatif (postoperatif 1-6 ay) ve geç postoperatif (postoperatif 1-5 yıl) klavikula orta noktası-nipple (KN), sternal çentik-nipple (SN) mesafeleri ölçülmekte ve daha sonra fotoğrafları standart olarak 1,5 metre mesafeden rutin olarak dijital fotoğraf makinesi ile alınmaktadır.

Bu çalışmada ölçümler arası değişikliklerin objektif olarak görülmesi ve değerlendirilmesini sağlamak amacıyla fotoğraflar bilgisayar ortamında Adobe Photoshop CS (Adobe Systems, Inc., San Jose, CA) programı kullanılarak çalışıldı Gerçek ölçümlere uygun kalibrasyon sağlanarak önce preop ile erken postop resimler birbirleri üzerine çakıştırılıp

üstteki resmin opasitesi düşürülerek değişimler objektif bir biçimde değerlendirildi. Nipple yer değiştirme miktarı (NYM), KN ve SN değerleri ölçüldü. Sonra aynı işlem ve ölçümler erken postop ve geç postop resimler üzerinde yapıldı.

Çalışmamızda bu belirttiğimiz dört tekniği kendi arasında hem klinik hem de istatistiksel açıdan değerlendirdik. Elde edilen ölçümlerin istatistiksel analizine göre Graf tekniği uzun dönemde en iyi stabil kalan tekniktir. Daha sonra inferior teknik ve Lejour tekniği gelmektedir. En az stabil kalan teknik ise McKissock tekniği olup daha sonra Lejour tekniği gelmektedir. Skar oranı McKissock ve inferior pedikül tekniklerinde Graf ve Lejour tekniklerinden daha fazla görülmektedir. Duyu en iyi Graf tekniğinde daha sonra ise inferior teknikte korunabilmektedir. Pitozis oranı ve NAC'de yer değiştirme miktarı Lejour tekniğinde Graf tekniğine göre daha fazla olmakta ancak McKissock ve inferior tekniğe göre ise daha az görülmektedir. Graf tekniği ortalama 400 gr civarında yapılacak minimal redüksiyonlar için uygun bir metoddur. Lejour tekniği ortalama 800 gr eksizyon yapılacak vakalar için uygundur. Psödopitozis deformitesi en sık olarak McKissock tekniğinde karşımıza çıkmaktadır. En önemli avantajı ise geniş rezeksiyonlara imkan vermesi ve preoperatif planlama kolaylığıdır.

Sonuç olarak orta ve küçük memelerde Graf tekniğini daha büyük memelerde ise inferior tekniği önermekteyiz. Sunduğumuz analiz yöntemi, hastalarda postoperatif dönemdeki değişikliklerin ve hatta yara iyileşmesine bağlı oluşabilen en ufak deformasyonları bile milimetrik düzeyde bir hassasiyet ile karşılaştırabilmeyi mümkün kılmaktadır.

Anahtar kelimeler: Redüksiyon mamoplasti, fotografik analiz

SUMMARY

Reduction mammoplasty is one of the most common operations among the plastic surgery procedures that needs an exact experience and professionalism. It seems that much more as an aesthetic procedure, it is a reconstructive operation basically. Basic targets of reduction mammoplasty are providing the desired reduction and shape with minimal scar by protecting the breast feeding and the sensitivity and also protecting the shape and preventing of recurrent ptosis in long term.

In our study we compared Graf, Inferior, Lejoure and McKissock techniques for providing the basic principles above mentioned. We improved a photographic analysis method that measuring and evaluating objectively the changes in these techniques in mean 2.5 years follow up. In this method mid-clavicle – nipple (CN) and sternal notch – nipple (SN) distances measured and then taken photographs of early postoperatively (postoperatively 1-6 months) and late postoperatively (postoperatively 1-5 years) routinely by a digital photograph machine from a distance of 1.5 m preoperatively.

In this study photographs were examined on computer using Adobe Photoshop CS (Adobe Systems, Inc., San Jose, CA) programme for the purpose of to see and evaluate the changes between measurements objectively. After providing the appropriate calibration for the real measurements, firstly preoperative and early postoperative photos collide on each other, decreasing the opacity of the upper photo, then changes evaluated objectively. Nipple transposition distance (NTD), CN and SN were measured. The same procedure and measurements were done on the early postop and late postop photos.

In our study we evaluate these four techniques between each other clinically and statistically. Graf technique is the most stable technique for the long term for statistical analysis of the measurements. Then comes Inferior and Lejoure techniques. The most unstable technique is the McKissock technique and then comes Lejoure technique. Scar ratio is higher in the McKissock and Inferior technique than Graf and Lejoure technique. Sense of the mamma is protected better by Graf technique and Inferior technique. Ratio of ptosis and NTD is higher in Lejoure technique than Graf technique but it is smaller than McKissock and Inferior technique. Graf technique is suitable for the reductions that are approximately 400 g. However Lejoure technique is suitable for the cases that will excise approximately 800 g. Pseudoptosis deformity is seen most frequently in McKissock technique. But its most important advantage is possibility of extensive resections and preoperative easy planning. As a result we suggest Graf technique for the small and medium mammas, Inferior technique for the big mammas.

The analysis method we presented, can compare the postoperative changes and minimal scars in patients with milimetric sensitivity.

Keywords: Reduction mammoplasty, photographic analysis

BÖLÜM VIII

KAYNAKLAR

1. Spector JA, Kleinerman R, Culliford AT. The vertical reduction mammoplasty: a prospective analysis of patient outcomes. *Plast Reconstr Surg* 2006; 117: 374-381.
2. Haagensen CD. *Disases of the breast*, 3 rd ed. Philadelphia, W.B. Saunders, 1986.
3. LaTrenta GS, Hoffman LA. Breast reduction. In: Rees TD, LaTrenta GS ed(s). *Aesthetic Plastic Surgery*. W.B. Saunders Company. 1994; 2: 926-960.
4. Letterman G, Schurter M. The effects of mamary hypertrophy on the skeletal system. *Ann Plast Surg*.1980; 5: 425.
5. Conway, H. Mammplasty: analysis of 110 consecutive cases with end results. *Plast Reconstr Surg*. 1952; 10: 303.
6. Goin MK, Goin JM, Gianini MH. The psychic consequences of a reduction mammoplasty. *Plast Surg*.1977; 59: 530.
7. Kreithen J, Caffè H, Rosenberg J, Chin G. A comparison of the LeJour and Wise Pattern methods of breast reduction. *Ann Plast Surg* 2005; 54: 236-242.
8. Bostwick J. *Aesthetic and reconstructive breast surgery*. Westline, Missouri, CV Mosby, 1983; 1: 138-160.
9. Spear SL, Howard MA. Evolution of the vertical reduction mammoplasty. *Plast Reconstr Surg* 2003; 112: 855-868.

10. Christopher J. Ewart, MD, Christopher J. Leonard, DO, J. Garrett Harper, MD, and Jack Yu, MD, DMD A Simple and Inexpensive Method of Preoperative Computer Imaging for Rhinoplasty *Ann Plast Surg* 2006; 56: 46–49.
11. Georgiade NG, Georgiade GS, Riefkohl R. Esthetic Breast Surgery. In: Mc Carty JG. *Plastic Surgery*. Volume 6. 1 st ed. Philadelphia. Saunders. 1990; 6: 3841-3844.
12. Guinard F. Semicirculaires incisions par la resection discoide hypertrophie mammaire tratee. *Bull Mem Soc Chir Paris* 1903; 26: 597.
13. Morestin H. Hypertrophie mammaire. *Bull Mem Soc Anat Paris* 1905; 80 :682.
14. Dehner J. Mastopexie zur Beseitigung der Hangebrust. *Munch Med Wochenschr* 1908; 55: 1878.
15. Morestin H. Hypertrophie mammaire tratee per la resection discoide. *Bull Mem Soc Chir Paris* 1907; 33: 649.
16. Girard C. Uber Mastoptose und Mastopexie. *Verh Dtsch Ges Chir* 1910; 39: 200.
17. Gobell R. Mama pendula und heftiger Mastodynne. *Munch Med Wochenschr* 1914; 61: 1760.
18. LaTrenta GS, Hoffman LA: Breast Reduction. In: Rees TD, LaTrenta GS Eds. *Aesthetic Plastic Surgery*; 2nd ed. Philadelphia: W.B. Saunders Company.1994; 2: 926-930.
19. Noel A. Aesthetische Chirurgie der weiblichen Brust. Ein neues verfahren zur korektur der Hangebrust. *Med Welt* 1928; 2: 51.
20. Biesenberg H. Eine neue method der mammoplastik. *Zentralbl Chir* 1928; 55: 2382.
21. Schwarzman E. Die technik der mammoplastik. *Der Chirurg*. 1930; 2: 932.
22. Wise RJ. A preliminary report of a method of planning the mammoplasty. *Plast Reconstr Surg* 1956; 17: 367.
23. Strombeck JO. Mammoplasty : Report of a new technique based on the two pedicle procedure. *Br J Plast Surg* 1960; 13: 79.
24. Dufourmental C, Mouly R. Plastie mammaire par la methode oblique. *Ann Chir Plast* 1961; 6: 45.
25. Pitanguy I. Surgical treatment of breast hypertrophy. *Br J Plast Surg* 1967; 20: 78.
26. Lassus C. A technique for breast reduction. *Int Surg* 1970; 53: 69.
27. Lejour M. Vertikal mammoplasty without inframammary scar and with breast liposuction. *Perspect Plast Surg* 1990; 4: 67.
28. Hall-Findlay EJ. A simplified vertical mammoplasty; shortening the learning curve. *Plast Recons Surg* 1999; 104: 748-757.

29. McKissock PK. Reduction mammoplasty with a vertical dermal flap. *Plast Reconstr Surg* 1972; 49: 245.
30. McKissock PK. Reduction mammoplasty by the vertical bipedicle flap technique. *Clin Plast Surg* 1976; 3: 309.
31. Courtiss E, Goldwyn R. Reduction mammoplasty by the inferior pedicle technique. *Plast Recons Surg* 1977; 59: 500.
32. Spear SL, Little JW. Reduction mammoplasty and mastopexy. In: Aston JA, Beasley RW, Thorne CHM. *Grabb and Smith's plastic surgery*. 5 th ed. Philadelphia. Lippincott-Raven. 1997; 1: 726-728.
33. Graf R, Biggs TM, Steely RL. Breast shape: A technique for better upper pole fullness. *Aesth Plast Surg* 2000; 24: 348-352
34. Graf R, Biggs TM. In search of better shape in mastopexy and reduction mammoplasty. *Plast Reconstr Surg* 2002; 110: 309-318.
35. Georgiade NG, Georgiade GS, Riefkohl R. *Esthetic Breast Surgery*. In: Mc Carty JG. *Plastic Surgery*. 1 st ed. Philadelphia. Saunders. 1990; 6: 3839-3840
36. Jonh Bostwick. Reduction mammoplasty. In: Jonh Bostwick III. *Plastic and Reconstructive Breast Surgery*; 2nd ed. Missouri: St. Louis. 2000; 1: 371-497.
37. Sadler TW. *Langman's Medikal Embriyoloji*. 7. baskı. Philadelphia. Williams&Wilkins Company / Palme Yayıncılık. 1996; 1: 355-357.
38. Jonh Bostwick. Anatomy and physiology. In : Jonh Bostwick.III. *Plastic and Reconstructive Breast Surgery*; 2nd ed. Missouri: St. Louis. 2000; 1: 77-123.
39. Georgiade NG, Georgiade GS, Riefkohl R. *Esthetic Breast Surgery*. In: Mc Carty JG. *Plastic Surgery*. 1 st ed. Philadelphia: Saunders. 1990; 6: 3843-3847.
40. Romrell LJ, Bland KI. Anatomy of the breast, axilla, chest wall, and related metastatic sites. In Bland KI, Copeland EM, eds. *The breast: comprehensive management of benign and malignant diseases*, Philadelphia: Saunders.1991.
41. Williams PL, Roger W, Dyson M, eds. Splanchnology. In: Williams PL, Roger W, Dyson M, eds. *Gray's Anatomy*.37th ed. New York: Churchill Livingstone. 1989; 1: 1447-1450.
42. LaTrenta GS, Hoffman LA: Breast Reduction. In: Rees TD, LaTrenta GS Eds. *Aesthetic Plastic Surgery*; 2nd ed. Philadelphia: W.B. Saunders Company.1994; 2: 930-932.
43. White DJ, Maxwell GP. Breast reduction. In: Achauer BM, Eriksson E, Guyuron B, eds. *Plastic Surgery Indications, Operations, and Outcomes*; 1st ed. Philadelphia: Mosby.2000; 5: 2706-2708.

44. Georgiade NG, Georgiade GS, Riefkohl R. Esthetic Breast Surgery. In: Mc Carty JG. Plastic Surgery. 1 st ed. Philadelphia. Saunders. 1990; 6: 3841.
45. Vander A, Sherman J, Doroty L. Human Physiology. 8th ed. Singapore: Mc Graw Hill. 2001; 1: 673-677.
46. LaTrenta GS, Hoffman LA: Breast Reduction. In: Rees TD, LaTrenta GS Eds. Aesthetic Plastic Surgery; 2nd ed. Philadelphia: W.B. Saunders Company.1994; 2: 932-933.
47. Regnault P, Daniel RK: Aesthetic Plastic Surgery. Boston: Little Brown. 1984; 1: 499-505.
48. LaTrenta GS, Hoffman LA: Breast Reduction. In: Rees TD, LaTrenta GS Eds. Aesthetic Plastic Surgery; 2nd ed. Philadelphia: W.B. Saunders Company.1994; 2: 971-981
49. Jones G. Breast reduction. In: Mathes SJ. Mathes plastic surgery. 2nd ed. Phiedelphia: Saunders. 2006; 6: 552-553.
50. Spear SL, Little JW. Reduction mammoplasty and mastopexy. In: Aston JA, Beasley RW, Thorne CHM. Grabb and Smith's plastic surgery. 5 th ed. Philadelphia. Lippincott-Raven. 1997; 1: 743-744.
51. Georgiade NG, Georgiade GS, Riefkohl R. Esthetic Breast Surgery. In: Mc Carty JG. Plastic Surgery. 1 st ed. Philadelphia. Saunders. 1990; 6: 3853-3861.
52. LaTrenta GS, Hoffman LA: Breast Reduction. In: Rees TD, LaTrenta GS Eds. Aesthetic Plastic Surgery; 2nd ed. Philadelphia: W.B. Saunders Company.1994; 2: 939-943.
53. Spear SL, Little JW. Reduction mammoplasty and mastopexy. In: Aston JA, Beasley RW, Thorne CHM. Grabb and Smith's plastic surgery. 5 th ed. Philadelphia. Lippincott-Raven. 1997; 1: 730-731.
54. Hirshowitz B, Moscona R. Technical variations of the McKissock operation for reduction mammoplasty. Aesth Plast Surg 1983; 7: 149-154.
55. Courtiss E, Goldwyn R. Reduction mammoplasty by the inferior pedicle technique. Plast Recons Surg 1977; 59: 500.
56. Hidalgo DA, Elliot FL, Palumbo S, Casa L, Hammond D. Current trends in breast reconstruction. Plast Reconstr Surg 1999; 104: 806-818.
57. Adanalı G, Tuncel A, Ayhan M, Görgü M, Erdoğan B. İnförior pediküllü teknik ile redüksiyon mamoplasti deneyimlerimiz. Türk Plastik Rekonstrüktif ve Estetik Cerrahi Dergisi 2000; 8: 175-179.
58. LaTrenta GS, Hoffman LA: Breast Reduction. In: Rees TD, LaTrenta GS Eds. Aesthetic Plastic Surgery; 2nd ed. Philadelphia: W.B. Saunders Company.1994; 2: 948-961.

59. Georgiade NG, Serafin D, Morris R, Georgiade GS: Reduction mammoplasty using an inferior pedicle nipple-areolar flap. *Ann Plast Surg* 1979; 3: 21.
60. White DJ, Maxwell GP. Breast reduction. In: Achauer BM, Eriksson E, Guyuron B, eds. *Plastic Surgery Indications, Operations, and Outcomes*; 1st ed. Philadelphia: Mosby.2000; 5: 2711-2714.
61. Lejour M. Vertical mammoplasty and liposuction of the breast. *Plast Reconstr Surg* 1994; 94: 100-114.
62. Jonh Bostwick. Reduction mammoplasty. In: Jonh Bostwick III. *Plastic and Reconstructive Breast Surgery*; 2nd ed. Missouri: St. Louis. 2000; 1: 398-410.
63. Cohen BE, Ciaravino ME. Reduction mammoplasty. In: Evans GRD. *Operative plastic surgery*. New York: McGraw-Hill. 2000; 1: 620-626.
64. Boehm K, Nahai F. Vertical reduction: Techniques. In: Mathes SJ. *Mathes plastic surgery*. 2nd ed. Phiedelphia: Saunders. 2006; 6: 585- 599.
65. Lejour M. Vertical mammoplasty: update and appraisal of late results. *Plast Reconstr Surg* 1999; 104: 771-781.
66. Pitanguy I. Surgical correction of breast hypertrophy. *Br J Plast Surg* 1967; 20:78
67. Chiari JA. The L short-scar mammoplasty: a new approach. *Plast Reconst Surg* 1992; 90:233
68. Graf R, Auersvald A, Bernardes A, Biggs TM. Reduction mammoplasty and mastopexy with shorter scar and better shape. *Aesth Surg J* 2000; 20: 99-110.
69. de Araujo Cerqueira, A. Mammoplasty: Breast fixation with dermoglandular mono upper pedicle under the pectoralis muscle. *Aesthetic Plast Surg* 1998; 22: 276.
70. Graf R, Reis de Araujo LR, Rippel R, Grac L, Biggs T. Reduction Mammoplasty and Mastopexy Using the Vertical Scar and Thoracic Wall Flap Technique. *Aesthetic Plast Surg* 2003; 27: 6-12.
71. Westreich M. Antropomorphic breast measurement: Protocol and results in 50 women with aesthetically perfect breasts and clinical application. *Plast Reconstr Surg* 1997; 100:468-479
72. Spear SL, Little JW. Reduction mammoplasty and mastopexy. In: Aston JA, Beasley RW, Thorne CHM. *Grabb and Smith's plastic surgery*. 5 th ed. Philadelphia. Lippincott-Raven. 1997; 1: 726-728.
73. Blomqvist L, Eriksson A, Brandberg Y: Reduction mammoplasty provides long-term improvement in health status and quality of life. *Plast Reconstr Surg* 2000; 106: 991-997.

74. Yılmaz S, Saydam M, Erçöçen AR, ark. Meme Küçültme Ameliyatları ve İnfierior Pedikül Tekniği. C. Ü. Tıp Fakültesi Dergisi 2003; 25: 89 – 97.
75. Menderes A, Mola F, Vayvada H, et al. Dermal suspension flaps for McKissock's technique: comparison of aesthetic results and patient satisfaction. Br J Plast Surg 2005; 58: 209-215.
76. Bouman FG. Volumetric measurement of the human breast and breast tissue before and during mammaplasty. Br J Plast Surg 1970; 13: 263.
77. Schultz RC, Dolezal RF, Nolan J. Furter applications of Archimedes' principle in the correction of asymmetrical breasts. Ann Plast Surg 1986; 16: 98.
78. Campaigne BN, Katch VL, Freedson P, et al. Measurement of breast volume in females: description of a reliable method. Ann Human Biology. 1979; 6: 363-367.
79. Tezel E, Numanoglu A. Practical do-it-yourself device for accurate volume measurement of breast. Plast Reconstr Surg 2000; 105: 1019-1023.
80. Sigurdson LJ, Kirkland SA. Breast volume determination in breast hypertrophy: an accurate method using two anthropomorphic measurements. Plast Reconstr Surg 2006; 118: 313-320.
81. Sheffer DB, Price TE, Loughry CW et al. Validity and reliability of biostereometric measurement of thehuman female breast. 1986; 14: 1-14.
82. Penn J. Breast reduction. Br J Plast Surg 1955; 7: 357.
83. Smith DJ, Palin WE, Katch VL. Breast volume and anthropomorphic measurements: normal values. Plast Reconstr Surg 1986; 78: 331
84. Pompeo de Pina D. Mammaplasty: Shape, volume, and scar size. Aesth Plast Surg 1990; 14: 27-33.
85. Korchin NC, Korchin L. Effect of pregnancy and breast-feeding on vertical mammaplasty. Plast Reconstr Surg 2006; 117: 25-29.
86. Copcu E, Sivrioğlu N, Baytekin C, et al. Dikey izli meme küçültme yöntemi aşırı büyük memelerde güvenli bir işlem midir? ADÜ Tıp Fakültesi Dergisi 2005; 6: 9 – 13.
87. Korchin NC, Korchin L. Vertical versus Wise pattern breast reduction: Patient satisfaction, revision rates, and complications. Plast Reconstr Surg 2003; 112: 1573-1581
88. Daniel, M. J. B. Mammaplasty with pectoral muscle flap. Presented at the 64th American Annual Scientific Meeting, Montreal, 1995.
89. Lejour M. Vertical mammaplasty: early complications after 250 personel consecutive cases. Plast Reconstr Surg. 1999; 104: 764.

90. Gonzalez F, Brown FE, Gold ME. Preoperative and postoperative nipple sensitivity in patients undergoing reduction mammoplasty. *Plast Reconstr Surg*. 1993; 92: 809.
91. Aboudib JH, de Castro CC, Coelho RS, et al. Analysis of late results in post-pregnancy mammoplasty. *Ann Plast Surg*. 1991; 26, 111.
92. Korchin NC, Korchin L. Breast-feeding after vertical mammoplasty with medial pedicle. *Plast Reconstr Surg* 2004; 114: 890-894.
93. Sandsmark M, Amland PF, Abyholm F et al. Reduction mammoplasty: A comparative study of the Orlando and Robbins methods in 292 patients. *Scand J Plast Reconstr Surg Hand Surg*. 1992; 26: 826.
94. Greuse M, Hamdi M, DeMey A. Breast sensitivity after vertical mammoplasty. *Plast Reconstr Surg* 2001; 107: 970-976.
95. Courtiss EH, Goldwyn RM. Breast sensation before and after plastic surgery. *Plast Reconstr Surg* 1976; 58: 1.
96. Tapia A, Blanch A, Salvador J. Evolution of the vertical Lejour's mastoplasty technique. *Aesth Plast Surg*. 1996; 20: 377.
97. Davis GM, Ringler SM, Short K. Reduction mammoplasty: Long term efficacy, morbidity and patient satisfaction. *Plast Reconstr Surg* .1995; 96: 1106.
98. Jones G. Breast reduction. In: Mathes SJ. *Mathes plastic surgery*. 2nd ed. Philadelphia: Saunders. 2006; 6: 578-581.
99. Dabbah A, Lehman JA, Parker MG. Reduction mammoplasty: an outcome analysis. *Ann Plast Surg*. 1995; 35: 337.