

**T.C.
İNÖNÜ ÜNİVERSİTESİ
TIP FAKÜLTESİ**

**SIÇANLARDA BLEOMİSİNLE OLUŞTURULAN AKCİĞER
FİBROZİSİNE REKOMBİNANT AKTİVE PROTEİN-C
DERİVESİ DROTREKOGİN-ALFA'NIN ETKİSİ**

UZMANLIK TEZİ

**Dr. KADİR YILDIZ
GÖĞÜS HASTALIKLARI ANABİLİM DALI**

**TEZ DANIŞMANI
Doç. Dr. SÜLEYMAN SAVAŞ HACIEVLIYAGİL**

MALATYA – 2010

**T.C.
İNÖNÜ ÜNİVERSİTESİ
TIP FAKÜLTESİ**

**SIÇANLARDA BLEOMİSİNLE OLUŞTURULAN
AKCİĞER FİBROZİSİNE REKOMBİNANT AKTİVE
PROTEİN-C DERİVESİ DROTREKOGİN ALFA'NIN ETKİSİ**

UZMANLIK TEZİ

**Dr. KADİR YILDIZ
GÖĞÜS HASTALIKLARI ANABİLİM DALI**

**TEZ DANIŞMANI
Doç. Dr. SÜLEYMAN SAVAŞ HACIEVLYAGİL**

MALATYA – 2010

TEŐEKKÜR

Asistanlık eđitim süreci boyunca desteđini esirgemeyen ve bizlerin eđitimi için byk gayret gsteren deđerli hocam Prof. Dr. Hakan GNEN'e teŐekkrlerimi sunarım.

Deneysel tez alıŐmamın planlanması ve yrtlmesinde yardımını esirgemeyen tez hocam Do. Dr. Sleyman SavaŐ HACIEVLİYAGİL'e ve bizlerin eđitimi için gsterdiđi gayret ve tez alıŐmama yaptıđı katkılarından dolayı hocam Do. Dr. Zeynep Ayfer AYTEMUR'a teŐekkr ederim.

Farmakoloji Anabilim Dalı'ndan Do. Dr. Mustafa Iraz'a, Biyokimya Ana Bilim Dalı'ndan Do. Dr. Elif zerol'a, Patoloji Ana Bilim Dalı'ndan Yrd. Do. Dr. Emine Őamdancı'ya, Hematoloji Ana Bilim Dalı'ndan Do. Dr. İrfan KUKU'ya tez alıŐmama olan katkılarından dolayı teŐekkrlerimi sunarım.

Rotasyon yaptıđım dnem boyunca bana yardımcı olan i hastalıkları, kardioloji, radyoloji ve enfeksiyon hastalıkları anabilim dallarındaki tm đretim yelerine, eđitim sresince birlikte alıŐmaktan byk zevk duyduđum tm asistan ve hemŐire arkadaşlara, hastane personeline teŐekkrlerimi sunarım.

İÇİNDEKİLER

İÇİNDEKİLER	II
TABLolar, ŞEKİLLER DİZİNİ.....	V
RESİMLER DİZİNİ	VI
KISALTMALAR DİZİNİ.....	VII
1. GİRİŞ VE AMAÇ.....	1
2. GENEL BİLGİLER	4
2.1 İnterstisyumun anatomi ve histolojisi	4
2.2 İdiopatik interstisyel pnömoniler	6
2.2.1 İdiopatik pulmoner fibrozis	9
2.2.2 Epidemiyoloji.....	10
2.2.3 Etyoloji.....	11
2.2.4 Patogenez	13
2.2.5 Patoloji	16
2.2.6 Öykü ve anamnez.....	17
2.2.7 Klinik ve fizik muayene bulguları	18
2.2.8 Laboratuvar ve serolojik testler	18
2.2.9 Akciğer grafisi	19
2.2.10 Yüksek çözünürlüklü bilgisayarlı tomografi	20
2.2.11 Solunum fonksiyon testi	22
2.2.12 Bronkoalveolar lavaj.....	23
2.2.13 Akciğer biyopsisi	23
2.2.14 Ayırıcı tanı	24
2.2.15 Tedavi	24
2.2.15.1 Geleneksel tedavi: antiinflamatuvar ve immünomodülatuvar tedavi ...	24
2.2.15.2 Diğer immünomodülatuvar ve antifibrotik ajanlar	27
2.2.15.3 Yeni tedaviler.....	28
2.2.15.4 Tedavi süresi ve monitorizasyonu	30
2.2.15.5 Tedavi yan etkilerinin izlenmesi.....	30
2.2.16 Akciğer transplantasyonu	31

2.2.17 İPF akut alevlenmeleri	32
2.2.18 Prognoz	34
2.2.19 Dięer idiyomatik interstisyel pnömoniler	35
2.2.19.1 Nonspesifik interstisyel pnömoni	35
2.2.19.2 İdiyomatik nonspesifik interstisyel pnömoni.....	35
2.2.19.3 Desquamatif interstisyel pnömoni	36
2.2.19.4 Respiratuvar bronşiyolit ile ilişkili interstisyel akcięer hastalıęı.....	36
2.2.19.5 Akut interstisyel pnömoni.....	37
2.2.19.6 Kriptojenik organize pnömoni	38
2.2.19.7 Lenfositik interstisyel pnömoni	38
2.3. Ashcroft kriterleri	39
2.4. Bleomisin	41
2.4.1 Bleomisin hayvan modeli	41
2.4.2. Bleomisin hayvan modelinde ilaç etkileşim çalışmaları.....	42
2.5. Rekombinant aktive protein C derivesi aktif drotrekogin-alfa	43
2.6. Metilprednizolon	45
3. YÖNTEM VE GEREÇ	46
3.1 Deney hayvanları yaşam alanları	46
3.2 Bleomisinle oluşturulan akcięer fibrozis modelinin oluşturulması	46
3.3 Deney gruplarının oluşturulması	47
3.4 Metilprednizolon ve aktif drotrekogin alfa uygulaması	48
3.5 Cerrahi girişimler ve bleomisin ile fibrozis oluşturulması	49
3.6 Kullanılan aletler.....	50
3.7 Akcięer doku homojenizasyonu ve süpernatant hazırlanması.....	51
3.8 Akcięer dokusu hidroksprolin düzeylerinin tesbiti.....	51
3.9 Bronkoalveolar lavaj sıvısı alınması.....	53
3.10 Histopatolojik inceleme	53
3.11 İstatistiksel analizler	54
4. BULGULAR.....	55
4.1 Bronkoalveoler lavaj sıvısı periferik yayma sonuçları	55
4.2 Akcięer dokusu hidroksprolin düzeyleri	57

4.3 Akciğer dokusu fibrozis skorları.....	58
4.4 Akciğer dokusu histopatolojik bulguları.....	59
5.TARTIŞMA	63
6.SONUÇ VE ÖNERİLER.....	69
7.ÖZET	70
8.SUMMARY	72
9.KAYNAKLAR	74

TABLolar VE ŐEKİLLER DİZİNİ

Tablo-1. İdiopatik interstisyel pnömonilerin histolojik ve klinik sınıflaması.....	8
Tablo-2. İdiopatik pulmoner fibrozisin klinik tanısı için kriterler.....	9
Tablo-3. Usual interstisyel pnömoninin histolojik özellikleri.....	17
Tablo-4. Usual interstisyel pnömoni histolojik paterni ile ilgili olan durumlar.....	17
Tablo-5. İdiopatik pulmoner fibroziste temel YÇBT bulguları.....	22
Tablo-6. Kortikosteroidlerin etki mekanizması.....	25
Tablo-7. İdiopatik pulmoner fibroziste kombine tedavi.....	27
Tablo-8. İdiopatik pulmoner fibroziste akciğer transplantasyonu endikasyonları.....	32
Tablo-9. İdiopatik pulmoner fibroziste akut alevlenmelerin tanı kriterleri.....	33
Tablo-10. İdiopatik pulmoner fibrozisli hastalarda uzun sağ kalım göstergeleri.....	35
Tablo-11. Akciğer fibrozisi değerlendirme kriterleri (Ashcroft kriterleri).....	39
Tablo-12. Kimyasal reaktiflerin numune ve kör tüpler üzerine eklenme sıraları	52
Tablo-13. BAL sıvısı periferik yayma doku hidroksiprolin ve fibrozis skorları.....	55
Őekil-1. Diffuz parankimal akciğer hastalıklarının (DPAH) sınıflaması.....	7
Őekil-2. İPF patogenezi için yeni bir model.....	14
Őekil-3. İPF’de PA akciğer grafisi görüntüleri.....	19
Őekil-4. İPF’de YÇBT görüntüleri.....	21
Őekil-5. Ashcroft fibrozis kriterleri histopatolojik görüntüleri.....	40
Őekil-6. Bleomisinindüklediđi fibroziste olayların sırası.....	42
Őekil-7. Protein C, koagülasyon ve fibrozis yolađı.....	44
Őekil-8. Tüm gruplara ait BAL sıvısı makrofaj yüzdeleri.....	56
Őekil-9. Tüm gruplara ait BAL sıvısı nötrofil yüzdeleri.....	57
Őekil-10. Tüm gruplara ait akciğer dokusu hidroksiprolin seviyeleri.....	58
Őekil-11. Tüm gruplara ait akciğer dokusu fibrozis skorları.....	59

RESİMLER DİZİNİ

Resim-1: İntraperitoneal ilaç uygulaması.....	49
Resim-2: İntratrakeal BLM uygulaması.....	50
Resim-3: Bronkoalveolar lavaj uygulaması.....	53
Resim-4: BLM grubunda akciğer fibrozisinin makroskopik görünümü.....	59
Resim-5: BLM grubunda akciğer fibrozisinin makroskopik görünümü.....	60
Resim-6: Kontrol grubuna ait düzenli görünümde normal alveol yapıları.....	60
Resim-7: BLM grubunda grade 7-8 fibrozis görünümü.....	61
Resim-8: BLM grubunda grade 8 fibrozis görünümü.....	61
Resim-9: APC grubunda grade 1 fibrozis görünümü.....	62
Resim-10: Steroid grubunda Grade 4-5 fibrozis görünümü.....	62

KISALTMALAR

AİP	: Akut interstisyel pnömoni
ANA	: Antinükleer antikor
APC	: Aktive protein C
ARDS	: Akut respiratuar distress sendromu
ATS	: American Thoracic Society
BAL	: Bronkoalveoler lavaj
BLM	: Bleomisin
BOOP	: Bronşiolitis obliterans organize pnömoni
BT	: Bilgisayarlı tomografi
CPR	: Klinik, patolojik, radyolojik tanı
CTFG	: Bağ dokusu büyüme faktörü
DA	: Drotrekogin-alfa
DAD	: Diffüz alveoler damaje (Diffüz alveoler hasar)
DIC	: Dissemine intravasküler koagülasyon
DİP	: Deskuamatif interstisyel pnömoni
DLCO	: Karbonmonoksit için difüzyon kapasitesi
DNA	: Deoksiribonükleik asit
DPAH	: Diffüz parankimal akciğer hastalıkları
DVT	: Derin ven trombozu
EBV	: Epstein-Barr virus
EKG	: Elektrokardiyogram
EKO	: Ekokardiyografi
EMT	: Epitelyal-mezenkimal dönüşüm
ERS	: European Thoracic Society
FEV1	: Birinci saniyedeki zorlu ekspiratuvar hacim
FiO2	: İnspire edilen fraksiyone oksijen konsantrasyonu
FVa	: Faktör 5a
FVC	: Zorlu ekspiratuvar volüm
FVIIIa	: Faktör IIXa

FXa	: Faktör Xa
GÖR	: Gastroözofageal reflü
HIV	: Human immundeficiency virus
HX	: Langerhans hücreli histiyositozis
IFN-gama	: İnterferon-gama
i.t.	: İntratrakeal
İAH	: İntersiyel akciğer hastalıkları
İİP	: İdiyopatik interstisyel pnömoniler
İL-1	: İnterlökin-1
İL-6	: İnterlökin-6
İPF	: İdiopatik pulmoner fibrozis
kg	: Kilogram
KOAH	: Kronik obstrüktif akciğer hastalığı
KOP	: Kriptojenik organize pnömoni
KVH	: Kollajen vasküler hastalıklar
LAM	: Lenfanjiyoleiomyomatozis
LBW	: Lean body weight (İdeal vücut ağırlığı)
LDH	: Laktikdehidrojenaz
LİP	: lenfositik interstisyel pnömoni
mg	: Miligram
µgr	: Mikrogram
MV	: Mekanik ventilatör
NAC	: N-asetil sistein
NSİP	: Nonspesifik interstisyel pnömoni
OR	: Odds ratio
P(A-a)O₂	: Alveolo-arteriyel oksijen gradiyenti
PaCO₂	: Arteryel kanda karbondioksit basıncı
PAI-1	: Plazminojen aktivatör inhibitör-1
PaO₂	: Arteryel kanda oksijen basıncı
PC	: Protein C
PDGF	: Platelet-derive büyüme faktörü

PG	: Prostaglandin
PGE2	: Prostaglandin E2
RA	: Romatoid artrit
RB-İAH	: Respiratuvar bronşiolitis ile ilişkili interstisyel akciğer hastalığı
SFT	: Solunum fonksiyon testi
SLE	: Sistemik lupus eritematozis
TGF-β	: Transforme edici büyüme faktörü-β
Th	: T-yardımcı hücre
TLC	: Total akciğer kapasitesi
TNF-alfa	: Tümör nekrozis faktör -alfa
UIP	: Usual interstisyel pnömoni
V/Q	: Ventilasyon/Perfüzyon oranı
VC	: Vital kapasite
VEGH	: Vasküler Epitelyal Growth Hormon
YÇBT	: Yüksek çözünürlüklü bilgisayarlı tomografi

1. GİRİŞ VE AMAÇ

İdiopatik interstisyel pnömoni'ler (İİP), diffuz parankimal akciğer hastalıkları'nın (DPAH) etiyolojisi bilinmeyen bir alt grubunu oluşturmaktadır. İİP'ler akciğer parankiminde değişik derecelerde inflamasyon ve fibrozis sonucu hasara yol açan heterojen bir hastalık grubudur. İİP'ler arasında en sık görülen idiyopatik pulmoner fibrozis (İPF)' dir (1).

Amerikan Toraks Derneği (ATS) - Avrupa Solunum Derneği (ERS) sınıflandırması İPF'yi "Kronik fibrozan interstisyel pnömoninin etiyolojisi bilinmeyen, akciğerle sınırlı olan ve usual (olağan) interstisyel pnömoninin (UİP) histolojik varlığı ile ilişkili olan spesifik bir formu" olarak tanımlamaktadır. Çoğu interstisyel pnömoniye göre daha kötü bir prognoza sahiptir (1).

Amerika Birleşik Devletler'inde hastalık prevalansı yüzbinde 14 ile 42.7 arasında değiştiği bildirilmektedir (2). İPF progresyon gösteren sinsi ve fatal seyirli bir hastalıktır. Spontan remisyon görülmez. Etkin bir tedavisi yoktur, tanı konulduktan sonra medyan yaşam süresi yaklaşık 3 yıldır. Çoğu hasta uzun dönem boyunca stabil seyretse de anlamlı sayıda hasta grubu solunum yetmezliği ve ölüme götüren akut alevlenme dönemlerini yaşar (3).

İPF tedavisinde kortikosteroid ve bağışıklığı baskılayan ajanlar kullanılsa da yaşam kalitesini veya sağ kalımı artıracak herhangi bir tedavi şekli yeterli klinik verilerle henüz

gösterilmemiştir (4). Bazı İPF hastalarında sağkalımı artırdığı düşünülen akciğer nakli geçerli girişim olmayı sürdürmektedir (5).

Hastalığın tıbbi tedavisinin tam olmaması, akciğer transplantasyonun çok kısıtlı hasta grubuna uygulanabilmesi, yaşam süresindeki kısıtlılık araştırmacıları medikal tedavinin geliştirilmesine yönlendirmektedir.

Deney hayvanları ve insanlarda yürütülen immünsüpresyon daha çok fibroproliferasyonu önleyen ilaç çalışmaları şeklinde devam etmektedir. İPF araştırmalarında görüşlerden biri; fibrozisi başlatan tetikleyici faktörün öncelikle inflamasyon olduğunu desteklerken, diğeri fibrozisin kronik endotel hasarı ve anormal epitelyal-mezenkimal etkileşimlere bağlı olarak, doğru onarım yapılamamasının sonucu olduğunu ileri sürmektedir (6).

Antineoplastik bir ajan olan bleomisin (BLM) inflamasyona ve fibrotik reaksiyona neden olur, akciğerlerde fibrozis yaptığı bilinmektedir. Hayvanlarda BLM'in yaptığı akciğer hasarı pulmoner fibrozisinin histolojik ve biyokimyasal özelliklerini iyi yansıtan bir modeldir. Sonuç olarak deneysel pulmoner fibroziste BLM, potansiyel antifibrotik ajanları değerlendirmek için sıklıkla kullanılmaktadır (7,8).

Rekombinant aktif protein C (APC) derivatives Drotrecogin- α (DA) ağır sepsiste kullanılan, en çok görülen yan etkisi kanama olan yeni bir ilaçtır. İPF patogenezinde doğal antikoagülan APC sisteminin rolü olduğunu gösteren çalışmalar vardır. İPF'de protein C sistem aktivitesinin azaldığı saptanmıştır. BLM'nin yaptığı akciğer hasarı ve fibrozisinde koagülasyon sisteminin aktivasyonunun önemli rol oynadığı bilinmektedir. Protein C yolağı koagülasyon sisteminin önemli bir regülatörüdür. APC'nin ilgi çeken bir etkisi de antiinflamatuvar etkileridir. Yapılan bir çalışmada bronkoalveolar lavaj (BAL) örneklerindeki APC seviyeleri BLM verilen farelerde salin verilen gruba göre daha düşük bulunmuş, APC'nin intratrakeal (i.t.) olarak uygulanmasının BLM ile oluşturulan akciğer fibrozisini inhibe ettiği gösterilmiştir (9,10).

Bu çalışmamızda intraperitoneal (i.p.) APC tedavisinin sıçanlarda BLM ile indüklenen akciğer fibrozisindeki koruyucu etkilerini akciğer dokusu ve BAL örneklerinde histolojik ve biyokimyasal düzeyde hem negatif kontrol (plasebo), hem de tedavide etkinliği kanıtlanmış steroid tedavisi ile kıyaslayarak test etmeyi amaçladık.

Deneysel alıřmalarda hayvanların acı ekme olasılıkları vardır ve etik aıdan biz bunu nlemeli ya da en azından minimum dzeye indirgemeliyiz. Etik prensiplere gre; deneysel alıřmalarda enjeksiyon, invaziv olmayan ve fazla alet ve gere istemeyen uygun bir yntemle yapılmalıdır (11). Bu yzden alıřmamızda APC tedavisini intratrakeal (i.t.) yoldan deęilde intraperitoneal (i.p.) olarak uygulamayı tercih ettik.

2. GENEL BİLGİLER

2.1. İnterstisyumun Anatomi ve Histolojisi

İnterstisyum, akciğerlerin havayollarını ve alveollerini destekleyen konnektif doku çatısıdır. Akciğerler gelişirken havayollarının oluştuğu mezenşimal kılıftan köken alır.

İnterstisyel yapı anatomik olarak 3 bölümde incelenebilir.

1-Aksiyel (peribronkovasküler) interstisyel sistem

2-Periferik (subplevral) interstisyel sistem

3-Parenkimal (alveolar-septal) interstisyel sistem

Aksiyel interstisyel sistem akciğer hilusundan başlayıp periferde alveoler kanal ve kese seviyesine dek uzanan güçlü fiber liflerden oluşan interstisyel bir yapıdır. Bronşiyal damarlar, sinirler ve lenfatikler bu konnektif doku içerisinde yer alır.

Periferik interstisyum olarak adlandırılan bu alan subplevral ve interlobüler septalardan oluşur. Periferik interstisyel sistem visseral plevra ile ilişkilidir. Akciğer loblarını çevreleyen kuvvetli fibröz cepler oluşturur. Dış tabakada yassı mezotel hücreleri bulunan ve ince bazal membranla desteklenen visseral plevra, başlıca kollajen ve elastinden ibaret fibröz yapı üzerinde akciğerin derinliklerine doğru ilerler. Akciğer parenkimine penetre olarak akciğerleri sağda üç, solda iki adet loblara ayırıp havayollarını küçük parçalara ayıran parenkimal interstisyel yapıyla devam eder (12,13).

Akciğer yapısında “ana ünite” olarak kabul edilen primer ve sekonder lobül ile asinüs kavramı akciğer parenkiminin en kabul gören alt birimleridir. Respiratuvar

bronşiyolun en distal kısmı olan primer lobül; alveoler kanallar, alveoler keseler ve alveollerden oluşur. Ayrıca bu yapıda kan damarları, sinirler ve konnektif doku elamanları da yer almaktadır. İnsan akciğerinde yaklaşık 23 milyon lobül vardır. Radyolojik olarak konsolide olsalar dahi önemli bulgu vermezler. Sekonder lobül; bağ dokusu septaları ile çevrili en küçük ayrılmış akciğer parçası olarak tanımlanmaktadır. Üç ya da beş terminal bronşiyolden ibarettir. İçerisinde 30-50 adet primer lobül içerir. Pulmoner parenkimal sistemin fonksiyonel ünitesi asinuslardır. Asinuslar üç sıra respiratuvar bronşiyol, alveol kanalları, alveol keseleri ve alveolleri içerir. Normal asinüs akciğer grafisinde ve yüksek çözünürlüklü bilgisayarlı tomografide (YÇBT) seçilemez. Ödem, inflamatuvar veya neoplastik dokularca kalınlaştıklarında hem büyük örneklerde hem de YÇBT’de daha santral alanlarda dahi seçilebilir (12,13).

Parankimal interstisyum anatomik olarak iki farklı bölümden oluşmaktadır. Birincisi gaz transferinin geliştiği nisbeten ince olan kısım, ikincisi alveoller için mekanik destek fonksiyonu ve sıvı geçişini ayarlayan kısımlardır. İnce kısımda alveol epitel hücrelerin bazal membranı, endotel bazal membranla temas halindedir. Bu temas yerlerinde interstisyel hücreler ve konnektif doku yoktur. Kalın kısımdaki epitel ve bazal membranları değişik genişlikte interstisyel aralık ile birbirinden ayrılırlar. İnterstisyumun kalın kısmı konnektif doku ve çeşitli hücre tiplerini içerir. Konnektif doku proteoglikan matriksten ibarettir. Bu matrikste küçük kollajen yığınlar, elastik lifler ve fibronektin, laminin gibi kollajenöz proteinler (glikoproteinler) bulunur. Normal şartlar altında interstisyumda az sayıda interstisyel makrofajlar, fibroblast ve myofibroblastlar bulunur. İnterstisyel konnektif doku alveoler yapı etrafında ağ şeklinde iskelet oluşturur (12,13).

İnterstisyumun Histolojisi

Alveol Duvarı: Respiratuvar bronşiyoller ve alveol kanallarının sonlandığı küçük kesecikler olan alveollerin duvarı üç ince doku katmanından oluşmuştur. Bunlar; 1) alveol epitel hücreleri 2) kapiller endotel hücreleri ve 3) bazal membranlar ve ile bunların arasını dolduran parenkimal interstisyumdur.

Alveol duvarının Tip I ve Tip II epitel hücreleri bulunur. Tip I hücreler alveol duvarının %95'ini oluşturur, ana görevi alveole mekanik destek sağlamak oluşturur. Tip II epitel hücreleri sürfaktan yapımından sorumludur.

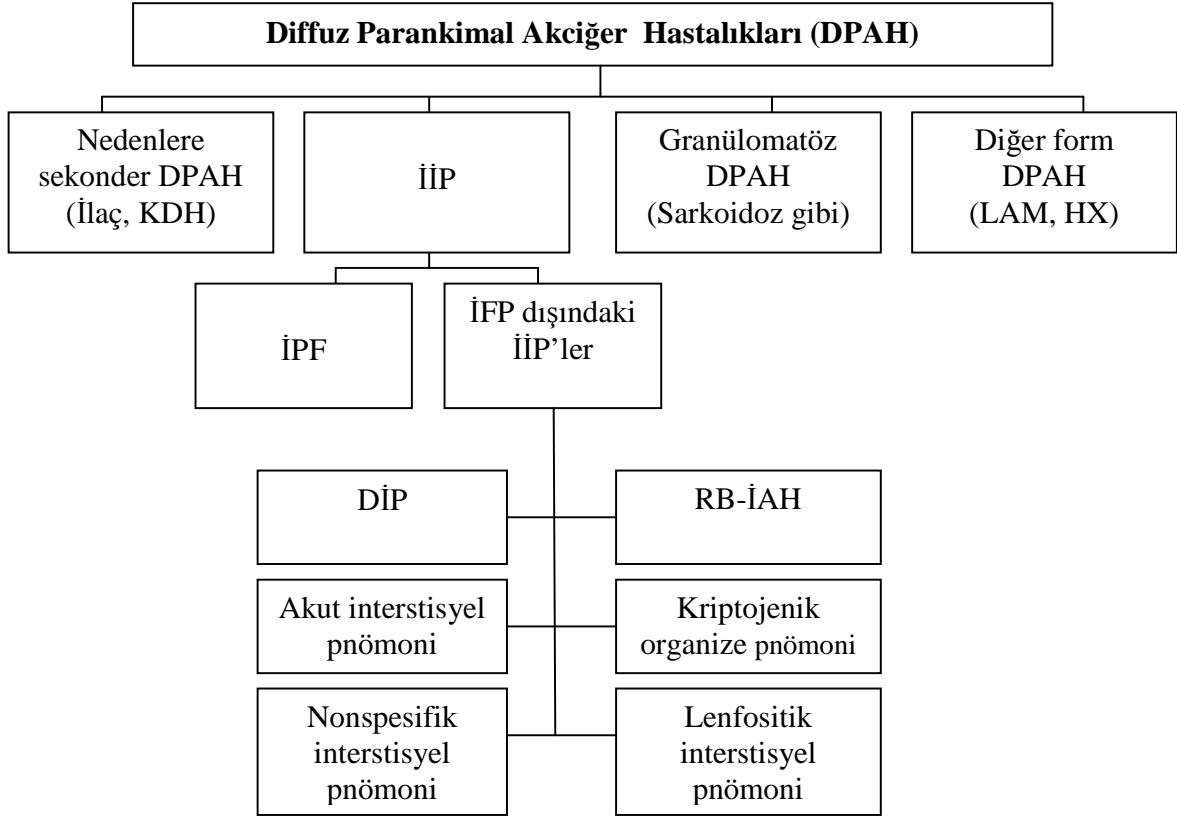
2.2. İdiopatik İnterstisyel Pnömoniler (İİP)

DPAH 200'den fazla farklı klinikopatolojik antiteyi içerir. Bir çoğunun etyolojisi bilinmemekle birlikte hepsinin ortak özelliği spesifik olmayan üç kardinal klinik bulguyu içermeleridir. Bu triad:

- i) Eforla artan dispne ve kuru öksürük
- ii) Akciğer grafisinde interstisyel patern
- iii) Solunum fonksiyon testlerinde restriktif patern

DPAH en büyük grubunu 4 grubu oluşturur: a) Nedeni bilinenler: mesleksi ve çevresel maruziyet, kollajen vasküler hastalıklar ve ilaç toksisitesi gibi b) İİP c) Granümatöz akciğer hastalıkları: sarkoidoz gibi d) Özel tanımlar: (genellikle, nadir formları) lenfanjiyoleiomyomatozis (LAM), pulmoner langerhans hücreli histiositozis, eozinofilik pnömoni (Şekil 1) (1).

İİP, interstisyel akciğer hastalıkları (İAH) olarak da bilinen DPAH bir grubudur. İdyopatik terimi bilinmeyen nedeni belirtir. İnterstisyel pnömoni ise tipik olarak bakteriyel pnömonilerde görülen hava boşluğu etkilenmesinin tersine, akciğer parenkiminde değişik derecelerde fibrozis ve inflamasyon kombinasyonunu içerir. Amfizem ve KOAH gibi diffüz akciğer hastalıkları, bronşiyolit ve pulmoner hipertansiyon bu tanımlamanın dışındadır. Epitel ve endotelial bazal membranlar arasındaki alanı kapsayan interstisyum İİP'lerde primer hasar bölgesi olmakla birlikte alveoller, periferik havayolları, endotelial ve epitelial alandaki damarlar da etkilenmektedir. Patofizyolojik olarak, parenkimal hasar, dolaşım veya inhalasyonla interstisyuma ulaşan zararlı maddeler tarafından başlatılır. Hasar başlangıçta önce alveoler epitelde başlar, bunu interstisyel alanda inflamatuvar hücre infiltrasyonu izler ve daha sonraki evrelerde alveol boşluğuna doğru gelişir. Hastalığa yol açan etkenden uzaklaşma veya tedavi sonucunda akciğer hasarı kısmen veya tamamen rezolüsyon gösterebileceği gibi çoğu DPAH'da olduğu gibi inflamasyon progresyon gösterip interstisyel fibrozis ve bal peteği akciğerin gelişimi ile sonuçlanır (1,14,15).



Şekil 2. Diffuz parankimal akciğer hastalıklarının (DPAH) sınıflaması (1).

Diffuz parankimal akciğer hastalıkları (DPAH), Kollajen vasküler hastalık (KDH), İdyopatik interstisyel pnömoni (İİP), Lenfanjiyoleiomyomatoz (LAM), Pulmoner langerhans hücreli histiositozise (HX), İdyopatik pulmoner fibrozis (İPF), Deskuamatif interstisyel pnömoni (DİP), Respiratuvar bronşiolitis ile ilişkili interstisyel akciğer hastalığı (RB-İAH)

İlk kez Hamman ve Rich 1944'de fulminan ve fatal seyirli, progressif interstisyel inflamasyonu ve fibrozisi olan dört hasta bildirmişlerdir. ATS/ERS 2001 yılında İİP'ler için yeni bir sınıflama önermiştir. Bu sınıflama histolojik ve klinik-CPR (klinik-radyoloji-patoloji) tanı özelliklere göre yapılmıştır (Tablo 1) (1).

Tablo 1. İdiopatik interstisyel pnömonilerin (İİP) histolojik ve klinik sınıflaması (1).

Histolojik patern	Klinik-CRP tanı
Usual interstisyel pnömoni (UİP)	İdiopatik pulmoner fibrozis/Kriptojenik fibrozan alveolit
Nonspesifik interstisyel pnömoni	Nonspesifik interstisyel pnömoni
Organize pnömoni	Kriptojenik organize pnömoni
Diffuz alveolar hasar	Akut interstisyel pnömoni
Respiratuvar bronşiolitis	Respiratuvar bronşiolitis ile ilişkili interstisyel akciğer hastalığı
Deskuamatif interstisyel pnömoni	Deskuamatif interstisyel pnömoni
Lenfositik interstisyel pnömoni	Lenfositik interstisyel pnömoni

Klinik-CPR (klinik-radyoloji-patoloji) tanı
Kriptojenik organize pnömoni (İdiopatik bronşiolitis obliterans organize pnömoni)

Hastalığın idyopatik olduğunu belirtecek son klinikopatolojik tanı için klinik ve radyolojik bulgular dikkatlice korele edildikten sonra tanı konulmalıdır. Bu yüzden göğüs hastalıkları uzmanı, radyolog ve patoloğun bütün klinik, radyolojik, patolojik bulgularla beraberce değerlendirildikten sonra kesin tanının konulması doğru olur (1).

DPAH'da hastalara yaklaşımda dikkatli bir hikaye, fizik muayene rutin akciğer grafisi ve akciğer fonksiyon testlerinin incelenmesi ile başlar. Klinik hikaye semptomların başlama şeklini (genellikle nefes darlığı ve öksürük), progresyonunu, klinik olarak seyrini ve kollajen vasküler hastalıklar veya HIV gibi immün yetmezlik durumlarını da içermelidir. Sigara içimi ve çevresel maruziyet, ilaç kullanımı ve tarihsel olarak detaylı mesleki maruziyetler ve detaylı olarak daha önce yapmış olduğu işlerin sorgulanması gereklidir. Daha önceki bir malignite ve malignite tedavisi veya ile de akciğer hastalığı hikayesi faydalı olabilir (15,16).

2.2.1. İdiopatik Pulmoner Fibrozis (İPF)

Tanım

ATS/ERS 2001 kılavuzuna göre İPF; nedeni bilinmeyen, akciğerlere sınırlı ve cerrahi akciğer biyopsisi ile histolojik olarak UIP paterni gösteren kronik fibrozan interstisyel pnömoni olarak tariflenir. İİP'ler arasında en sık görülen İPF'dir. Kriptojenik fibrozan alveolitis diğer sinonimleridir.

UIP gösteren cerrahi biyopsi sonucunun varlığında İPF'nin kesin tanısı için gerekli olan şartlar şunlardır (Tablo 2) :

1. İlaç toksisiteleri, çevresel maruziyetler ve kollajen vasküler hastalıkların yaptığı interstisyel akciğer hastalıklarının dışlanması,
2. Konvansiyonel akciğer grafisi ve YÇBT'de belirtilen İPF için karakteristik anormalliklerin bulunması,
3. Anormal restriksiyon gösteren solunum fonksiyon testleri (azalmış total akciğer kapasitesi (TLC), veya normal veya artmış FEV₁/FVC oranı ile birlikte azalmış vital kapasite (VC), ve/veya bozulmuş gaz değişimi (artmış P(A-a)O₂ (alveolar-arteriyel basınç gradiyenti), istirahat ve egzersizde azalmış PaO₂ veya azalmış DLCO).
4. İPF'nin kesin tanımlayıcı histolojik tanısı için açık akciğer biyopsisi gerekir. Cerrahi akciğer biyopsisi yokluğunda İPF tanısı için gerekli kriterler Tablo-2'de gösterilmiştir (1).

Tablo 2. İdiopatik pulmoner fibrozun (İPF) klinik tanısı için kriterler (1).

Majör Kriterler

- 1) İlaç toksisitesi, çevresel maruziyet ve konnektif doku hastalığı gibi İAH diğer nedenlerinin olmaması
 - 2) Restriktif pulmoner fonksiyon bozukluğu (VC'de azalma, FEV₁/FVC oranında artma ve gaz değişimi bozulma (istirahat veya egzersizde P(A-a)O₂ artma veya DLCO'da düşme)
 - 3) YÇBT'de minimal buzlu cam görünümü ile birlikte bibaziller retiküler gölgeler
 - 4) Transbronşiyal akciğer biyopsisi veya BAL'ın başka bir tanıyı destekleyecek bulgu göstermemesi
-

Minör kriterler

- 1) Yaş > 50
- 2) Başka bir nedenle açıklanamayan sinsi başlangıçlı egzersiz dispnesi
- 3) Hastalık süresinin 3 ay veya daha uzun olması
- 4) Bibaziller inspiratuvar raller (velcro)

Dört majör ve en az üç minör kriter İPF tanısı için gereklidir. (1).

2.2.2 Epidemiyoloji

İPF'nin prevalansı ve insidansı kesin olarak bilinmemektedir. ABD'de yapılan araştırmada, prevalans 100.000'de 42.7, yıllık insidans ise 100.000' de 16.3 olarak tahmin edilmiştir. Bu rakamlar tanı için kullanılan kriterlere bağlı olarak değişmektedir. Yalnızca biyopsi tanısı almış olan olgular değerlendirilecek olursa, prevalansın 100.000'de 14, insidansın ise 100.000'de 6.8 olabileceği belirtilmektedir. Bir başka çalışmada tüm İAH içerisinde en sık (%39) görüleni İPF olmuştur (2).

Hem prevalans hem insidans yaşla artmaktadır; 35-44 yaş arası erişkinlerde prevalans 2.7/100.000 iken, 75 yaş üzerindeki bireylerde prevalans 175/100.000 üzerindedir. Hastalar orta yaş grubunda özellikle 40-70 yaşları arasında ve erkeklerde kadınlardan daha sık görülmektedir. Hastaların üçte ikisi tanı konulduğunda 60 yaşın üzerindedir. Ortalama tanı yaşı 66'dır; 40 yaşın altında görülmesi çok nadir olup, bu olgularda diğer interstisyel patolojilerin araştırılması daha doğrudur. Çocuklarda görülmesi çok nadirdir. Türkiye'de kesin insidans bilinmemektedir.

İPF kronik progresif bir hastalık olup, tedaviye yanıt sınırlı ve prognoz kötüdür. Beş yıllık yaşam süresi ortalama %50 olup, tedaviye objektif yanıt hastaların yaklaşık %20'sinde görülür. Ortalama yaşam süresi tanı konduktan sonra 3.2-5 yıldır. Bir çalışmada ortalama yaşam süresi, solunum semptomlarının başlamasından sonra 28.2 ay olarak bulunmuştur (17-20).

2.2.3 Etyoloji

İPF'nin etyolojisi kesin olarak bilinmemektedir; Ancak etyolojide çevresel, viral, immünolojik ve genetik faktörler başta olmak üzere birçok faktörün rol oynayabileceğine dair bulgular vardır. Bunlar arasında en sıklıkla: sigara içimi, kronik aspirasyon, metal ve tahta tozlarına maruziyet, viral etkenler, ilaçlar gibi risk faktörleri olarak ileri sürülmüştür (17). Bu etyolojik ajanların pulmoner immün hücrelerle etkileşim inflamatuvar ve fibrotik olayları başlattığı düşünülmektedir. Bu ajanlar aynı zamanda direkt olarak epitel ve endotel hücrelerinde hasar oluşturur (20).

Coğrafik dağılım: İPF kesin bir coğrafik dağılım göstermez. Bununla birlikte mesleki ya da çevresel maruziyete bağlı olarak coğrafik bazı farklılıklar görülebilir. Hastalık ırk ve etnik ayırım göstermeksizin tüm dünyada görülmektedir.

Sigara içimi: Tütünün İPF gelişmesiyle de ilişkisi gösterilmiştir. Hastalık sırasında ve öncesinde sigara içenler arasında İPF gelişme oranı daha yüksek bulunmuştur. Çeşitli çalışmalarda İPF hastalarında sigara içme oranı %41-83 arasında değişmektedir (22). Sigara içenlerde İPF gelişme riski 1.6 kat artmış olarak bildirilmektedir, sigara yükü daha fazla olanlarda (21-40 paket-yıl) olası risk 2.3 kata yükselmektedir (23).

Sigara içenlerde alveolar alanda hücre dağılımının daha fazla olması, makrofaj birikimi ve inflamasyonun artması, artan akciğer volümü ve hastalığın amfizemle birlikteliğinin hastalığın prognozunu değiştirebileceği belirtilmektedir. Halen veya önceden sigara içen İPF hastalarında eşlik eden KOAH nedeniyle akciğer volümleri diğer İPF hastalarına göre daha yüksek saptanmaktadır (23). Sigara içenlerde çomak parmak görülme sıklığı ve pulmoner hipertansiyon ortaya çıkma sıklığı daha fazladır (24).

Viral Enfeksiyonlar: Birçok virüsün İPF patogeneğinde rol oynadığı düşünülmüş, fakat viral etyoloji için kesin bir kanıt bulunmamıştır. Epstein Barr virus (EBV) enfeksiyonu ile İPF arasındaki ilişki araştırıldığında EBV viral kapsid antijeni immün floresan boyama ile akciğer dokusunda gösterilmiştir. İnfluenza, sitomegalovirus, hepatit C, parainfluenza 1

virus, HIV, kızamık virüsü, parainfluenza 3 virüs, herpes virus 6, mikoplazma ve lejyonella enfeksiyonlarının İPF patogenezindeki rollerinin sınırlı olduğu düşünülmektedir (20).

İlaç maruziyeti: Kemoterapi ilaçları, sitotoksik ajanlar ve antidepresan ilaç kullanımı ile pulmoner fibrozis gelişme riski arasında ilişki olduğunu düşündüren kaynaklar mevcuttur (25).

Çevresel Faktörler: Toz veya organik solventlere maruz kalan bireylerde, maruz kalmayanlara göre 2 kat daha fazla İPF saptanmıştır. Metal ve çam odunu tozu İPF gelişiminde suçlanmaktadır.

Kronik aspirasyon: Gastroözofageal reflüye (GÖR) bağlı kronik mikroaspirasyon, pulmoner fibrozis gelişimine yol açabilir. İPF'li hastaların çoğunda GÖR semptomları saptanmaktadır. Ancak neden sonuç ilişkisi hakkında yeterli veri yoktur (26).

Genetik Faktörler: Günümüzde, hem İPF'ye kişisel duyarlılık hem de hastalık davranışı ve progresyon paterninin hasta genotipine bağlı olduğu kesin olarak bilinmektedir. Birçok araştırmacı fibrozis genleri için kapsamlı araştırmalar gerçekleştirmiştir. İPF duyarlılığı, hastalık şiddeti ve progresyonu ile ilişkilendirilmiş bir grup polimorfizm bulunmaktadır. Buna ek olarak; İPF gelişiminde somatik gen mutasyonunun rolü olduğunu ileri süren geçici kanıtlar yayınlanmıştır (6).

Genetik faktörlerin de İPF etyolojisinde rol oynadığı düşündüren en önemli kanıt familial İPF olgularının gözlemlenmesidir. Familial İPF denmesi için, biyolojik olarak yakın aile bireylerinden en az ikisinde, histolojik olarak tanı konmuş İPF olması gerekmektedir. Ancak familial İPF nadir görülmektedir. İngiltere'de tüm İPF olgularının % 0.5-2.2'si, Finlandiya'da % 3.3-3.7'si familial İPF olarak bildirilmiştir. Genetik geçiş açısından erkek ve kadınlar eşit oranda etkilenir; değişken penetrasyonda otozomal dominant geçiş gösterir. İPF'li hastalarda HLA-B8, HLA-B15, HLA-B12, HLA-DR2 ve DWG insidansının yüksek olduğu araştırma sonuçlarına karşın kimi araştırmacılar bu sonuçları desteklememiştir (27, 28).

2.2.4 Patogenez

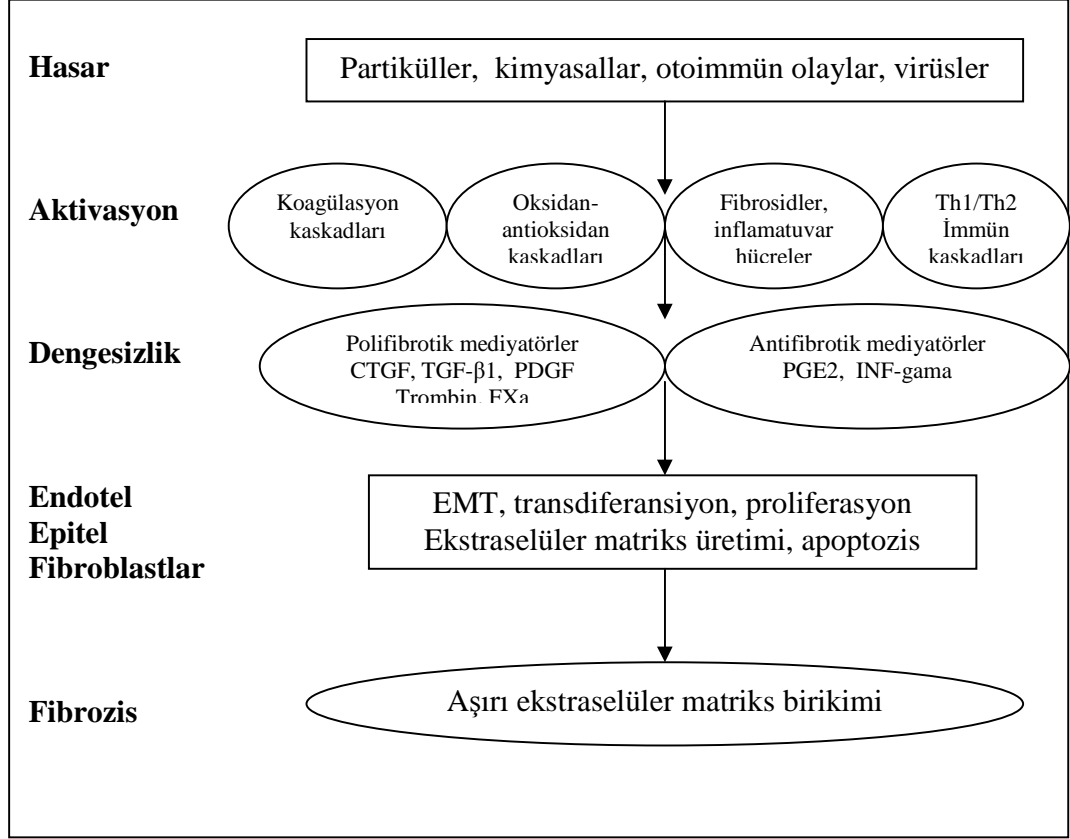
İPF patogenezini henüz hala tam olarak anlayamamıştır. Başlangıçtaki patogenezini ilk öne sürülen hipotez inflamasyon ve alveolit hipotezidir. Fibrozisde, anahtar başlatıcı özelliklerin inflamatuvar hücre akımı ve profibrotik ürünlerin salınımı olduğu, aşırı ve kontrol edilemeyen iyileşme cevabının oluştuğuna inanılmıştır. Fibrozisin, inflamatuvar cevabın inhibe edilmesiyle önlenebileceğine dair bir inanışa yol açan da bu bakış açısıdır, ve bu gerekçe İPF'nin birincil basamak tedavisinde halen devam eden kortikosteroid ve azatiyoprin kullanımının temelini oluşturmaktadır. Yakın zamanda, inflamatuvar hücrelerin fibrozisi yönlendirdiği iddiası inceleme altına alınmıştır. Günümüzde, sayısı hızla artan araştırmacılar fibrozisin inflamatuvar olaylardan bağımsız olarak ilerlediğini öne sürmektedirler. Bu araştırmacılar, fibrozisin kronik alveoler epitel hasarına karşı oluşan anormal epitelyal ve epitelyal-mezenkimal cevaplar sonucu geliştiğini öne sürmektedir (17, 29, 30).

İPF'nin, inflamasyon ve fibrozisi etkileyen çoklu biyolojik yollardaki anormalliklerin sonucu olarak geliştiği düşünülmektedir. İPF patogenezinde çoklu yolak mekanizmasının rolü olduğu öne sürülmektedir (Şekil 2) (6).

İPF'de fibrozis gelişimini başlatan tetikleyici etken bilinmemektedir. Ancak, geniş bir aralıktaki potansiyel zararlı faktörlerin İPF'nin başlaması ve progresyonunda rol oynayabileceklerine dair kanıtlar artmaktadır. İPF hastalarının çoğu ağır sigara içicileridir. Oksidatif stress, çevresel kirlenmeler ve tozların da potansiyel İPF nedenleri olabilecekleri belirtilmiştir. İPF'li hastalarda viral solunum yolu enfeksiyonlarının çalışılması, geçmişteki enfeksiyon prevalansının yüksek olduğunu göstermiştir. Ayrıca İPF hastalarının somatik mutasyon indüksiyonu ile özellikle ilişkili olan spesifik virüs alt tiplerinin neden olduğu enfeksiyonlardan yakındıkları yönünde bazı görüşler bulunmaktadır (6).

Fibrozise neden olabilecek bir grup moleküler anormallik günümüzde iyi tanımlanmıştır. Antioksidan yolları, apoptoz, inflamatuvar sitokinler, anjiyogenez ve vasküler yeniden yapılanma, büyüme faktörleri, sürfaktan ve matriks düzenleyici faktörlerinin hayvan fibrozis modellerindeki etkisi gösterilmiştir. Ayrıca bu kaskadlar, epitel hücreleri, fibroblastlar, endotel hücreleri, yerleşik ve migratuvar hücreler ve yakın zamanda tanımlandığı şekilde, fibroblast kök hücreleri (fibrositler) de dahil olmak üzere çoklu hücre çeşitlerinde davranış ve morfolojide değişiklikleri uyarmaktadır. İnsanlarda bu

önemli yolların ve farklı hücre tipleri arasındaki etkileşimlerin fibrozis patogenezi için önemli rolleri ile ilgili kanıtlar kademeli olarak artmaktadır (6).



Şekil 2. İPF patogenezi için yeni bir model (6). Hasar çoklu inflamatuvar hücre sinyal iletimi ve tamir yollarını aktive etmektedir. Bu kaskadların aktivasyonu pro-ve antifibrotik mediyatörlerde dengesizliğe neden olmaktadır. Bu mediyatörler çoklu hücre çeşitlerini aktive ederek hücre işleyişi ve hücre-hücre etkileşimlerinde değişikliklere neden olurlar, bu da sonunda progresif fibroze yol açar.

Th: T-yardımcı hücre, CTGF: Bağ dokusu büyüme faktörü, TGF-β1: Transforme edici büyüme faktörü-β1, PDGF: platelet-derive büyüme faktörü, FXa: faktör Xa, PG: prostaglandin, INF-gama: interferon-gama, EMT: epitelial-mezenkimal dönüşüm

Fibroziste alveoler epitel hücre hasarının çok önemli olduğu düşünülmektedir. Bu hipoteze göre alveoler-kapiller yapıların ve bazal membranın zedelenme/inflamasyonu, Tip I epitelial hücrelerin ve endotelial hücrelerin kaybına, stromal hücrelerin proliferasyonu ve ekstraselüler matriks birikimine yol açmaktadır. Zedelenme, inflamasyon ve bozulmuş

onarım döngüsü sürekli bir kronik inflamasyon ve ekstraselüler matriks birikimine neden olur ve kaçınılmaz şekilde son evre fibrozis gelişir (31).

Bilinmeyen bir uyarı sonucu oluşan alveol epitel hasarı, değişik büyüme faktörlerinin (TGF- β 1 gibi) salınımına ve bu büyüme faktörleri de fibroblastların migrasyonu, proliferasyonu ve miyofibroblastlara dönüşümüne neden olmaktadır. Alveol epitel hücrelerinin apoptozisle kaybı alttaki bazal membranı oksidatif zedelenmelere açık hale getirir. Subepitelyal miyofibroblastlar ve alveol epitel hücreleri jelatinaz oluşturarak bazal membran hasarına ve fibroblast ve miyofibroblast göçüne neden olurlar. Bazal membran parçalanması epitel rejenerasyonunu uyarırsa da bazal membran bütünlüğünü kaybettiğinden yenilenen epitel hücreleri bazal membrana tutunamaz ve rejenerasyon gerçekleşemez. Bazal membranın bütünlüğünün kaybı İPF'nin oldukça önemli yapısal özelliklerinden biridir. Bunun yanı sıra hem intraalveoler hem de interstisyel miyofibroblastlar ekstraselüler matriks proteinleri (kollagen, proteoglikanlar) salgılar. İPF'de miyofibroblastlarda sentez edilen kollagen ve intrasellüler matriks proteinlerinin interstisyumda sürekli birikmesi, matriks metalloproteinazlar ve bu enzimleri baskılayan doku inhibitörleri arasındaki dengenin bozulması sonucu oluşmaktadır. Ayrıca, miyofibroblastlar anjiotensinojen yapmaktadırlar ki, anjiotensin 2, alveoler hücre ölümünü artırmakta ve reepitelizasyonu bozmaktadır (28,30,32).

Alveoler epitel bütünlüğünde bozulma İPF'nin tüm evrelerinde ayırt edici bir özelliktir. Alveoler bariyerin bütünlüğünü sağlamak için oluşan reepitelizasyon süreci İPF'li hastalarda yavaş ve yetersiz olarak gelişmektedir. Sonuçta sürfaktan ve alveoler kollaps gelişir. TGF- β 1 ve diğer sitokinlerin etkisiyle epitel hücre apoptozisi hızlanır. Tersine miyofibroblast apoptozisi yok veya gecikmiş olup, bu hücrelerin yaşam süresi artar. Bu durumda oluşan ekstraselüler matriks üretimi artışı ve parçalanmasındaki bozukluk nedeniyle kronik fibroproliferasyon gelişmektedir. Bu durum interstisyumda gelişen kalıcı bir "remodeling" tablosudur. Hayvan deneylerinde epitel hücre apoptozisinin inhibe edilmesi ile fibrozisin önlenebileceği saptanmıştır. Aynı şekilde büyüme faktörlerinin TGF- β 1'in antagonize edilmesi de fibrozisi önlemektedir (28).

Vasküler Epitelyal Growth Hormon (VEGH) gibi bazı anjiyogenik faktörler İPF' de neovaskülarizasyona sebep olmaktadır. Ancak bu durumun fibrozis üzerine etkisi net değildir. Epitel hücreleri ile ilgili patolojilerin yanı sıra, mezenkimal dokulardaki bazı

olaylarda fibrozis gelişiminde rol oynar. Bazı hastalarda interstisyel fibroblastlarda sentezlenen ve antifibrojenik işlevi olan Prostaglandin E2 (PGE2) sentezinde bozukluk olduğu gösterilmiştir. Bu da hastalık oluşumunda genetik faktörlerin rol oynayabileceğini düşündürmektedir (28).

2.2.5 Patoloji

İPF'nin temel patolojik görünümü olan UİP'nin son dönem bal peteği akciğer tablosunun geliştiği dönemdir. Histopatolojik örneklerde izlenen fibroblastik, genç bağ dokusu alanları, UIP olgularında bağ doku gelişiminin süreklilik gösterdiğinin kanıtı olarak düşünülebilir. UİP paterninin en temel özellikleri yama tarzında, periferden özellikle subplevral, paraseptal başlayan, interlobüler fissürler boyunca ilerleyen fibrozis, parankim yapısında bal peteği akciğer oluşturacak kadar yoğun destrüksiyon ve skarlı alanlarda izlenen genç fibroblastik odaklardır. Bu odaklar, temporal heterojenite olarak isimlendirilir ve UIP paternine özgü kabul edilir. Vasküler sklerozis, mukus tıkaçları, tip 2 epitel metaplazisi ve bronşiyolit tablosu sekonder patolojiler olarak izlenir. Yoğun eozinofilik infiltrasyon içeren olguların bulunduğu ve bunların kötü prognozla karakterize olduğu ileri sürülmektedir. Fibrozis ve bal peteği değişim alanlarında sıklıkla düz kas hiperplazisi görülür (Tablo 3) (1, 33).

Akciğer biyopsilerini yorumlarken patolog histolojik paterne göre ayırıcı tanıları belirtmelidir. UİP paterninin histolojik ayırıcı tanısında fibrozan nonspesifik interstisyel pnömoni (NSİP), diffuz alveolar hasar, desquamatif interstisyel pnömoni (DİP), organize pnömoni gibi diğer idyopatik interstisyel pnömoniler yer almaktadır. UİP paterninin histolojik tanımlamasının daralması ile birlikte aynı histolojik paterne yol açabilecek birkaç klinik durum akla gelmektedir. Histolojik bulguları benzer ancak UİP açısından tanısal olmayan lezyonlar asbestozis, pnömokonyozis, kollajen vasküler hastalıklar, ilaç kullanımı hipersensitivite pnömonisinin, fibrozan fazı radyasyon pnömonitisi ve Hermansky-Pudlak sendromunda olabilmektedir. Klinisyen etyolojik ihtimallerin çoğunu belirtmeli ve birçok vakada da sürecin son olarak idyopatik olabileceğini belirtmelidir (Tablo 4) (1,33).

Tablo 3. Usual interstisyel pnömoninin (UİP) histolojik özellikleri (1).

Anahtar histolojik özellikler

Sıklıkla “bal peteği” fibrozisle birlikte akciğer yapısının yeniden yapılanmasına yol açan yoğun fibrozis

Yoğun skarların kenarında tipik dağılım gösteren fibroblastik odaklar

Yamalı akciğer tutulumu intralobüler bronşiyollerin görünür hale gelmesi

Subplevral ve paraseptal dağılım

İlgili negatif bulgular

Diğer interstisyel hastalıkların (Sarkoidozis, langerhans hücreli histiositozis) aktif lezyonlarının olmaması

Belirgin interstisyel kronik inflamasyonun bulunmaması

Granülomlar: şüpheli veya yok

Tablo 4. Usual interstisyel pnömoni (UİP) histolojik paterni ile ilgili olan klinik durumları (1).

UİP histolojik patern için klinik durumlar

İdiopatik pulmoner fibrozis/Kriptojenik fibrozan alveolit

Kollajen vasküler hastalık

İlaç toksisitesi

Kronik hipersensitivite pnömonisi

Asbestozis

Familiyal idiyopatik pulmoner fibrozis

Hermansky-Pudlak sendromu

2.2.6 Öykü ve Anamnez

İFP ve İAH klinik olarak değerlendirilmesi ayrıntılı ve dikkatli bir anamnez alınması ile başlar. Tam ve geniş bir medikal öykünün alınması ile başlanmalıdır. Öyküde, sistemik bir hastalığı düşündüren semptom veya bulgular, mesleksi ve çevresel maruziyet,

ilaç öyküsü, radyasyon ve diğer tedaviler, ailesel hastalıklar, hastalığın başlangıç yaşı ve cinsiyet sorgulanmalıdır.

2.2.7 Klinik ve Fizik Muayene Bulguları

Semptomların başlaması klinik bulgular hekim başvurudan çok önceleri 6 ay ila 10 yıl başlamıştır. Nadiren akut noninfeksiyöz interstisyel pnömonilerde yakınmaların başlaması da akut olur ve 1 ila 14 gün öncesine uzanır.

Sıklıkla ön planda paroksizmal dispne ve hareket kısıtlayıcı semptomlar vardır. Hastaların çoğunda klinik bulgular hekim başvurudan çok önceleri başlamıştır. Başlangıçta efor kısıtlanmasının farkına varamazlar. Ancak günlük olağan işlerinde dispne hissetmeye başladıklarında hekime başvururlar. Genellikle non-produktif öksürük görülür İrritasyon öksürüğü, antitussif ajanlara sıklıkla refrakterdir. Ateş, halsizlik, iştahsızlık ve kilo kaybı diğer konstitüsyonel semptomlar sık değildir. Hastaların %25-50'sinde "clubbing" gelişir. Göğüs oskültasyonunda başlangıçta bazal akciğer alanlarında ince nitelikli raller (velcro tipi raller) işitilir. Bu bulgular zamanla tüm akciğeri kaplayacak şekilde ilerler. Sağ kalp yetersizliği ve kor pulmonale oluşmuşsa ikinci kalp sesinde sertleşme, triküspit yetersizliği, periferik ödem ve siyanoz oluşabilir ve geç dönemlerde gelişir.

Klinik seyir kademeli olarak kötüleşme eğilimindedir. Klinik olarak tam düzelme oldukça nadirdir. Bazen hızlı bozulma periyodları görülebilmektedir. Bu hızlı bozulma periyodları, akselere hastalık, araya giren viral enfeksiyonların neden olduğu organize pnömoni veya diffüz alveoler hasar durumunda olabilir (1).

2.2.8 Laboratuvar ve Serolojik Testler

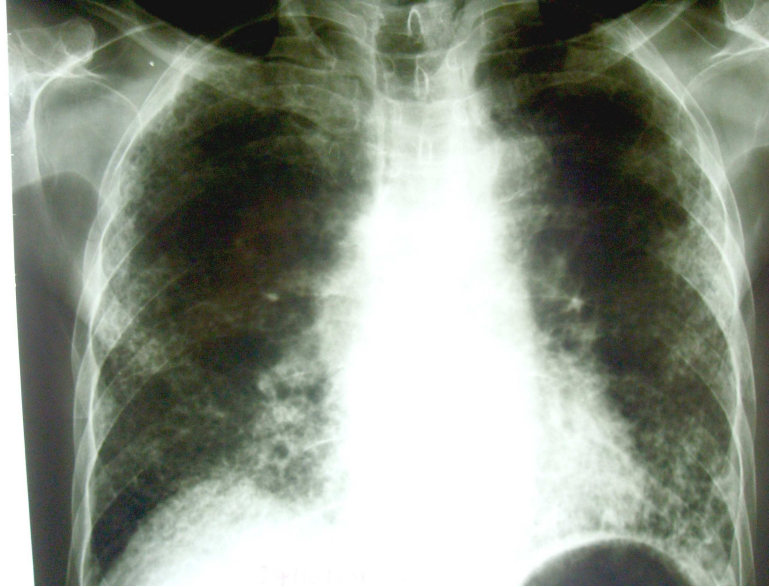Rutin hematolojik ve biyokimyasal testler özellik göstermemektedir. Tam idrar tahlili, tam kan sayımı, üre ve kreatinin, karaciğer fonksiyon testleri, elektrolitler ve otoantikolar rutin olarak yapılmalıdır. Hafif anemi görülebilir ve eritrosit sedimentasyon hızı sıklıkla orta derecede artabilir. Sedimentasyonun belirgin yükselmesi klinisyeni malignite, enfeksiyon ve romatolojik hastalık açısından uyarmalıdır.

Hipergamaglobulinemi, bazı hastalarda düşük titrede antinükleer antikor (ANA) pozitifliği, Romatoid Faktör (RF), dolaşımda immün komplekslerin varlığı ve kriyoglobulinler bazı hastalarda saptanmıştır. Hastalığın ileri dönemlerinde sekonder polisitemi sonucu hematokrit yükselebilir. Serum LDH düzeyi yükselebilir. Ancak nonspesifik bir bulgudur.

2.2.9 Akciğer Radyografisi

İPF'li hastalarda en sık görülen radyografik bulgular, sıklıkla bilateral bazallerde görülen periferik retiküler opasiteler ve süreç ilerledikçe bal peteği görünümü ile birlikte alt loblarda volüm kaybının eşlik etmesidir.

Alt lob amfizeminin eşlik ettiği hastalarda radyografik olarak akciğer volümleri normal veya hatta artmış olabilir. İPF'li hastalarda akciğer radyografi bulguları nadiren normal olabilir. Sağ kalp yetersizliği ve kor pulmonale oluşmuşsa akciğer grafisinde hiler dolgunluk, kardiyotorasik oranda artış görülür (Şekil 3).

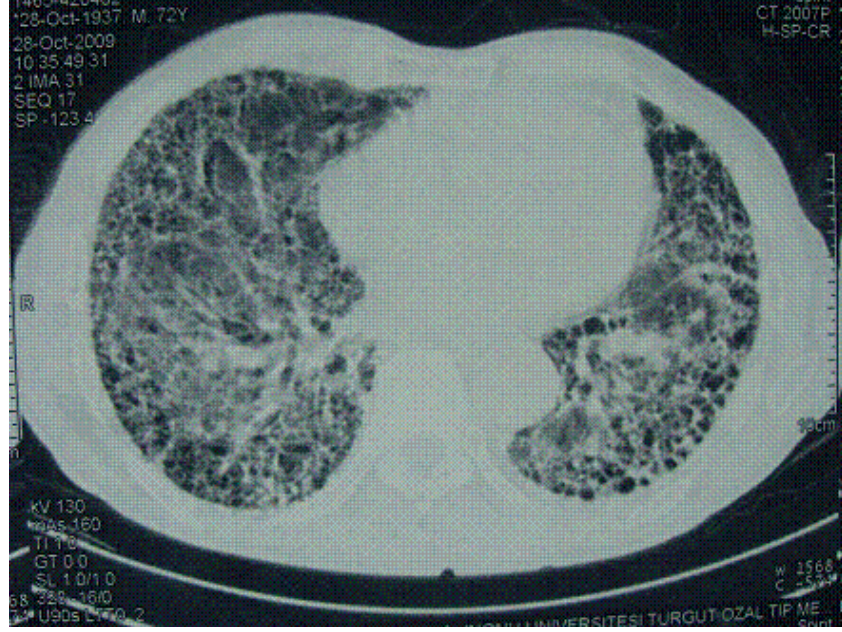


Şekil 3. Kliniğimizde izlediğimiz İPF olgularımızdan birine ait PA akciğer grafisinde bilateral bazallerde ve akciğer periferinde daha belirgin retiküler opasiteler ve bazallerde bal peteği görünümünü destekleyen kistik değişiklikler izlenmektedir

2.2.10 Yüksek Çözünürlüklü Bilgisayarlı Tomografi (YÇBT)

İPF'de YÇBT'de sıklıkla traksiyon bronşektazilerinin eşlik ettiği retiküler opasitelerin varlığı ile karakterizedir. Bal peteği görünümü sık saptanır. Buzlu cam görünümü bazı alanlarda olabilir ancak retiküler anormalliklerden daha seyrek. Hem buzlu cam görünümü hem de retiküler görünümün daha sonra bal peteği görünümüne dönüştüğü görülmüştür. Akciğer fibrozisini yansıtan doku bozukluğu vardır. Daha ilerlemiş fibrozisli olgularda lobar volüm kaybı görülür. YÇBT'de İPF tutulumu veya yayılımı karakteristik olarak bazal ve periferik olmasına rağmen sıklıkla yamalı tarzda olmaktadır. Tedavi edilen hastalarda seri YÇBT görüntülerinde buzlu cam alanları gerileyebilmektedir ancak sıklıkla bal peteği akciğerinin eşlik ettiği fibroze ilerlemektedir (Şekil 4). Bal peteği kistleri zaman içinde genellikle yavaş şekilde genişlemektedir. İPF'de karakteristik YÇBT bulguları Tablo 5'de gösterilmiştir.

Fibrozisi yansıtan distorsiyon belirgindir, İFP genelde yamalı tarzda dağılım gösterse de, karakteristik olarak periferik yerleşimlidir. Asbestozis, hipersensitivite pnömonisinin ilerleyen dönemleri ve sarkoidoziste benzer bulgular belirlenebilir. Ancak plevral plak ve difüz plevral kalınlaşma asbestozis; kenarları belirgin olmayan nodüller ve alt lobların tutulmaması hipersensitivite pnömonisi; büyük kistlerin ve perivasküler nodüllerin varlığı ise sarkoidozis lehine olan bulgulardır. Özellikle akciğer grafileri normal veya minimal değişiklik gösteren olgularda hastalığın araştırılmasında YÇBT'nin çok önemli yeri vardır (1,34,35).



Şekil 4. Kliniğimizde izlenen İPF'li olgunun toraks YÇBT kesitlerinde bilateral alt loblarda hakim subplevral yerleşimli yaygın bal peteği görünümünde kistik değişiklikler ve fibrozis ile uyumlu görünüm.

YÇBT'deki retiküler anormallik histolojik incelemede fibrozis ile korele seyretmektedir. YÇBT'de bal peteği görünümü, biyopsideki bal peteği ile koreledir. Retiküler çizgiler, traksiyon bronşektazisi, veya bronşiyolektazisinin eşlik ettiği buzlu cam alanlarında ise histolojik olarak genellikle fibrozis gösterilmektedir. İzole buzlu cam görünümü, hava boşluklarının makrofajlar ve yamalı fibrozis veya bunların kombinasyonu ile doldurulduğu bir interstisyel inflamasyon ile korele olabilir (1).

Tablo 5. İdiopatik pulmoner fibrozda (İPF) temel YÇBT bulguları (1).

1. Fibrotik Bulgular
İntralobüler interstisyel kalınlaşma Ara yüz bulgusu İntralobüler bronşiyollerin görünür hale gelmesi Traksiyon bronşektazisi ve bronşiyolektazisi Lineer ve retiküler çizgilenmeler Düzensiz intralobüler septal kalınlaşma
2. İnterstisyel paternler
Buzlu cam görünümü Nodüler patern Retiküler patern Konsolidasyon
3. Lezyonların radyolojik yerleşimi
Lezyonların periferik ve subplevral yerleşimi Lezyonların alt zon ve posterior yerleşimi

2.2.11 Solunum Fonksiyon Testleri:

Tipik olarak solunum fonksiyonlarında restriktif tipte bozukluk ve difüzyonda azalma görülür. Akciğer volümleri (TLC, fonksiyonel rezidüel kapasite, rezidüel volüm) azalır, FEV₁/FVC oranı normal veya artmıştır.

Sigara içen ve eski sigara içicisi İPF'li hastalarda eşlik eden KOAH, hiç sigara içmemiş İPF'li hastalarla karşılaştırıldığında akciğer volümlerinde rölatif olarak bir artışa neden olabilir. Hastaların çoğunda ekspiratuvar akım hızları normal veya artmıştır, ancak küçük bir grupta muhtemelen sigara içimine bağlı olarak maksimum ekspirasyon ortası akım hızında ve FEV₁'de azalmalar görülebilir. Hava yolu obstrüksiyon göstergeleri ile YÇBT'de amfizem bulgularının olması arasında korelasyon vardır.

Hastaların %20'sinde difüzyon bozukluğu ortaya çıkar. DLCO azalır, bu bulgu alveol duvarı ve kapillerin hasarı ve kaybını ifade eder.

Arter kan gazları başlangıçta normal olabilir veya hafif bir hipoksemi ve solunumsal alkaloz veya bozulmuş gaz değişimi (artmış P(A-a)O₂) görülebilir. Hastalık şiddeti arttıkça, istirahatte hipoksemi sık görülür. PaCO₂ normal ve ya hafif düşüktür, başlıca nedeni V/Q dengesizliğidir (1, 36).

2.2.12 Bronkoalveolar Lavaj (BAL)

İPF'li hastaların BAL örneklerinde polimorfonükleer lökositler, nötrofil ürünleri, eozinofiller, eozinofil ürünleri, alveoler makrofaj ürünleri, sitokinler, fibroblast büyüme faktörleri ve immün komplekslerin arttığı gösterilmiştir. BAL araştırma yönünden değerli olmasına karşın İPF'de tanısal değeri sınırlıdır.

İPF'de BAL örneklerinde tipik olarak nötrofil artar. İPF'li hastaların aynı zamanda %40-60'ında eozinofillerde, %10-20'sinde lenfositlerde artış görülmektedir, CD4/CD8 oranı değişmez. İPF tanısı açısından BAL'daki lenfositler için %30'luk sınır, güçlü bir belirleyici olarak kabul edilmektedir (37).

BAL'da nötrofillerin varlığı tedavi yanıtının iyi olmayacağını, lenfositlerin artmış olması ise tedavi yanıtının iyi olabileceğini göstermektedir. Ancak BAL incelemesi ile tedavi yanıtı ve prognozu tahmin etmek kuşku ile karşılanmaktadır (38).

2.2.13 Akciğer Biyopsisi

İPF'nin tanısında altın standart açık akciğer biyopsisidir. Transbronşiyal akciğer biyopsisi (TBB) İPF'de genellikle tanı ve evreleme için yetersizdir. Torakotomi veya video eşliğinde torakoskopi (VATS) ile alınan açık akciğer biyopsisi, DPAH'nın diğer formlarından UIP'yi ayırt etmek için en iyi doku örnekleme sağlar. Açık akciğer biyopsisi ile farklı loblardan multipl biyopsi örnekleri alınmalıdır. Açık akciğer biyopsisi, cerrahi kontrendikasyon olmayan ve İPF'den şüphe edilen hastalara önerilmektedir. Cerrahi komplikasyon riskinin arttığı durumlarda (70 yaş üzerinde hasta, ciddi obezite, eş zamanlı kardiyak hastalık, akciğer fonksiyonlarındaki ciddi bozukluk) hasta risk-yarar oranı yönünden tekrar değerlendirilmelidir.

Açık akciğer biyopsisi özellikle pulmoner fibrozisin tipik klinik ve radyolojik görünümünü taşımayan hastalarda önemlidir. Tipik YÇBT bulguları taşıyan hastalarda, klinik kriterler de uyumlu ise, olguların %90'dan fazlasının açık akciğer biyopsilerinde, UIP olduğu gösterilmiştir. YÇBT'deki tipik özellikler ve uygun klinik bulgularla, deneyimli klinisyen ve radyolog tarafından İPF tanısı düşünüldüğünde akciğer biyopsisi

ihtiyacı ortadan kalkmaktadır. Ancak özellikler atipik olduğunda mutlaka açık biyopsi yapılmalıdır (1,33).

2.2.14 Ayırıcı Tanı

DİAH'nın çoğunda etyoloji bilinmediği gibi tanı koymakta oldukça zordur. Kesin tanı için yeterli laboratuvar olanağı yoktur. Klinikopatolojik korelasyon aslında her tür olgunun doğru yorumlanmasında şarttır, ancak özellikle interstisyel patolojilerde en temel işbirliği olarak karşımıza çıkar. Klinisyen YÇBT bulgularını yorumlayan radyologla birlikte olguyu çözümleyebilir. Bu ikili çalışmanın sonuç vermediği durumlarda biyopsi yaparak doku bazında tanıya gidilmelidir. Ancak göğüs hastalıkları, göğüs cerrahisi, patoloji, radyoloji klinikleri birlikte çalışmalı ve bu konuda özel ekipler oluşturulmalıdır.

2.2.15 Tedavi

2.2.15.1 Geleneksel Tedavi: Antiinflamatuvar ve İmmünomodulatuvar Tedavi

İPF'nin bir inflamatuvar alveolit olduğu hipotezi, başlangıçta kortikosteroidler ve azatiyoprin veya siklofosamid gibi sitotoksik ve immünomodülatör ajanların uygulanması şeklinde bir tedaviye yönlendirmiştir.

İPF'li hastaların prognozunun kötü olması nedeniyle birçok uzman tarafından kontrendikasyonu olmayan hastaların tümüne tedavi başlanması önerilmektedir. ATS ve ERS İPF uzlaşısı raporunda ise tüm hastalara tedavinin gerekli olmadığı bildirilmektedir. Tedaviye başlamak için kesin zaman bilinmemektedir. Fibrozis gelişmeden önce, hastalığın erken döneminde tedaviye başlanırsa cevabın daha fazla olacağına inanılmaktadır. Bu nedenle akciğer fonksiyonlarındaki azalmanın veya klinik ve fizyolojik bozulmanın ilk saptandığı dönemde tedavi verilmesi önerilmektedir (17,39).

Kortikosteroidler: Kortikosteroidler akciğerlere nötrofil ve lenfosit göçünü engeller, immün kompleks düzeyini azaltır ve alveoler makrofajların fonksiyonunu değiştirir (Tablo 6). Prospektif, plasebo kontrollü randomize çalışma olmamasına rağmen kortikosteroid

kullanımı yaygındır. Yanıt veren hastalarda nüks veya progresyon sık olup, tedavi edilmemiş olgulara göre tedavinin sağkalıma katkısı gözlenmemiştir. Tedavi esnasında veya tedavi kesilmesinde ciddi semptomlara ve komplikasyonlara yol açabileceğinden kortikosteroid tedavi esnasında hastanın izlenmesi önem taşımaktadır (40).

Önceki yıllarda kortikosteroid tedavi tek başına uygulanmakta iken son yıllarda İPF tedavisinde tek başına önerilmemektedir.

Tablo 6. Kortikosteroidlerin Etki Mekanizması.

Kortikosteroidlerin Etki Mekanizması

Fibroblast proliferasyonuna neden olan inflamatuvar sitokinleri inhibe eder

Proteazların (metalloproteazlar dahil) sentezini azaltır

Akciğerlere nötrofil ve lenfosit göçünü engeller

Lenfosit ölümüne yol açar

Fonksiyon gösteren nötrofil sayısını azaltır

Alveoler makrofajların fonksiyonunu değiştirir

İmmün kompleks düzeyini azaltır

Yan Etkileri: Hipertansiyon, peptik ülser, obezite, glikoz intoleransı, diabetes mellitus, katarakt oluşumu, glokom, aydede yüzü, menstrasyon bozuklukları, hirsütizm, deride atrofi, hiperpigmentasyon, ödem, osteoporoz, femur başında aseptik nekroz, miyopati, psikotik bozukluklar ve fırsatçı enfeksiyon gibi önemli yan etkileri vardır

Kortikosteroid tedavi başarısının sınırlı olması ve tedavi ile ilgili komplikasyonların riskinden dolayı bazı durumlarda (yetmiş yaş üzeri, aşırı şişmanlık, ciddi osteoporoz, kontrol altına alınmayan hipertansiyon ve diabetes mellitus, ileri derecede solunum fonksiyon bozukluğu, son dönem fibrozis ve bal peteği akciğer görünümü olan hastalar) tedavi önerilmemektedir (17).

Azatiyoprin: Azatiyoprin, bir pürin analogu olup DNA sentezini inhibe eder, doğal öldürücü hücre aktivitesini baskılar. Antiinflamatuvar etkisini prostoglandin sentezini ve

inflame dokuya nötrofil trafiğini inhibe ederek gösterdiği düşünülür. Azatiyoprin günlük dozu 2-3 mg/kg; maksimum doz 150 mg/gün oraldır. Doz 25-50mg/gün olarak başlanır. Her 7-14 günde maksimum doza erişinceye kadar 25 mg artırılır (17).

Yan Etkiler: Bulantı, kusma iştah kaybı, anemi, lökopeni, trombositopeni, pansitopeni ve karaciğer toksisitesini içermektedir. Daha az sıklıkla görülen yan etkiler ise güçsüzlük, interstisyel pnömoni, saç kaybı, eklem ağrısı ve diaredir. Artmış malignite riski bildirilmiştir. Teratojen olabilir.

Siklofosfamid: Siklofosfamid nitrojen mustard grubundan alkilleyici bir ajandır. Oral olarak absorbe edilir. Karaciğerde lenfosit fonksiyonlarını baskılayan çeşitli sitotoksik bileşiklere dönüşür. İPF uzlaşısı raporunda siklofosfamid için önerilen günlük doz 2mg/kg maksimum doz 150mg/gündür. Doz 25-50 mg/gün başlanır 7-14 günde bir 25 mg artırılarak maksimum doza ulaşılır.

Yan Etkiler: Enfeksiyon riski artışı ile birlikte siklofosfamid myelosupresyon hepatotoksisite, hemorajik sistit ve birkaç kanser için artmış risk (mesane kanseri, lösemi) yapmaktadır. Siklofosfamid interstisyel akciğer hastalığı ile ilişkili bulunmuştur (17,39).

Kombine Tedavi: İPF uzlaşısı raporunda, tedavide bugün için; kortikosteroid ve azatiyoprin veya kortikosteroid ve siklofosfamidden oluşan kombine tedavi yöntemleri önerilmektedir (Tablo 7) (17).

Bu tedavi en az 3 ay uygulanmalı, komplikasyon veya yan etki görülüyorsa 6 aya tamamlanmalıdır. Altı ayın sonunda hasta daha kötüye gidiyorsa medikal tedavi değiştirilmeli veya akciğer transplantasyonu düşünülmelidir. Hasta iyileşiyor veya stabil kalıyorsa ilaçlar aynı dozda 18 aya kadar devam edilebilir. Bundan sonra hastaya göre karar verilmelidir (40).

Tablo 7. İdiopatik pulmoner fibroziste kombine tedavi (17)

İlaç	Tedavi
Prednizolon veya ekivalanı	0.5 mg/kg/gün, oral, (4 hafta) 0.25 mg/ kg/gün, oral, (8 hafta) 0.125 mg/kg/gün veya 0.25 mg/kg güneşırı +
Azatiyoprin	2-3 mg/kg/gün,oral 25-50 mg/gün başlanır, 1-2 haftada bir 25 mg artırılarak tam doza ulaşılır. Maksimum: (günlük doz 150 mg) VEYA
Siklofosfamid	2 mg/kg/gün oral 25-50 mg/gün başlanır, 1-2 haftada bir 25 mg artırılarak tam doza ulaşılır. Maksimum: (günlük doz 200 mg)

Hastanın vücut ağırlığı olarak ideal vücut ağırlığı LBW (lean body weight) alınarak doz hesaplanır.

2.2.15.2 Diğer İmmünomodülatör ve Antifibrotik ajanlar

Bunların dışında klorambusil, vinkristin, metotreksat, siklosporin ve penisilamin gibi farklı sitotoksik ve immünomodülatör ajanlar ve kolşisin gibi antifibrotik ajanlar tek başına veya kortikosteroidlerle kombine edilerek kullanılmışsa da tedavide fazla yararlı etki gözlenmediği gibi, özellikle immünsüpressif ajanların toksisiteleri de fazla olduğundan önerilmemektedir (39).

Antifibrotik etkisi olan kolşisin kullanılabilir. Alveoler makrofajlardan fibronektin ve alveoler makrofaj kaynaklı büyüme faktörü salınımını, tubuline bağlanarak hücre replikasyonunu, polimorfonükleer lökositlerden sitokin salınımını inhibe eder. Kolşisin, yan etkileri az olduğundan dolayı yaşlılarda tercih edilmektedir. Prospektif bir seride sadece yüksek doz prednizolon alan olgularla kolşisin alanlar karşılaştırılmış, prednizolon alanlarda daha hızlı bir progresyon olduğu, bunun yanı sıra her iki ilacın da hastalığı

kontrol altına almakta yeterince etkili olmadığı sonucuna varılmıştır. Kötü prognoz göstergeleri taşıyan 487 olgunun retroprospektif incelenmesinde sağ kalım açısından kolşisin veya steroid tedavisi alan ve tedavisiz bırakılan olgularla O₂ tedavisi alan ve almayan olgular arasında anlamlı fark bulunmamıştır (39-41).

ACE inhibitörleri (Captopril), endotelin antagonistleri ve statinler (Lovastatin) de antifibrotik etkileri nedeniyle halen İPF’de denenmektedir (42).

2.2.15.3 Yeni Tedaviler

Birçokları tarafından İPF’nin patofizyolojisinin inflamasyondan daha çok fibroproliferasyon büyüklüğüne bağlı olduğuna inanılmaktadır. Bu durum inflamasyonu azaltmayı amaçlayan tedavilerin bu hastalarda zayıf cevap vermesini açıklar. Son zamanlarda İPF’deki fibrotik süreci devam ettirdiğine inanılan moleküler olaylar üzerine vurgu yapılmaktadır. Bulgular faydalı olduğu yönünde görülmektedir. Ancak kesin ve anlamlı klinik etkinliği göstermede başarısızdır.

N-Asetil Sistein: İnflamatuvar hücrelerden salınan O₂ radikallerinin İPF patogeneğinde rolü olduğu düşünülür. Asetil sistein güçlü bir antioksidan ve hücre sel detoksifiye ajan görevi yapan bir sülfidril maddesidir. İPF’de alveoler epitelyal hücre hasarı yapan bir oksidan/antioksidan imbalansının olduğu ve bununda progressif fibrozise ilerlediği düşünülmektedir. Ayrıca İPF’li olguların alveol yüzey epitelinde önemli bir antioksidan olan glutatyonun eksik olduğu gösterilmiştir. Hem oksidan stresin hem de antioksidan sistemdeki eksiklik bir glutatyon prekürsörü olan N-asetil sistein’in tedavide denenmesine yol açmıştır. Çok merkezli bir çalışmada, N-asetil sistein, 600 mg/gün dozda prednisolon ve azatiyoprin kombinasyonuna ilave edildiğinde akciğer fonksiyonlarında bir yıl sonra daha az azalma gözlenmiştir. Ayrıca bu gruptaki hastalarda azatiyoprine bağlı sekonder miyelotoksisitenin düzeltilmesinde de açık yararı gözlenmiştir (28,39,43).

Pirfenidon : Pirfenidon kollajen sentezi ve ekstraselüler matriks birikimi için anahtar stimulus olan Transforming Growth Faktör-β (TGF-β) oluşumunu in vitro inhibe ettiği gösterilen yeni bir bileşimdir. Fibrotik sitokinleri inhibe eder. Antiinflamatuvar bir bileşik

olup, antioksidan ve antifibrotik özellikleri vardır, oral kullanılmaktadır. Hastalık progresyonunu yavaşlatabileceği düşünülmektedir. Çok merkezli, randomize, çift kör plasebo kontrollü bir çalışmada, akciğer fonksiyonlarını stabilize ettiği ve akut alevlenmelerin sayısını azalttığı gösterilmiştir. Hayvan modellerinde BLM'nin indüklediği pulmoner fibrozisi düzelttiği gösterilmiştir (44,45).

İnterferon γ 1b: İnterferon γ 1b, fibroblast proliferasyonunu ve kollajen sentezini sınırlayan TGF- β 'nın ekspresyonunun down regülasyonunda anahtar rol oynayan bir endojen sitokindir. IFN γ 1b, protein sentezini regüle eder, alveoler makrofaj ve fibroblastların proliferasyonunu düzenleyerek antifibrotik etki gösterir. Henüz araştırma aşamasında olan bu ilaç haftada 3 gün 200 μ g s.c. uygulanır. IFN γ 1b'nin yan etkileri ateş, titreme ve kas ağrısıdır (28,46).

Antikoagülanlar: İPF'deki inflamasyon ve vasküler hasar, protrombotik bir zeminde oluşabilir ve bu da ek morbiditeye neden olabilir diye ileri sürülmektedir. Ayrıca İPF ile birlikte sekonder pulmoner hipertansiyonu olan vasküler fenotipik patolojilerin saptandığı hastalarda mikrovasküler hasarlar gösterilmiştir. İPF'de warfarinin etkisinin araştırıldığı bir çalışmaya göre, prednisolonla birlikte warfarin kullanan hastalarda, yalnız prednisolon kullanan hastalara göre sağkalım daha iyi ve mortalite oranları daha düşüktür. Venöz tromboembolizmin (VTE) önlenmesi dışında, İPF'de ayrı bir etkisinin olup olmadığı bilinmemektedir. Tek başına antikoagülan tedavinin etkisinin değerlendirildiği çalışmalara ihtiyaç vardır (47).

Etanercept: Bir Tümör Nekroz Faktör- α (TNF- α) antagonistidir. Tedavide olumlu etkiler gözlenmiş olmakla birlikte, etanerceptin İPF'deki etkinliği ile ilgili olarak daha fazla kontrollü çalışmalara ihtiyaç duymaktadır (48).

İmatinid Mesylat: Spesifik bir tirozin kinaz inhibitörüdür. İPF patogenezinde anahtar rol oynayan büyüme faktörlerinden biri olan platelet-derive büyüme faktörü (PDGF) antagonistidir. Gastrointestinal tümörlerde ve kronik myeloid lösemide kullanılmaktadır. Fibrojenezi önlediği düşünüldüğünden üzerinde çalışmalar devam etmektedir (48).

Bosentan: Endotelin reseptör antagonistidir. Pulmoner arteriyel hipertansiyon tedavisinde kullanılmaktadır. Hayvan deneylerinde BLM'nin neden olduğu fibrozisi önlediği gösterilmiştir. İPF ve sistemik hastalıklardaki interstisyel fibrozis üzerine etkisi konusunda çok merkezli çalışmalar devam etmektedir (28,39).

2.2.15.4 Tedavi Süresi ve Monitorizasyonu

Hastalarda tedaviye objektif yanıt 3 aydan sonra ortaya çıkacağından, kombine tedavi sonuçları, ilaç yan etkileri veya komplikasyonları görülmediği sürece en az 6 ay sürdürülür. Tedavi başlangıcından 6 ay sonra klinik durum değerlendirilir, semptomatik düzelme, akciğer grafisi ve YÇBT'deki lezyonlarda gerileme, fonksiyonel düzelmeler varsa (TAK ve VK'de %10'dan fazla DLCO'da %15 den fazla artış) ve kardiyopulmoner egzersiz testlerinde oksijen saturasyonunda %4'den fazla artış veya P(A-a)O₂'de azalma gibi bulgular tedaviye objektif yanıtı belirlemektedir. Objektif yanıt gözlenirse veya hasta stabil kalıyorsa tedaviye devam edilir. Progresyon varsa tedavi kesilir ya da değiştirilir (40).

2.2.15.5 Tedavi Yan Etkilerinin İzlenmesi

Hastalar kullandıkları ilaçların yan etkilerine karşı uyarılmalı ve potansiyel risklere karşı önlemler alınmalıdır. Postmenopozal kadın hastalarda, kortikosteroid alanlarda osteoporoz riski çok arttığı için vitamin D ve kalsiyum bifosfonatlar önerilebilir. İnfeksiyon riskine karşı hastalarda influenza ve pnömokok aşılı, tüberküloz için izoniazid profilaksisi önerilir. Azatiyoprin alan hastalarda lökopeni ve trombositopeni gelişirse ilaç kesilir ya da doz yarıya düşürülür. Ayrıca bu hastalarda aylık karaciğer transaminaz kontrolleri yapılmalıdır. Transaminazlar, normalin 3 katından fazla arttığında ilaç dozu azaltılır veya kesilir. Siklofosamid alan hastalarda hemorajik sistite karşı bol su içilmesi önerilir ve bu hastalarda idrarda eritrosit takibi yapılır. İPF'li hastaların %85-95'inde GÖR saptanmıştır. GÖR saptanan olgulara proton pompa inhibitörleri verilmelidir.

Solunum fizyoterapisi: Solunum kaslarını (özellikle diyafragma) etkin kullanarak akciğer volümünü artırıp dispne hissini azaltabilir. Özellikle kronik hipoksemik ve kor pulmonale gelişmiş olgularda uzun süreli oksijen tedavisi verilmelidir.

Yatağa bağımlı, kronik hipoksemik ve kronik kor pulmonale gelişmiş olgularda derin ven trombozu (DVT) ve VTE profilaksisi yapılabilir.

Çok yaşlı, bal peteği akciğer gelişmiş olan ve son dönem hastalığı (DLCO < %20) olgularda sadece destek tedavisi önerilmektedir.

2.2.16 Akciğer Transplantasyonu

Akciğer transplantasyonundan sonra 5 yıllık sağ kalım %40 olmasına rağmen yine de akciğer transplantasyonu sağ kalımı uzatan tek tedavidir. Transplantasyon için ortalama bekleme süresi 46 aydır. Transplantasyon adayları içinde bekleme süresi içinde en yüksek ölüm oranı İPF'li hastalarda görülmektedir.

Optimal ilaç tedavisine yanıt vermeyen ve hızlı progresyon gösteren olgular akciğer transplantasyonuna adaydır. Transplantasyon endikasyonları Tablo 8'de görülmektedir. İleri yaş, malignite, psikososyal sorunlar, önemli ekstrapulmoner hastalıklar (kronik karaciğer, kalp ve böbrek hastalıkları) transplantasyon için kontrendikasyon oluşturmaktadır. Transplantasyon yapılması için uygun zamanlama, verilen İPF tedavisinin farklılığı ve değerlendirilmiş prognostik faktörlerin eksikliği nedeniyle belirsizdir. Tıbbi tedaviye cevapsızlık, egzersiz sırasında kötüleşen hipoksemi düzeyi, istirahatte hipoksemi, vital kapasitede azalmanın devam etmesi, transplantasyon için uyarıcı olmaktadır. Tek akciğer transplantasyonu İPF'li hastalar için standart prosedür olmuştur ve hastalarda iyi sonuçlar alınmıştır. Tek akciğer transplantasyonu ile sağ kalım bir yıl için %80, üç yıl için %55, beş yıl için yaklaşık %50 olarak bildirilmektedir. Başlangıç tıbbi tedavisine olan cevap beklenmeden hastalar transplantasyon için refere edilmelidir. Bu yüzden tanı anında hasta organ listesine alınmalıdır (49).

Mevcut kılavuzlara göre İAH'daki PH en kötü prognoza sahip formdur ve hasta diğer açılardan uygun olduğunda akciğer transplantasyonu için acil endikasyona sahiptir. Buna göre hastalar ilk tanı sırasında akciğer transplantasyonu açısından değerlendirilmelidir ve medikal tedaviye rağmen hastalık progresif olduğunda, özel önem

verilmelidir. Uygulanacak transplantasyon tipi açısından, tek veya çift akciğer transplantasyonu açısından çelişkiler mevcuttur. Uluslararası Kalp ve Akciğer Transplantasyon Derneği'nin son raporu İPF'de çift akciğer transplantasyonu ile uzun vadeli sonuçların daha iyi olduğunu ileri sürmekte olup, bu da Meyer ve ark'nın önceki verilerinin karşıtıdır. Pulmoner fibrozisli daha yaşlı hastalarda ve hafif-orta PH durumunda tek akciğer transplantasyonu özellikle uygun görünmektedir. İPF hastalarında bilateral akciğer transplantasyonu lehine verilecek bir karar, PH'un şiddeti, enfeksiyonlar veya kolonizasyonlar doğal akciğerdeki potansiyel komplikasyonlar, alıcının yaşlı ve transplantasyon merkezinin deneyimi gibi birçok faktörü göz önüne almış olmalıdır. Eninde sonunda tek veya çift akciğer transplantasyonu kararı daima bireyselleştirilecektir (50).

Tablo 8. İdiopatik pulmoner fibrozda (İPF) akciğer transplantasyonu endikasyonları

Endikasyonları

Yaş<65, semptomatik hastalar

DLCO ve/veya VK< %50

İstirahatte hipoksemi

Pulmoner hipertansiyon

EKO ve EKG' de normal sol ventrikül fonksiyonları

Kreatinin klirensi>50 ml/dk

Yeni tarihli YÇBT değerlendirilmeli, atipik bulguların varlığında ve atipik klinik seyirde biyopsi yapılmalı, malignite ekarte edilmeli

Hepatit B ve C seronegatifliği

HIV seronegatifliği

Malignite öyküsü olmaması (>5 yıl)

Semptomatik osteoporoz olmaması

6 aydan uzun süredir sigara içiyor olmaması

2.2.17 İPF Akut Alevlenmeleri:

İPF'nin akut alevlenmeleri klinik olarak önemlidir. Belirgin enfeksiyon, sol kalp yetersizliği, pnömotoraks, pulmoner ödem veya başka tespit edilebilir bir neden olmadan

ortaya çıkar. Bu idiyopatik akut kötüleşme epizodları İPF'nin akut alevlenmeleri olarak tanımlanmıştır. İPF akut alevlenme veya "hızlı klinik bozulma" görülmesi, kötü prognoz işareti olarak değerlendirilmektedir. Bir çalışmada 3 sene boyunca takip edilen toplam 56 hastadan 32'si (%57) akut alevlenme nedeni ile tekrar hastaneye yatırılmış ve bu hastaların %53'ü ölümlerle sonuçlanmıştır. İPF'de akut alevlenmelere yol açan risk faktörleri bilinmemektedir (51).

İPF'nin akut alevlenmesinin tanısı ile ilgili ortaya konulmuş bir konsensus yaklaşımı yoktur (Tablo 9). Günler-haftalar içerisinde (genelde 30 gün) dispne artma; PaO₂/FiO₂ (solunan havadaki oksijen yüzdesi) <225 olması veya PaO₂'de değerinde 10 mmHg veya daha fazla düşme, yeni radyolojik infiltrasyon saptanması tanıyı destekleyen bulgulardır. Enfeksiyon, sol kalp yetersizliği veya pulmoner ödem gibi alternatif nedenlerin dışlanmış olmalıdır.

Tablo 9. İdiyopatik pulmoner fibrozisli (İPF) hastalarda akut alevlenmelerin tanı kriterleri

Tanı

Önceye ait veya eşzamanlı İPF tanısı

30 gün içerisinde nedeni açıklanamayan dispne gelişmesi veya dispnenin kötüleşmesi
YÇBT'de yeni infiltrasyon (bilateral buzlu cam görüntüsü ve/veya konsolidasyon veya interstisyel pnömoni ve bal peteği görünümü)

Trakeal aspirasyon materyali veya BAL 'da pulmoner enfeksiyon bulgusu olmaması

Alternatif nedenlerin dışlanması

Sol kalp yetersizliği

Pulmoner ödem

Akut akciğer hasarının belirlenebilen bir nedeni

Akut akciğer hasarı nedenleri: Sepsis, aspirasyon, travma, reperfüzyon pulmoner ödemi, pulmoner kontüzyon, yağ embolisi, inhalasyon hasarı, kardiyopulmoner bypass, ilaç toksisitesi, akut pankreatit, kan ürünleri transfüzyonları ve kök hücre transplantasyonu

Akciğer radyografisinde diffüz buzlu cam opasiteleri tanımlanmaktadır. YÇBT'de de yine bilateral buzlu cam görünümü bulunmaktadır; beraberinde bibaziler subplevral retiküler anormallikler üzerine süperpoze olmuş konsolidasyon alanları, traksiyon bronşektazisi ve ÜİP'nin tipik paterni olan bal peteği görünümü bulunabilir. Üç anormal

YÇBT paterni tarif edilmiştir, bunlar: periferik, multifokal ve yaygın buzlu cam görünümüdür. Bu epizodlar sırasında açık akciğer biyopsisi yapıldığında UİP patolojisinin yanında diffuz alveolar hasarın histopatolojik paterni de görülür.

Akut alevlenmelerin en iyi şekilde tedavi edilmesi İPF'deki ölüm oranlarını azaltmak için kritik öneme sahiptir. Klinik prezentasyondan dolayı bu hastalar geniş spektrumlu antibiyotik ve yüksek doz kortikosteroidlerle tedavi edilmektedir. Pirfenidon ve warfarinle yapılan çalışmalarda olumlu sonuçlar alınmıştır. Bu olgularda sıklıkla mekanik ventilatör ihtiyacı olur ve genellikle fazla başarı sağlanamaz. Bir çalışmada mekanik ventilatör ihtiyacı olanların mortalitesi %78 olarak bildirilmiştir. Sağ kalımı başaran olgularda da yeni bir alevlenme tekrarı siktir ve genellikle bu atak ölümle sonuçlanır (3,51).

2.2.18 Prognoz

Tüm çabalara karşın İPF'de prognoz kötüdür. Beş yıllık sağ kalım %20-30 olarak bildirilmiştir.

Hastanın başvurusu sırasında DLCO, PaO₂ ve FVC'sinin düşük olması ve giderek azalması, ileri yaş kötü prognozu gösterir. BAL sıvısında nötrofil ve/veya eozinofilin %5'den fazla olması hastalığın progresyonunun ve immünsüpressif tedaviye yanıtızlığın göstergesidir. İPF'li bazı hastalarda prognoz daha iyi ve sağkalım daha uzun olmaktadır (Tablo 10).

Hastaların ortalama yaşam süresi 2.8 yıldır, solunum yetersizliği en sık ölüm nedenidir (%40). Diğer ölüm nedenleri kalp yetersizliği, iskemik kalp hastalığı, fırsatçı akciğer enfeksiyonu, ilaç yan etkileri, pulmoner emboli ve akciğer kanseridir (40).

Tablo 10. İdiopatik pulmoner fibrozis’li (İPF) hastalarda uzun sağ kalım göstergeleri

İyi prognoz

Genç yaş (<50 yaş)

Kadın cinsiyet

Dispnenin hafif olması, semptomatik periyodun kısa olması (<1 yıl)

Nisbeten korunmuş akciğer fonksiyonları

YÇBT’ de buzlu cam görünümü ve retiküler opasiteler

BAL sıvısında lenfosit oranının artması

Akciğer biyopsisinde aktif inflamasyon bulguları

Kortikosteroid tedavisine 3-6 ay sonra iyi yanıt alınması veya stabil hastalık

2.2.19 Diğer İdiopatik İnterstisyel Pnömoniler (İİP)

2.2.19.1 Nonspesifik İnterstisyel Pnömoni (NSİP)

Nonspesifik interstisyel pnömoni (NSİP) histolojik olarak İPF gibi interstisyel fibrozis ve inflamasyon kombinasyonu ile karakterizedir, ancak UIP için tipik olan fibrotik odaklar yoktur. Hücresel ve fibrozis ağırlıklı diye iki alt gruba ayrılır.

Hastalık tablosu 40-50’li yaşlarda ortaya çıkar. SFT’de hafif restriksiyon saptanır. Semptomları İPF’ye benzer ancak daha hafif ve daha yavaş ilerler.

Radyolojik belirtileri çok heterojendir, lezyonlar ağırlıklı olarak orta ve alt zonları tutma eğilimindedir. En sık YÇBT bulgusu bilateral, simetrik buzlu cam görünümüdür. Bal peteği akciğer gelişimi nadirdir.

Hücresel tip NSİP’nin steroide cevabı ve prognozu çok iyidir. Fibrotik tip NSİP’nin prognozu UIP’den daha iyi olmakla birlikte 10 yıllık yaşam oranı %35’dir (33).

2.2.19.2 İdiopatik Nonspesifik İnterstisyel Pnömoni (İNSİP)

UİP ve NSİP'nin bilinen risk faktörlerinin yokluğunda (örneğin idiyopatik) veya bağ dokusu hastalıkları ya da hipersensitivite pnömonisi gibi çeşitli klinik sendromlarla ortaya çıkabilen, farklı histopatolojik paterne sahip bir patolojik durumdur.. Prognozu iyi olup, 5 yıllık sağkalım %80 ve 10 yıllık sağkalım %73'tür. Prognozu ve immunosüpresif tedaviye cevaplılığı belirleme açısından NSİP farklı bir antite olarak düşünülebilir. Ancak İdiyopatik NSİP, bazı olgularda İPF'den ayırt edilemeyen bir klinik sendroma ilerleyen bir süreci temsil ediyor olabilir. Histolojik olarak kanıtlanmış NSİP veya UİP'li hastalarda yapılmış retrospektif bir çalışmada (n=23), 18 olgunun YÇBT'si başlangıçta NSİP'yi düşündürürken bu olguların 5'inde 34-155 aylık izlem sonunda tipik olarak UİP ile ilişkili, subplevral bal peteği görünümü gibi radyografik özelliklerin geliştiği görülmüştür. Bu bulgular bir grup idiyopatik NSİP'li hastada UİP/İPF'in klinikradyografik-patolojik özelliklerinin gelişebileceğini düşündürmektedir. Şu anda mevcut olanaklar NSİP'si olan hastaların hangilerinin İPF'e ilerleme olasılığının bulunduğunu öngörememektedir (52,53).

2.2.19.3 Deskuamatif İnterstisyel Pnömoni (DİP)

2.2.19.4 Respiratuvar bronşiolitis ile ilişkili interstisyel akciğer hastalığı (RBİAH)

DİP ve respiratuvar bronşiolitis ile ilişkili interstisyel akciğer hastalığı (RBİAH) RB-İAH ve DİP'in demografik bulguları, kliniği, radyolojisi, tedavi yaklaşımı ve prognozu diğer İİP'lerden farklıdır. Örneğin RB-İAH ve DİP hastalarında prognoz daha iyidir, yaşam süresi 10 yıldır. RB-İAH daha önceki yıllarda sigara içicilerin bronşiyolitisi olarak isimlendirilmişti. RB-İAH, 40-50 yaşlarda ve sigara içen hastalarda görülür. DİP 40'lı yaşlarda görülür, hastaların %90'nının sigara içtiği tespit edilmiştir. Her iki hastalıkta erkeklerde daha sık görülür. RB-İAH ve DİP hastalarının alveollerinde pigmente makrofaj birikimi olur. Bu birikimin tütün maruziyetine bağlı idyosenkratik reaksiyon olduğu düşünülmektedir, kahverengi pigmentli alveolar makrofajlara "sigara içenlerin pigmenti" de denilmektedir. RB'te sadece bronşiyollerde alveolar makrofaj birikimi (bronşiyolitis) saptanırken, RB-İAH'ında bronşiyolitis yanı sıra interstisyel inflamasyon ve daha nadir

olarak peribronşiyoller parenkimde fibrozis gelişimi gözlenir. RB-İAH'ında patoloji birinci ve ikinci respiratuvar bronşiyollerde iken, DİP alveolleri yaygın olarak tutar, panlobuler tutulum saptanır, %15 oranında hafif veya orta derece fibrozis gelişir. Sonuç olarak, histopatolojik olarak RB-İAH bronşiyolosentrik tutulum gösterirken, DİP diffüz tutulum gösterir. Radyolojik bulgular açısından RB-İAH'ında yaygın yamalı buzlu cam görünümü ve sigara içenler için tipik olan sentrilobüler amfizem saptanır. DİP'te ise genellikle akciğerlerin bazallerinde ve periferik alanlarında buzlu cam paterni ve retiküler çizgiler vardır. RB-İAH ve DİP saptanan hastaların histopatolojik bulgularını inceleyen bir çalışmada, interstisyel fibrozis, lenfoid follikül ve eozinofilik infiltrasyonun DİP hastalarında RB-İAH olanlara göre daha fazla görüldüğü saptanmıştır. Başka çalışmalarda RB-İAH olan olguların alveolar makrofajlarında saptanan pigment derecesinin sigara yüküyle doğru orantılı olduğu ve BAL örneklerinde sigara içen hastalarda daha fazla langerhans tipi dev hücre birikimi olduğu gösterilmiştir. Sigaranın bırakılması bu hastalıkların temel tedavisidir, hastaların büyük bir kısmında yarar sağlar. Bazı kişilerde sigara bıraktıktan sonraki dönemde, tütünün neden olduğu kronik inflamasyonun devam etmesine bağlı olarak semptomlar uzun süre devam edebilir. Tekrar sigaraya başlayan hastalarda nöksler olabilmektedir. Sigara içimine devam eden DİP'lerde hastalığın ilerlemesi kaçınılmazdır (22,54).

2.2.19.5 Akut İnterstisyel Pnömoni (Diffüz Alveolar Hasar)

1935 yılında Hamman ve Rich isimli araştırmacılar interstisyel akciğer hastalıklarının hızlı progresyonla giden, bir yıldan kısa bir sürede ölümle sonuçlanan akut bir formunu tanımlamışlardır. Daha sonra "Akut interstisyel pnömoni" tanısı kullanılmaya başlanmıştır. Akut formda akciğer zedelenmesi gösteren ve hyalin membran oluşumu ile karakterize bir tablodur. Klasik olarak yetişkinlerin solunum sıkıntısı sendromunda (ARDS) gelişir ancak bakteriyel, viral, veya fungal enfeksiyonlar, toksinler, ilaçlar, şok, travma, radyasyon gibi nedenlerle de ortaya çıkabilir.

Her iki cinste görülme sıklığı eşittir. 30-50'li yaşlarda görülür. Hastalarda nefes darlığı günler, haftalar içinde akut gelişir. Hastaların çoğunda başlangıçta bir viral solunum yolu enfeksiyonu öyküsü vardır.

Radyolojik bulgular ARDS'deki gibidir. Akciğer grafisindeki temel bulgu bilateral alveoler konsolidasyondur. YÇBT'de bilateral yaygın buzlu cam görünümü, akciğer parankiminde yapısal bozukluk, traksiyon bronşektazisi ve fokal alveoler konsolidasyonlar alanları görülür. Buzlu cam görünümü ve alveoler konsolidasyonlar hastaların %25'inde yer çekimi nedeni ile tabanlarda daha yoğundur.

Prognozu kötüdür ve YÇBT'de fibrozisin yaygınlığı ile paraleldir. Etkin bir tedavisi yoktur, olguların çoğu ventilatör tedavisine ihtiyaç duyar. Bazı hastalarda kalıcı fibrozis ve tekrarlayan akut formu görülebilir (33).

2.2.19.6 Kriptojenik Organize Pnömoni (KOP)

Kriptojenik organize pnömoni (KOP), organize pnömoni paterni ile karakterize olup bir dönem bronşiyolitis obliterans organize pnömoni (BOOP) olarak kullanılan hastalığın sinonimidir.

50-60 yaşlarında ortaya çıkar. Nisbeten kısa süreli başlangıç (ortalama 3 ay) söz konusu olup öksürük, balgam, dispne gibi pulmoner semptomların yanı sıra ateş, terleme, myalji gibi semptomlar eşlik eder. Antibiyotiklere yanıt alınmaz. Viral veya bakteriyel enfeksiyonlar, inhale edilen toksinler, ilaçlar, kollajen vasküler hastalıklar gibi çok çeşitli etkenler de neden olabilir. Ancak herhangi bir neden belirlenemeyen durumlarda KOP olarak isimlendirilmelidir.

Akciğer grafisinde tek taraflı veya iki taraflı subplevral yama tarzında konsolidasyon alanları izlenir. YÇBT'de subplevral peribronşiyal dağılımlı, dağınık yamalı konsolidasyon (%90) ve buzlu cam alanları (%60) saptanır. Bazal kesimler daha fazla etkilenir.

Tanı transbronşiyal biyopside organize pnömoninin gösterilmesi ile konulabilir. Steroide yanıt nedeniyle prognoz iyi olup, 5 yıllık yaşam %85'dir (55).

2.2.19.7 Lenfositik İnterstisyel Pnömoni (LİP)

Daha çok kadın cinsiyeti etkileyen ve 40-60'lı yıllarda ortaya çıkan hastalık, akciğerde artmış lenfoid infiltrasyonla karakterizedir. Dispne ve öksürük semptomları

gösteren hastalık; sjögren sendrom, romatoid artrit, sistemik lupus eritematozis (SLE), gibi kollajen vasküler hastalıklarla birliktelik %40 oranındadır, nadiren fibrozise dönüşür. Histopatolojik incelemede alveoler septal tutulum ile karakterize diffuz akciğer zedelenmesi mevcuttur

Akciğer grafisinde baziller alveoler opasite ya da diffuz opasite alanları izlenir. YÇBT’de, difüz buzlu cam alanları, sentrilobüler nodüller izlenir. Subplevral nodüller, bronkovasküler demette kalınlaşma eşlik edebilir. Steroidlere yanıt olumludur. Lenfoma riski %10-20 oranındadır (33).

2.3. Ashcroft Kriterleri

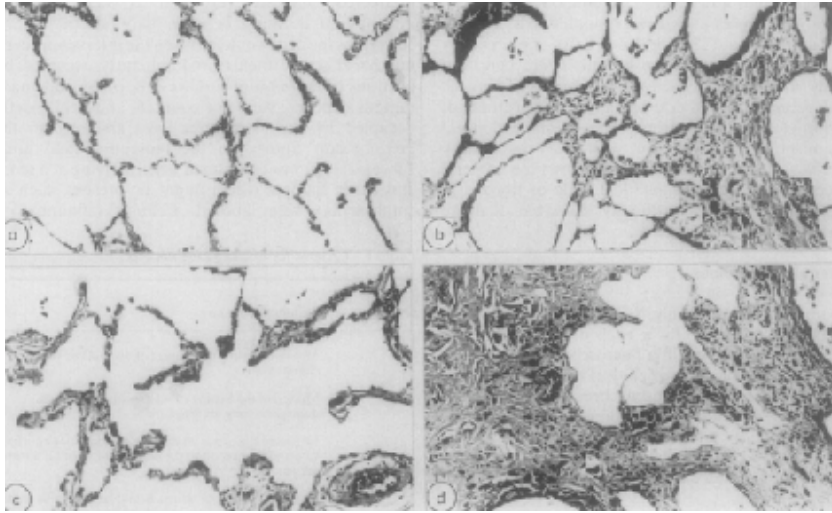
Ashcroft ve arkadaşlarının geliştirmiş olduğu yöntemde; akciğer örneklerinin parafin kesitleri hematoksilin eozin ve trikrom metodu ile boyanıp x10 büyütme objektif ile mikroskopta sistematik olarak incelenip ardarda gelen her bir alan interstisyel fibrozisin ciddiyeti yönünden bireysel olarak değerlendirilip ve daha önce kullanılan ciddiyet skalası kullanılarak 0-8 arasında puanlanır (Tablo 11) (56).

Tablo 11. Akciğer fibrozisi derecelendirme kriterleri (Ashcroft kriterleri) (56)

Fibrozis derecesi	Histolojik Bulgular
0	Normal akciğer
1	Alveoler veya bronşiyal duvarlarda kalınlaşma yapan minimal fibrozis
2-3	Akciğer dokusunda bariz değişme olmadan duvarların orta derecede değişmesi
4-5	Akciğer dokusunda tanımlanabilir bir hasar yapan artmış fibrozis ve fibroz bant oluşumu veya küçük fibroz kistler
6-7	Dokunun ciddi harabiyeti ve geniş fibrozis alanları, bal peteği akciğer
8	Alanın total fibrozisle obliterasyonu

Kesitteki bütün alanın incelenmesinden sonra bütün alanların ortalama skorları fibrozis skoru olarak alınır ve 2 ondalıklı sayı olarak belirtilir. Her alanda, alanın yarısından fazlasını kapsayan predominant fibrozis derecesi kaydedilir. Sirküler mikroskop görüntüsünün tamamı değerlendirildikten sonra ilk önce parankimin normal ya da fibrotik olup olmadığı belirtilir. Eğer alanda normal doku predominant ise bu alan 0 skoru ile derecelendirilir. Eğer fibrotik doku predominant ise bu alan daha önceki sayı kategorilerine göre derecesi kararlaştırılır. Eğer 2 tek sayılı kategoriler arasında karar vermekte zorluk çekilirse bu alana arada kalan çift sayılı skor verilir. Skorları belirlemede kullanılan kriterler, dereceleri tanıtan fotomikrograftlarda gösterilmektedir. Bu metotta 2x1 cm'lik tipik bir akciğer kesiti toplam 40-50 alan olacak şekilde 2-3 dakikada okunabilir.

Ashcroft kriterlerinin ana avantajı fibrozisi iyi derecelendirmeye imkan sağlamasıdır. Alan skorları, ortalaması 0'dan 8'e kadar değişen numarasal skala ile verilmektedir. Önceki yıllarda kullanılan şemalar akciğerde fibrozisin yaygınlığını değerlendirmeyi sağlarken bu yöntem küçük bir akciğer dokusu örneğinde (1 cm) fibrozisin ölçülmesine imkan sağlamaktadır. Bu yüzden biyopsi spesmenlerine uygulanabilir (Şekil 5) (56).



Şekil 5. Akciğer fibrozisi derecelendirme (Ashcroft) kriterleri (56)

- (a) Grade 1 fibrozis,
- (b) Grade 5 fibrozis,
- (c) Grade 3 fibrozis,
- (d) Grade7 fibrozis (Hematoksilen ve Eozin boyası)

2.4. Bleomisin (BLM)

BLM, “*Streptomyces verticillus*” ve adlı bakteri tarafından üretilen bir kemoterapötik bir ajandır. Pulmoner fibrozis üzerinde hayvan deneylerinde kullanımının temeli BLM'nin insan kemoterapisindeki majör advers ilaç etkisi olan fibrozis özelliği temeline dayanmaktadır.

BLM, lenfoma, squamöz hücreli karsinomlar, germ hücreli tümörler ve intraplevral uygulama ile malign plevral efüzyonun tedavisinde kullanılmaktadır. İlacın tümör hücrelerindeki tek ve çift sarmal DNA'da kırıklara yol açıp hücre siklusunu engelleyerek etkili olduğu düşünülmektedir. Bu etki, metal iyonlarının şelasyonu ile süperoksit ve hidroksil radikallerinin oluşumuna yol açan pseudo enzim reaksiyonu ile olur. Reaktif oksijen radikallerinin aşırı üretimi pulmoner toksisiteye yol açan bir inflamatuvar cevaba neden olabilir. Bu da fibroblastların aktivasyonu ve sonrasında fibroze yol açar. Akciğerler bu enzimi düşük derecede içerdiklerinden BLM'nin yaptığı doku hasarına duyarlıdırlar. Hastalarda pulmoner yan etkiler doz bağımlıdır ve yaşla ilişkilidir. Daha önceden pulmoner hastalığı olan ve sigara içicisi bireylerde daha sık oluşmaktadır. Akciğer toksisitesi BLM alan hastaların yaklaşık %10'nunda gelişmektedir (7).

2.4.1. Bleomisin (BLM) Hayvan Modeli

BLM deneysel akciğer fibrozisi oluşturan ajan olarak köpek, fare, kobay ve sıçanlarda kullanılmıştır. Çok kısa bir zaman periyodu içinde inflamasyona ve fibrotik reaksiyona neden olur.

Proinflamatuvar sitokinlerin (IL-1, TNF- α , IL-6, IFN- γ) yükselmesi, 14. gün pik düzeyine ulaşan profibrotik markerlerin (TGF- β 1, fibronektin, prokollajen-1) ekspresyonunun artması ile takip edilir. İnflamasyon ve fibrozis arasındaki geçiş BLM uygulamasından sonra yaklaşık 1 ila 9 gün sonra oluşur.

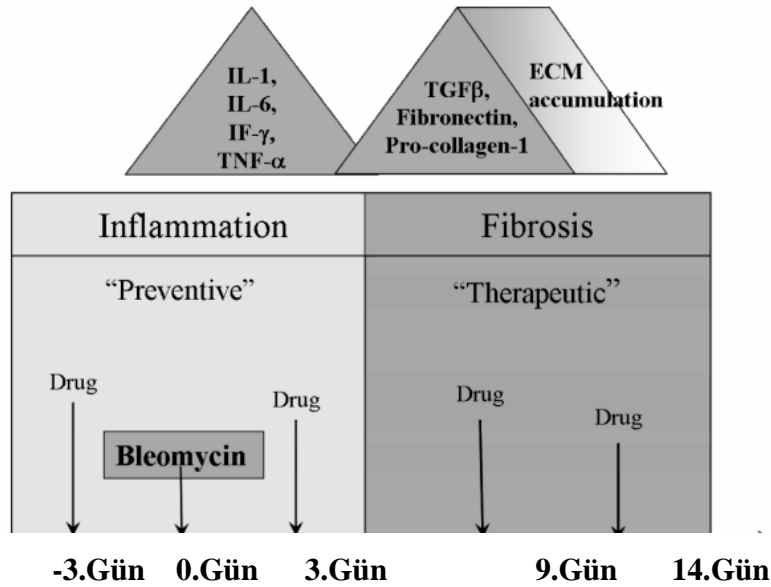
İPF hastalarında görülen intraalveolar dallanmalar, mural kollajen köprüleri ve alveoler boşluğun obliterasyonu, BLM uygulanan hayvanlarda da saptanmıştır. Bu gözlem, ilacın deneysel fibrozis oluşturmak üzere sıkça kullanılmasına neden olmuştur. Ayrıca

BLM kolay ulaşılabilir, yapımı kolay ve tekrarlanabilir bir preparattır. Bu özellikleri nedeniyle iyi bir hayvan modelinden beklenen önemli kriterlere sahiptir.

Çeşitli çalışmalarla farklı türlerde fibrotik cevap oluşturacak tutarlı uygun dozlar saptanmıştır ve uygulama şekline göre değişik fibrotik paternler gelişmektedir. Standart uygulama yolu olan intratrakeal uygulama bronkosentrik yoğunluklu fibrozise neden olurken, intravenöz veya intraperitoneal uygulama insanlardaki İPF'ye benzer şekilde subplevral skar oluşumunu indüklemektedir (7).

2.4.2. Bleomisin (BLM) modelinde ilaç etkileşim çalışmaları

BLM, potansiyel antifibrotik ajanların etkilerini değerlendirmek için hayvanlarda fibrojenik amaçla sıklıkla kullanılmaktadır. Literatürde inceleme yapıldığında 1980-2006 yılları arasında BLM modeli uygulandıktan sonra antifibrotik ajanların tedavi etkinliğini değerlendiren 232 yayın bildirilmiştir. BLM uygulandıktan sonra ilk 7 gün içinde verilen antifibrotik ajanlar “koruyucu”, 7 günden sonra uygulananlar ise “terapotik” ajanlar olarak değerlendirilmektedir (Şekil 6) (7).



Şekil 6. Bleomisin (BLM) indüklediği fibroziste olayların sırası (7)

Bleomisin (BLM) uygulamasından sonra 8 güne kadar süren akut bir inflamasyon gelişir. Bunu 28-35 günlerde fibrotik değişikliklerle sonuçlanan matris birikimi ve akciğer yapısının bozulması takip eder. İlk 7 gün süresince verilecek tedaviler koruyucu olarak değerlendirilir. 7-10 günden sonraki tedaviler terapötik olarak değerlendirilir.

Birçok çalışmada BLM'nin kiloya göre ayarlanmış dozları tek doz olarak i.t. yolla uygulanmaktadır. Diğer bileşiklerle BLM uygulanmasının zamanını, ilişkilendirmek için BLM'nin uygulandığı gün sıfırinci gün olarak tanımlanır.

Bu, antiinflamatuvar ve antifibrotik ilaç etkilerini birbirinden ayırmak açısından önemlidir. Çünkü BLM uygulama zamanı ilaç etkileri ile etkileşim açısından çok önemlidir. Erken faz süresince uygulanan bileşikler ağırlıklı olarak antiinflamatuvar ajanlar gibi etki eder ve koruyucu tedavi olarak değerlendirilmesi uygun olurken, gerçek antifibrotik ajanların zamandan bağımsız olarak, özellikle de fibrotik faz süresince uygulandığında etkili olmaları gerekir. Sonlanma noktası BLM uygulamasında 1-80 gün arasında değişir, sıklıkla 14-28 günler arasındadır.

Pulmoner fibrozisi değerlendirmede Aschcroft'un skorlama yöntemi dışında farklı yöntemler de kullanılmaktadır. Bunlar semikantitatif histolojik analiz sistemi ve hidroksiprolin ve/veya kollajen içeriğinin belirlenmesi metodlarını içermektedir.

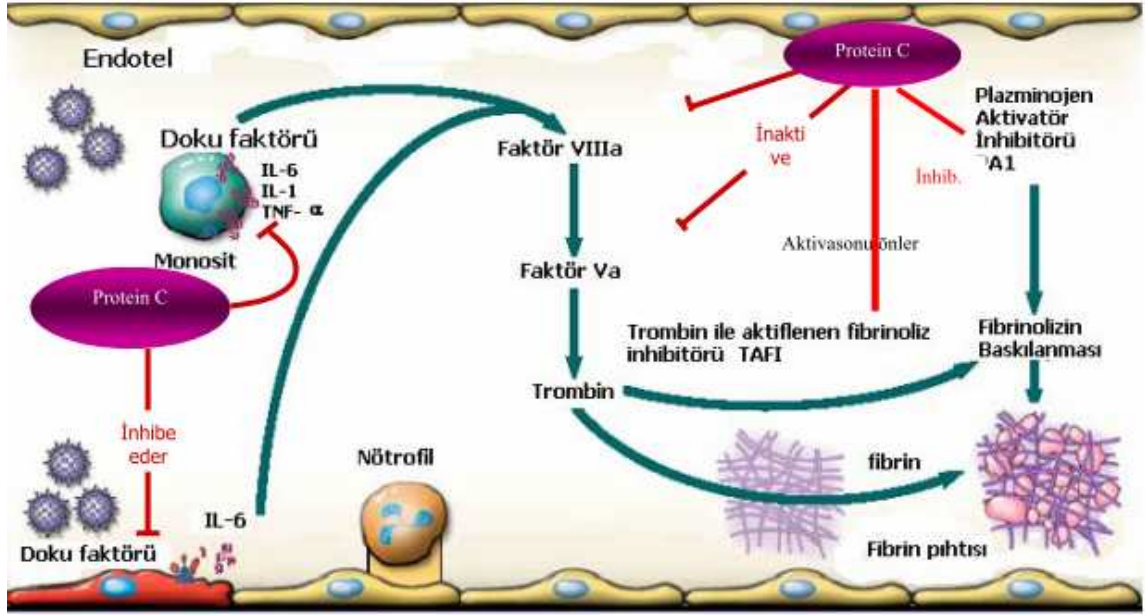
2.5. Rekombinant aktif Protein C (APC) derivesi (Drotrecogin- α (DA), Xigris flakon)

DA, insan APC'nin rekombinant formudur. Plazma APC ile aynı aminoasit parçalarını içeren serin proteazdır, 60 kilodalton molekül ağırlıklı bir glikoproteindir. Plazmada zimojen olarak dolaşır (57).

Protein C vücutta inaktive formda, dolaşım hemostaz dengesini korumayı amaçlar. Protein C yolağı koagülasyon sisteminin önemli bir regülatörüdür. Protein C trombin, trombomodüline bağlandığında, inaktive formdan aktif forma değişir. Trombomodülin glikoprotein yapısında bir membran proteindir. Trombin ile bağlandığında protein C'nin aktivasyonunda kofaktör görevi görür. Trombomodülin ile bağlanan trombin, fibrinojeni fibrine dönüştüremez. Sonuç olarak koagülan aktivite düşer, trombinin trombosit aktivasyonu bloke olur ve tromboliz önlenir. APC doku faktörünü inhibe eder, azalmış trombin ürünleri ve inaktivasyonu faktör Va ve faktör VIIIa'yı inhibe ederek koagülasyonu

azaltır. APC, plazminojen aktivatör inhibitör-1 (PAI-1)' i inaktive ederek ve trombin aktivatör fibrinolizis inhibitörünü (TAFI) inhibe ederek fibrinolizisi artırır (Şekil 7) (58).

DA uygulanan hastalarda protein C ve antitrombin seviyelerinde hızlı artış, plazminojende de normal seviyelerde kalma gözlenmiştir.



Şekil 7. Protein C, koagülasyon ve fibrinoliz yolağı (58)

APC'nin ilgi çeken bir özelliği de antiinflamatuvar etkileridir Sitokin üretimi ve salınımı, nötrofil aktivasyonunu sağlar. Endotelyal hasar inhibe edilerek inflamasyonun düşürülmesi sağlanmış olur. Protein C, APC'ye dönüştüğünde, trombin inhibe edilir ve trombin kaynaklı inflamatuvar etkilerin ortaya çıkması önlenmiş olur. APC monositler tarafından salgılanır. İnsan TNF'sini inhibe ederek lökositlerin selektinlere adezyonunu engeller ve mikrovasküler endotelde trombin indüksiyonunu sınırlayarak antiinflamatuvar etki gösterir.

Antitrombotik özelliklerinden dolayı APC, neonatal tromboz ve purpura fulminansın eşlik ettiği konjenital PC eksikliği tedavisinde, warfarinin indüklediği deri nekrozunda ve dissemine intravasküler koagülasyon (DIC) tedavisinde kullanılmaktadır.

Sepsise baęlı organ yetmezlięi geliřen yksek lm riski olan hastalarda, kontrendikasyon olmadıęı srece APC'nin kullanımı nerilmektedir.

DA dozu olarak 24µgr/kg/saat hızında toplam 96 saat boyunca aralıksız intravenz infzyonla uygulanması nerilmektedir. Aktif i kanama, yakın gemiřte hemorajik inme, intrakraniyal veya intraspinal cerrahi, travma hastaları, epidural kateteri olan hastalar, intrakraniyal neoplazm veya kitle lezyonu olan hastalar, trombosit miktarı <30.000/mm³, sepsise baęlı akut koaglopati dıřında bilinen kanama eęilimi veya DA karřı ařırı duyarlılıęı olan hastalarda kullanımı kontrendikedir (58, 59).

2.6. Metilprednizolon (Prednol L flakon)

Metilprednizolon sentetik ve flor iermeyen bir kortikosteroidtir, tm kortikosteroidler gibi belirli dokulardaki hcrelerin protein sentezini kontrol altında tutar, antiinflamatuvar ve antiallerjik etki gsterir. Aynı zamanda inflamasyon blgesindeki ntrofil, monosit ve makrofajların geliřmesini inhibe eder. Baę dokusundaki fibroblast sayısını ve proliferasyonunu azaltır, immn sistemi baskı altında tutar. Metilprednizolon hcre organel membranlarını stabilize eder, kinin, bradikinin oluřumunu yavařlatır, aynı zamanda histamin ve histamin benzeri maddeleri hcre iinde bloke eder.

Metilprednizolon uygulandıktan sonra sratle absorbe olur ve uzun sre etkisini gsterir. %95 plazma proteinlerine baęlanır. Plazma yarı mr 3.5 saat veya daha fazladır. Karacięerde metabolize olur. Eliminasyon yarı mr, 3-3.5 saattir. Obezlerde bu sre artar. Bařlıca atılım yolu bbreklerdir. Benzer kortikosteroidler gibi yan etkileri vardır.

3. YÖNTEM VE GEREÇ

3.1. Deney Hayvanları ve Yaşam Alanları

Çalışmamızda, İnönü Üniversitesi Deney Hayvanları Üretim ve Araştırma Merkezi'nden temin edilen Wistar albino tipi 30 adet 12 haftalık 200-250 gram ağırlığında erkek sıçanlar kullanıldı. Çalışmaya deney hayvanları etik kurulu onayı alındıktan sonra başlandı. Sıçanlar deney gününe kadar standart barınma kafeslerinde tutuldu. İçme suları günlük değiştirildi ve gün aşırı kafes temizliği yapıldı. Oda sıcaklığı 24-27 °C arasında tutulup, havalandırma şartları sağlanmış, odaların aydınlatılması 12 saat aydınlık 12 saat karanlık olacak şekilde ayarlandı. Sıçanlar çalışma boyunca *ad libitum* standart pellet yemle beslendi. Sıçanlar, kontrol grubunda 6, BLM grubunda 7, steroid grubunda 7, APC grubunda 10 sıçan olmak üzere ve bir kafeste en çok 4 sıçan olacak şekilde rastgele gruplara ayrıldı.

3.2 Bleomisinle İndüklenen Akciğer Fibrozis Modelinin Oluşturulması

Sıçanlara intratrakeal (i.t.) bleomisin hidroklorid (Bleocin; bleomycin hydrochloride; Nippon Kayaku Co., Ltd., Tokyo Japonya) 2.5mg/kg (0.25 ml'lik fosfat tamponlu salin içinde) ketamin/xylasin (50/5 mg/kg) anestezisi altında uygulandı (Resim-2). Sıçanlar BLM enjeksiyonundan 14 gün sonra yine anestezisi altında dekapite edildi (7,8). Kontrol grubuna aynı hacimde BLM yerine intratrakeal salin verildi. Akciğer dokusundaki fibrozisin,

göstergesi olarak kollajenin yapısındaki temel aminoasit olan hidroksiprolin seviyeleri Woessner yöntemiyle ölçülerek değerlendirildi (63). Akciğer dokusundaki histopatolojik değişiklikler ise Ashcroft kriterlerine göre incelendi (56).

3.3 Deney Gruplarının Oluşturulması

1. Kontrol Grubu (N=6):

Sıçanlara intratrakeal (i.t.) uygulamadan 2 gün önce, günde bir kez serum fizyolojik 0.1 ml intraperitoneal (i.p.) yoldan uygulanmaya başlandı. Bleomisin uygulamasının yapıldığı gün sıfırncı gün olarak kabul edilip, sıçanların dekapite edileceği 14. güne kadar toplam 16 gün boyunca devam edildi. Kontrol grubuna sıfırncı gün intratrakeal olarak bleomisin yerine tek doz fosfatla tamponlanmış steril salin (PBS, phosphate buffered saline) verildi.

2. BLM + Plasebo Grubu (N=7):

Sıçanlara intratrakeal (i.t.) uygulamadan 2 gün önce, günde bir kez serum fizyolojik 0.1 ml intraperitoneal yoldan uygulanmaya başlandı ve sıçanların dekapite edileceği 14. güne kadar toplam 16 gün boyunca devam edildi. Bu gruptaki sıçanlara sıfırncı gün intratrakeal yoldan BLM (Bleocin; bleomycin hydrochloride; Nippon Kayaku Co., Ltd., Tokyo Japonya) uygulandı. BLM, 2,5 mg/kg/gün dozunda, 100 mikrolitre PBS içinde çözülerek tek doz halinde verildi (7,8).

3. BLM+ Steroid Grubu (N=7):

Bu gruptaki sıçanlara BLM uygulamasından 2 gün önce intraperitoneal (i.p.) olarak metilprednisolon (Prednol-L, Mustafa Nevzat Ltd., İstanbul, Türkiye) 5 mg/kg/gün dozunda günde bir doz olarak uygulanmaya başlandı ve sıçanların dekapite edildiği 14. güne kadar toplam 16 gün boyunca uygulamaya devam edildi. Sıfırncı gün BLM, 2,5

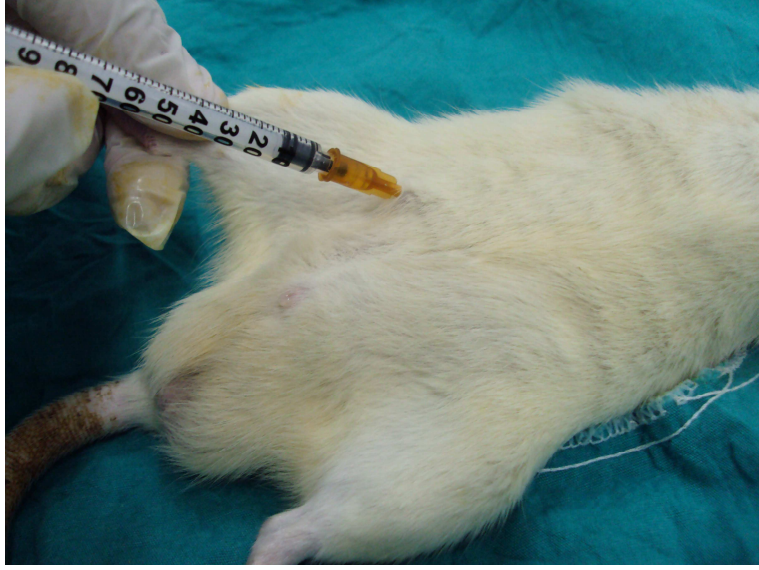
mg/kg/gün dozunda, 100 mikrolitre PBS içinde çözülerek tek doz halinde intratrakeal yoldan verildi.

4. BLM+Aktif Drotrekogin-alfa (N=10):

Bu gruptaki sıçanlara BLM uygulamasından 2 gün önce Rekombinant Aktive Protein C (APC) derivesi drotrekogin alfa (XİGRİS, Lilly, Almanya). 100 µg/kg/gün dozunda günde bir kez olmak üzere intraperitoneal yoldan verilmeye başlandı. Drotrekogin alfa tedavisine sıçanların dekapite edildiği 14. gün sonuna kadar toplam 16 gün boyunca devam edildi. Sıfırncı gün BLM, 2,5 mg/kg/gün dozunda, 100 mikrolitre PBS içinde çözülerek tek doz halinde intratrakeal yoldan verildi.

3. 4 Metilprednizolon ve Aktif Drotrekogin- alfa Uygulaması

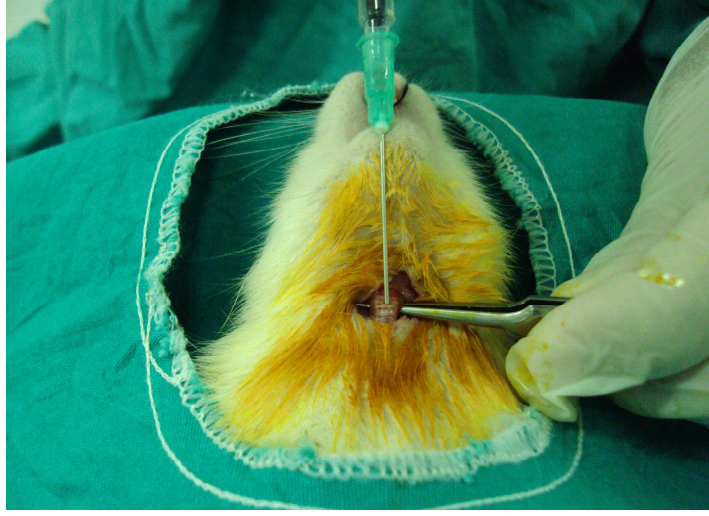
Metil prednizolon ve Aktif drotrekogin alfa uygulaması 100 ünitelik (1 mililitrelik) insülin enjektörü ile yapıldı. Hayvanlar arka bacaklarından kaldırılarak barsakların baş tarafına kayması sağlandı. Enjeksiyon karın alt kısmından cilt, ciltaltı ve karın kasları geçilerek peritonun içine yapıldı (resim-1). Enfeksiyona karşı korumak amacıyla her enjeksiyon işlemi öncesi sıçanların karın altı kısımları antiseptik betadin solüsyonu ile silindi.



Resim-1: İnterperitoneal ilaç uygulaması

3.5 Cerrahi Girişimler ve BLM ile Fibrozis Oluşturulması

Bütün ilaç uygulamaları her sabah saat 08:00'de yapıldı. İntratrakeal BLM uygulamasından 12 saat önce aç bırakılan sıçanlardan 250 gramı geçenler rastgele grupları oluşturmak için ayrıldı. Genel anestezi amacıyla 50 mg/kg dozunda ketamin ile 5 mg/kg dozunda xyalazine aynı enjektöre çekildi ve intraperitoneal olarak uygulandı. Anestezik maddeler uygulandıktan sonra sıçanların refleksleri kontrol edilerek cerrahi anesteziyeye girmeleri için beklendi, anestezi derinliğinin kontrolü için parmak kıstırma testi kullanıldı. Bu işlemlere paralel olarak BLM'nin 15 mg'lık flakon formu PBS içinde çözüldü. Daha sonra sıçanların boyun ön bölgesinin cilt dokuları orta hat kesisi ile açıldı, ciltaltı yağ dokusu, bağ dokusu ve vasküler yapılar dikkatli bir şekilde zarar verilmeden ekarte edilerek trakeaya ulaşıldı. Trakea içine insülin enjektöründe hazır bekletilen BLM (2.5 mg/ kg) enjekte edildi (Resim-2).



Resim-2: İntratrakeal BLM uygulaması

Kontrol grubuna ise 250 µl PBS uygulandı. BLM'nin i.t. olarak uygulanışını takiben ilacın tamamının akciğerlere doğru akmasını sağlamak amacıyla sıçanlar kafası yukarıda olacak şekilde 30 saniye kadar bekletildi. Bu işlem bittikten sonra kesi bölgesi 4/0'lık atravmatik cerrahi ipek iplikle dikildi. Daha sonra sıçanlar ayılmaya bırakıldı. Vücut ısıları 37 °C'de tutulmaya çalışıldı. Ayılma esnasında bütün sıçanların vücut ısıları, solunumları ve refleksleri takip edildi. Deneyleerin son gününe kadar sıçanların tedavisi yapılırken kesi bölgesini enfeksiyona karşı korumak için amacıyla günlük yara bakımı (antiseptik betadin solüsyonu ile) yapıldı. Deney işlemleri süresince sıçanların kesi bölgesinde enfeksiyon gözlenmedi.

3.6 Kullanılan Aletler

Tez çalışmamızdaki laboratuvar deneyleri esnasında SIGMA, MERCK ve JT BAKER ticari firmalarına ait kimyasallar ve aşağıda belirtilen aletler kullanıldı: NEL pH 890 marka pH-metre, Labinco BV L 46 marka vorteks (Hollanda), Kötterman Labortechnik marka Ben Mary (Almanya), LIBROR AEG-320 marka hassas terazi (Japon), Rotina 46R marka soğutmalı maksimum 5000Xg kapasiteli santrifüj (Almanya) ve LKB Biochrom Ultraspec Plus 4054 uv/visible marka Spektrofotometre (Cambridge-İngiltere).

3.7 Akciğer Doku Homojenizasyonu ve Süpernatant Hazırlanması

Toplam deney süresi 16 gündü. BLM uygulamasından 2 gün önce kontrol ve tedavi gruplarının uygulamalarına başlandı. BLM uygulamasından 14 gün sonra sıçanların dokuları çıkartıldı. Deneyin 16. gününde sıçanlara anestezi koşullar altında 5 mg/kg xylazine ile 50 mg/kg ketamin kokteyli i.p. yoldan uygulayarak genel anestezi yapıldı. BAL amacıyla 5 ml PBS trakeal kanül aracılığıyla akciğerler içine uygulandı. İşlem 3 kez tekrar edildi. BAL işlemi tamamlandıktan sonra kalp atışı devam eden sıçanların toraks boşlukları makas ile orta hat boyunca kesilerek akciğer dokuları doku bütünlüğü korunarak çıkartıldı. Sol akciğer %10 formaldehid içerisinde fikse edilerek doku kesitleri hazırlandı. Sağ akciğer ise hidroksprolin düzeyleri için kullanıldı. Akciğerlerin makroskopik görünimleri not edildi.

Akciğer dokuları grup numaraları belirtilerek hemen alüminyum folyoya sarılarak plastik kaplara konuldu. Sonra sıvı azot içerisinde konularak donduruldu ve -85 °C dereceye ayarlı derin dondurucuda (Nuair-85 c Ultralow Freezer- Japonya) hidroksprolin düzeylerinin tespit edileceği güne kadar muhafaza edildi.

3.8 Akciğer Dokusu Hidroksprolin (OH-P) Düzeylerinin Tesbiti

Hidroksprolin düzeylerinin tesbiti için -80 °C'de dondurularak, deney gününe kadar saklanan, dokular çözülerek izotonik NaCl ile yıkandı ve kurutma kağıdına serilerek kendi halinde kurumaya bırakılarak tartıldı. Ağız açık cam tüplere konularak 100 °C'ye ayarlanmış etüvde 72 saat kurutuldu. Kontaminasyon engellenerek kurutulan dokular küçük bir havan içinde toz haline getirildi. Toz haline gelmiş kuru dokuların herbirinin kuru ağırlıkları hassas terazide ölçülerek kaydedildi. Toz halindeki dokular 15 ml'lik vidalı kapaklı cam tüpler içerisine konularak üzerine 2ml 12N HCl ilave edildi. Daha sonra etüvde 130°C'de 3 saat kaynatılarak hidrolize edildi. Buharlaşma nedeniyle miktarı 1 ml'nin altına düşenler ölçülerek 12 N HCl ile tekrar 1 ml tamamlandıktan sonra 3000 rpm'de 15 dakika santrifüj edildi. Üstteki süpernatant kısmından 0.5 ml alınıp üzerine 0.5 ml isoproterenol eklenerek 2500 x g'de 10 dakika daha santrifüj edildi. Sonra üst fazdan

0.3 ml alınarak çalışıldı. Hidroksiprolin tesbiti Woessner yöntemiyle kısmen modifiye edilerek yapıldı (63).

Deney işlemleri esnasında; OH-P standardı, kloramin T, P-dimetil amino benzaldehid, perklorik asit, isopropanol, Na-asetat 3 H₂O, Na-sitrat 5.5 H₂O, 12N HCl, 1 mM HCl kimyasalları kullanıldı. (Merck&Co., Inc., Whitehouse Station, NJ, USA).

Hidroksiprolin standardı; 1.231 mg OH-P 5 ml = 0.001 M HCl'de çözülerek günlük stok standart çözeltisi hazırlandı. Daha sonra bu stok standart çözeltisi 1/2, 1/4, 1/6, 1/8, oranlarında dilüe edilerek daha düşük konsantrasyonlarda standart çözeltiler hazırlandı. Sonra OH-P deney işlemleri bu örneklerde uygulanarak 558 nm'de standart körüne karşı okundu. Çıkan absorbans değerleri ile standart grafiği oluşturuldu. Bu grafikten eğim bulunarak hesap işlemlerinde kullanıldı.

Kloramin T çözeltisi; 70 mg kloramin T 1 ml bidistile suda çözülerek üzerine 4 ml asetat /sitrat tamponu ilave edilerek günlük hazırlandı.

Erlich reaktifi; 4 gr P dimetil amino benzaldehit 6 ml (% 60'lık) perkloroasitte çözülerek üzerine 26 ml isopropanol ilave edilerek günlük hazırlandı.

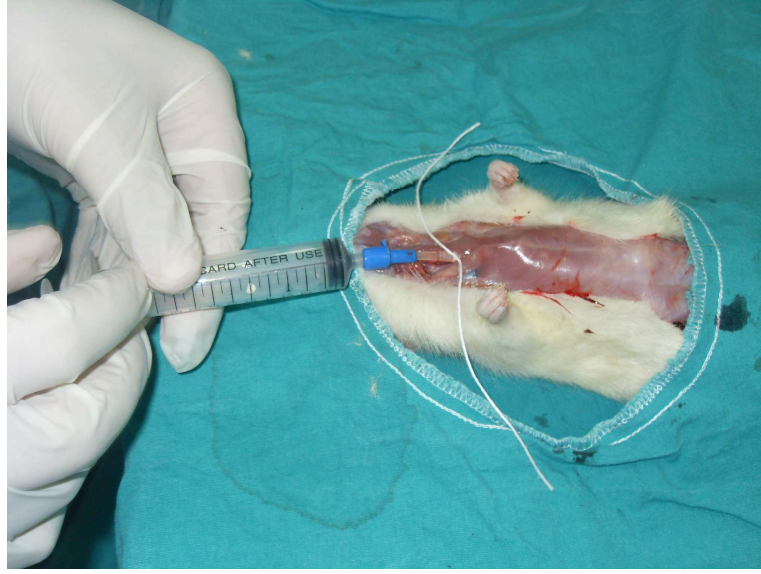
Asetat/sitrat tamponu; 57 gr Na-asetat 3H₂O ve 44.47 gr Na-Sitrat 5.5 H₂O 400 ml bidistile suda çözüldü. Üzerine 385 ml isopropanol ilave edilerek HCl ile pH 6'ya ayarlandıktan sonra hacmi 1000 ml tamamlandı. Daha sonra; numune ve kör tüpleri üzerine reaktifler, aşağıda tablo-12'de gösterilen sıraya göre, eklendikten sonra vorteksle karıştırıldı ve 60 °C su banyosunda 25 dakika inkübe edildikten sonra 558 nm'de köre karşı okundu. Sonuçlar mg/g kuru doku olarak verildi.

	Kör	Numune
Bidistile su	0.3 ml	-
Numune	-	0.3 ml
İsopropanol	0.2 ml	0.2 ml
Kloramin-T	0.1 ml	0.1 ml
Erlich reaktifi	2.6 ml	2.6 ml

Tablo-12. Kimyasal reaktiflerin numune ve kör tüpler üzerine eklenme sıraları ve miktarları

3.9 Bronkoalveoler Lavaj (BAL)

Sıçanlar anestezik koşullar altında dekapite edildikten hemen sonra 5 ml PBS trakeal kanül aracılığıyla akciğerler içine uygulandı, işlem 4 kez tekrarlandı (Resim-3).



Resim-3: Bronkoalveoler lavaj uygulaması

Alınan örnekler düşük hızda santrifüj edilip sitospinde işlem gördükten sonra May-Grünwald - Giemsa ile boyandı, her bir smear da 100 hücre x 100 büyütme de sayıldı. Buna göre alveoler makrofaj, nötrofil ve lenfosit ve eozinofil oranları değerlendirildi.

3.10 Histopatolojik İnceleme

Ölüm sonrası sol akciğer %10 formalin solüsyonunda fikse edilip rutin doku takibi işlemlerinden geçirilerek parafin blok haline getirildi ve 5 mikron kalınlığında kesitler elde edildi. Kesitler Hematoksilen-Eozin (H&E) boyasıyla boyanarak ışık mikroskobu altında pulmoner fibrozis açısından değerlendirildi. Her bir alan, interstisyel fibrozis açısından Ashcroft ve arkadaşlarının tarif ettiği şekilde teker teker değerlendirildi (56). Tüm akciğer kesiti 100 büyütme ile tekrar değerlendirildi. 30-35 tane mikroskopik alanın her biri için

0'dan 8'e (Normal - total fibroz) kadar skor verildi. Bütün alanların ortalama skoru o akciğer kesiti için fibrozis skoru olarak deęerlendirildi. Mikroskopik inceleme kör yapıldı.

3.11 İstatistiksel Analizler

İstatistikler Windows 95-98 uyumlu SPSS 15.0 paket programı ile yapıldı. Grupların dağılımına Non-parametrik testlerden one-sample Kolmogorov-Smirnov Test ile bakıldı. Gruplarda yer alan tüm sonuçlar normal dağılım gösterdiğinden parametrik testlerden one-way ANOVA testi uygulandı, Post Hoc testlerden LSD (Least significant difference) ile gruplar arası anlamlılık incelendi. İstatistiksel anlamlılık için $p < 0.05$ olan deęerler anlamlı olarak kabul edildi. Deęerler ortalama \pm standart hata olarak verildi.

4. BULGULAR

4. 1. BAL Sıvısı Periferik Yayma Sonuçları

Çalışmamızda sıçan akciğerinde fibrozis oluşturmak üzere 2.5mg/kg tek doz intratrakeal BLM uygulandı. BLM ile başarılı bir şekilde fibrozis oluşturuldu. Çalışma süresince APC grubunda sadece bir tek sıçanda intraperitoneal enjeksiyona bağlı lokal hematom oluştu ve sadece 1 sıçan çalışma süresini tamamlayamadan öldü. Çalışma 29 sıçanla başarıyla tamamlandı. Akciğer fibrozisinin göstergesi olarak akciğer dokusunda hidroksiprolin düzeyleri ve Ashcroft fibrozis skorları kullanıldı.

Akciğer BAL sıvısından yapılan periferik yaymadaki kan hücrelerinin % oranları, akciğer dokusu OH-P değerleri ve fibrozis skorları toplu olarak Tablo-13’de gösterilmiştir.

Tablo-13. BAL sıvısı periferik yayma, akciğer dokusu hidroksiprolin ve fibrozis skorları

Gruplar	N	%Makrofaj ±SEM	%Nötrofil ±SEM	%Lenfosit ±SEM	%Eozinofil ±SEM	OH-P mg/g kuru doku ±SEM	Fibrozis Skoru ±SEM
Kontrol	6	91.6±0.6	6.6±0.5	1.6±0.5	0.0±0.0	3.37±0.51	0.00±0.00
BLM	7	76.7±2.3 [*]	21.1±2.7 ^{&}	2.0±0.5	0.1±0.1	5.65±0.78 [£]	4.86±0.93
BLM+Steroid	7	91.5±1.8	5.8±1.7	2.4±0.3	0.1±0.1	4.72±0.25 [£]	2.57±0.94 [#]
BLM+APC	9	91.0±1.3	7.2±1.3	1.5±0.4	0.2±0.2	3.52±0.35 [#]	2.67±0.76 [#]

BLM: Bleomisin, APC: Aktive protein C, OH-P: Hidroksiprolin, SEM: standart hata

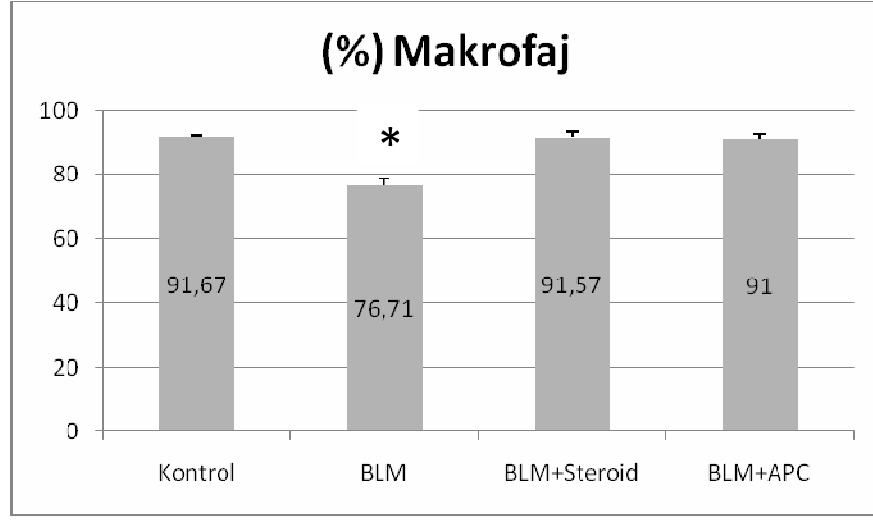
* P< 0.05 Kontrol, BLM+Steroid, BLM+APC gruplarına göre anlamlı olarak düşük.

& P< 0.05 Kontrol, BLM+Steroid, BLM+APC gruplarına göre anlamlı olarak yüksek

£ P< 0.05 Kontrol grubuna göre anlamlı olarak yüksek.

P< 0.05 BLM grubundan anlamlı olarak düşük.

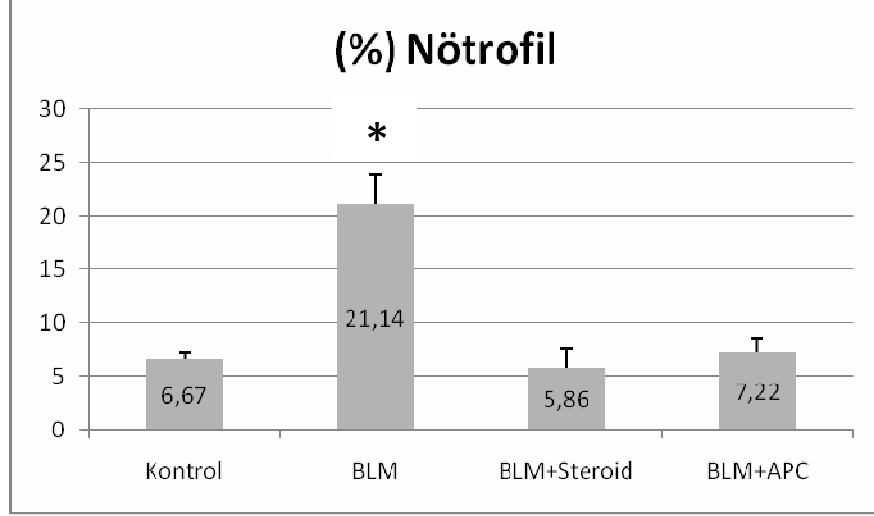
BAL sıvısından yapılan periferik yaymalarda BLM'ye maruz kalan sıçanların % makrofaj oranları diğer tüm gruplardan anlamlı olarak düşük bulundu ($p<0,05$). BLM grubu dışındaki gruplar arasında anlamlı fark bulunmadı. BAL'da makrofaj yüzdeleri Şekil-8'de grafik olarak gösterilmiştir.



Şekil-8. Kontrol, BLM, BLM+Steroid ve BLM+APC gruplarında makrofaj seviyeleri. Hata çubukları SEM değerlerini yansıtmaktadır

* $P<0,05$ BLM grubunda diğer tüm gruplara göre anlamlı olarak düşük.

BAL nötrofil düzeyleri Şekil-9'da grafik olarak gösterilmiştir. Nötrofil yüzdeleri BLM grubunda diğer tüm gruplarla kıyaslandığında anlamlı olarak yüksek bulundu ($P<0,05$). BLM grubu dışındaki gruplar arasında anlamlı fark gözlenmedi.



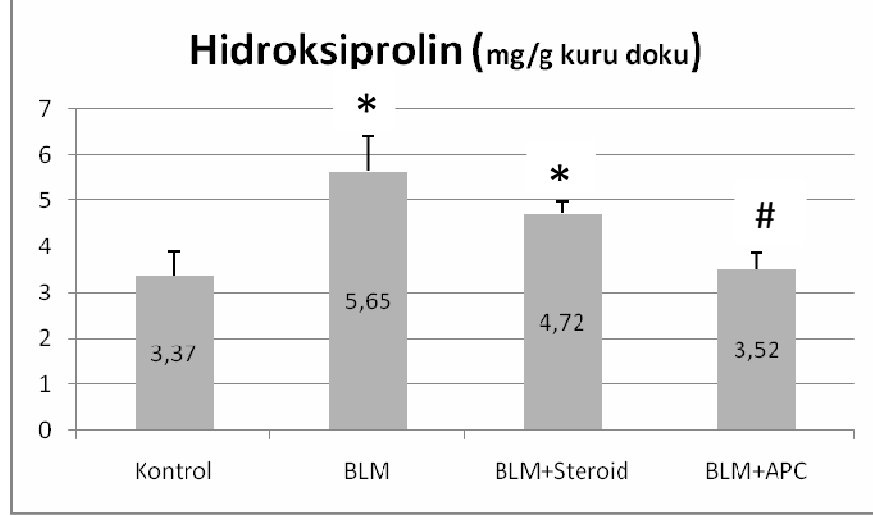
Şekil-9. Kontrol, BLM, BLM+Steroid ve BLM+APC gruplarında nötrofil seviyeleri. Hata çubukları SEM değerlerini yansıtmaktadır.

* $P < 0.05$ Kontrol, BLM+Steroid ve BLM+APC gruplarına göre anlamlı olarak yüksek.

Tüm grupların BAL periferik yaymaları değerlendirildiğinde % lenfosit ve eozinofil değerleri arasında anlamlı fark bulunmadı.

4.2 Akciğer Dokusu Hidroksiprolin Düzeyleri

Akciğer dokusundaki fibrozisin belirteci olarak kollajenin yapısındaki temel aminoasit olan hidroksiprolin seviyeleri Woessner yöntemiyle değerlendirildi (63). Dört grup arasında hidroksiprolin içeriğinin karşılaştırılması Tablo-13'de ve Şekil-10'da gösterilmiştir.



Şekil-10. Kontrol, BLM, BLM+Steroid ve BLM+APC gruplarında hidroksiprolin (OH-P) seviyeleri. Hata çubukları SEM değerlerini yansıtmaktadır.

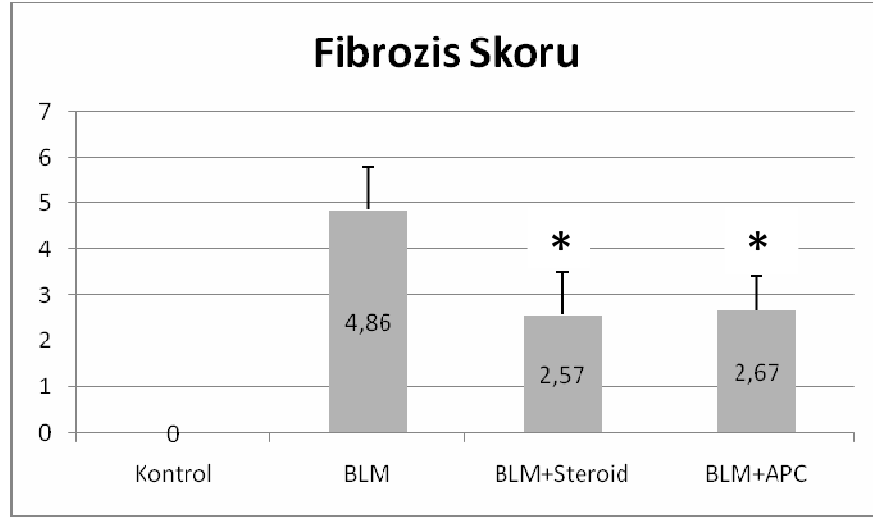
*P< 0.05 Kontrol grubuna göre anlamlı olarak yüksek

#P< 0.05 BLM grubuna göre anlamlı olarak düşük.

14. gün sonunda kontrol grubu ile karşılaştırıldığında BLM ve BLM+Steroid gruplarında OH-P değerleri anlamlı olarak yüksekti ($p<0.05$). BLM+APC grubundaki OH-P değeri ile kontrol grubu arasında anlamlı fark görülmezken, diğer gruplardan anlamlı olarak düşüktü ($p<0.05$).

4.3 Akciğer Dokusu Fibrozis Skorları

Akciğer dokusu histopatolojik kesitlerin incelenmesi sonucunda; kontrol grubundaki sıçanların akciğer dokularında hiç fibrotik alan tespit edilmezken, diğer grupların hepsinde fibrotik alanlar tespit edildi. Oluşan fibrozisler Ashcroft kriterlerine göre 0'dan 8'e kadar skorlandı (56). Fibrozis skorları BLM grubunda diğer tüm gruplardan anlamlı olarak yüksek bulundu. Tedavi verilen BLM+steroid ve BLM+APC gruplarındaki fibrozis skorları BLM grubundan anlamlı olarak düşüktü. Dört grubun fibrozis dereceleri Tablo-13'te ve Şekil-11'de gösterilmiştir



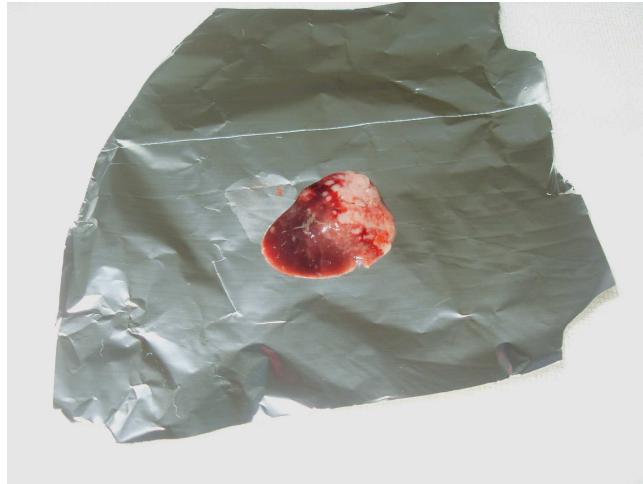Şekil-11. Kontrol, BLM, BLM+Steroid ve BLM+APC gruplarında fibrozis skoru seviyeleri.

Hata çubukları SEM değerlerini yansıtmaktadır.

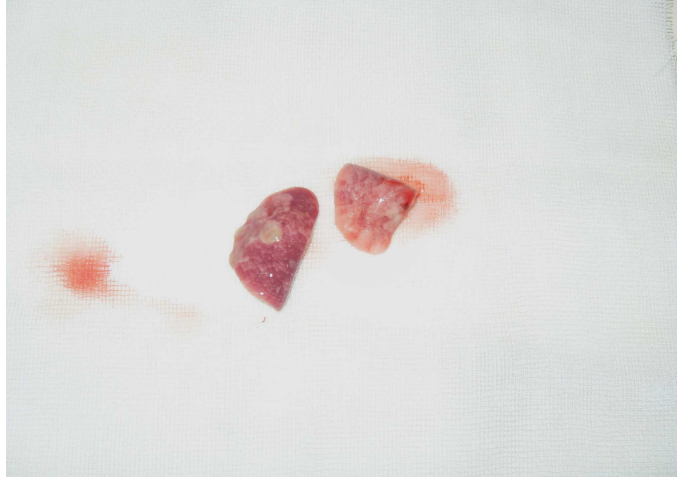* $P < 0.05$ BLM grubundan anlamlı olarak düşük

4.4 Akciğer Dokusu Histopatolojik Bulguları

Cerrahi anestezi altında toraks boşluğu açıldığında akciğer dokusundaki fibrozis makroskopik olarak görüldü. BLM grubuna ait akciğer dokusundaki fibrozisin makroskopik görüntüleri resim 4 ve 5’de gösterilmiştir.

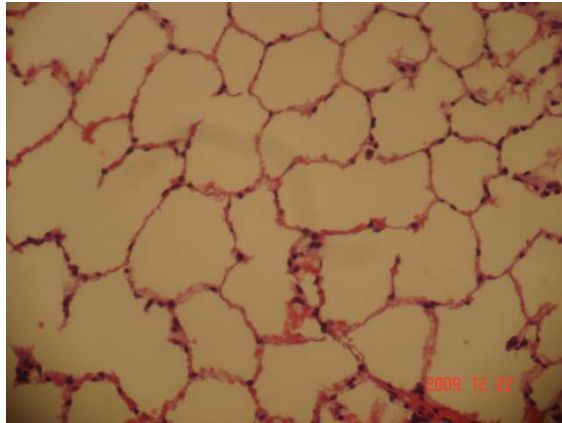


Resim-4: BLM grubunda akciğer fibrozisinin makroskopik görünümü

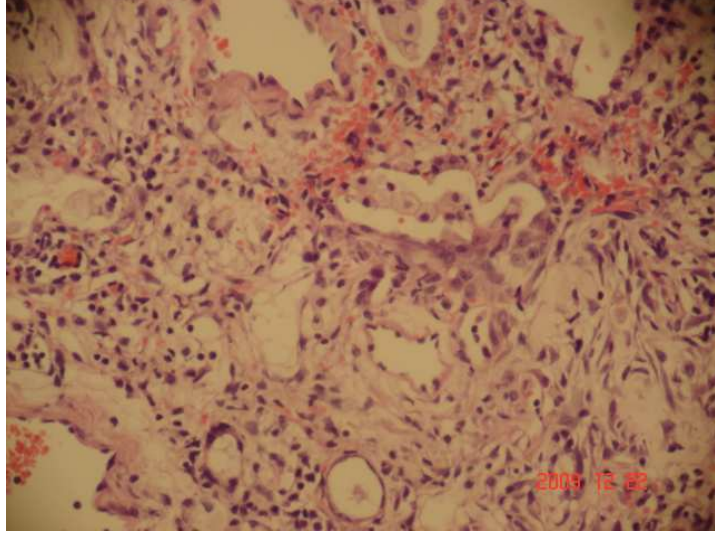


Resim-5: BLM grubunda akciğer fibrozisinin makroskopik görünümü

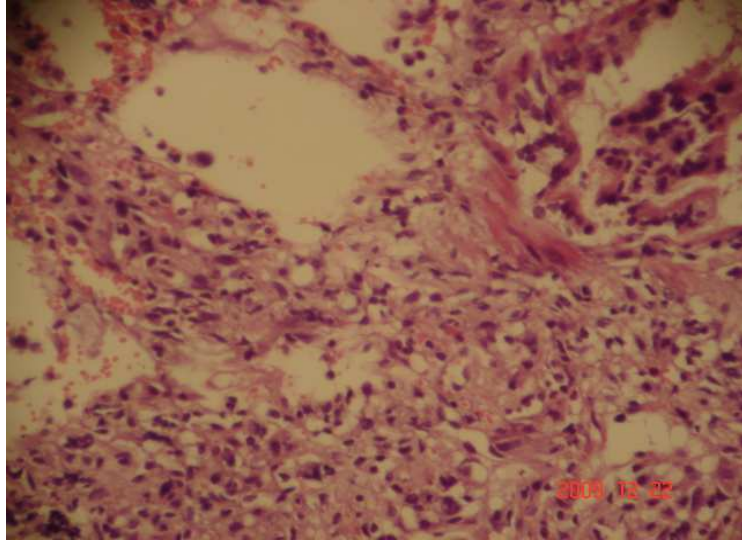
Hematoksilen-Eozin ile boyanarak ışık mikroskobu altında değerlendirilen akciğer histopatolojik kesitlerinde; kontrol grubunda akciğer dokularında fibrozis görülmemiş olup, düzenli görünümde normal alveol yapıları izlenmiştir (resim-6). BLM grubundaki histopatolojik kesitlerde fibrozisler yamalı tutulum şeklinde izlenmiştir. BLM grubuna ait alveol boşluklarını oblitere eden ileri derecede fibrozis görüntüleri resim 7 ve 8’de gösterilmiştir. APC grubuna ait hafif derecede kalınlaşmış alveol duvarları ve minimal fibroze ait görüntüler resim 9’da, steroid grubuna ait fibrozis sonucu kalınlaşmış alveol duvarları ve fibrotik tıkaç oluşumlarına ait histopatolojik görüntüler ise resim 10’da gösterilmiştir.



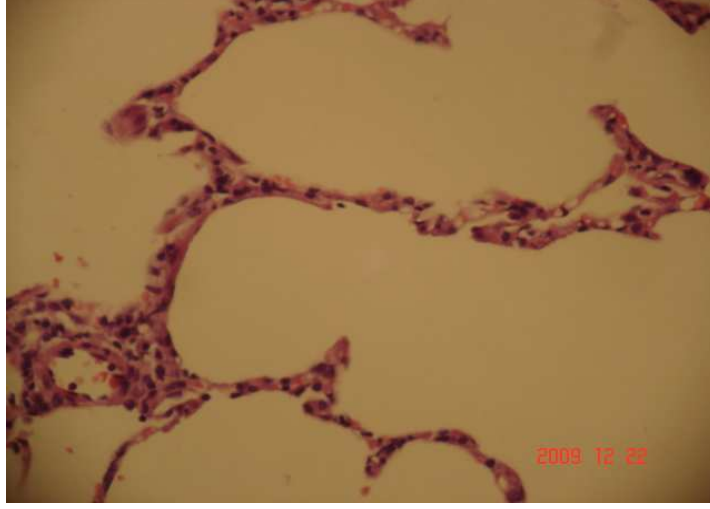
Resim 6: Kontrol grubuna ait düzenli görünümde alveoller (normal alveol yapıları) H&EX200



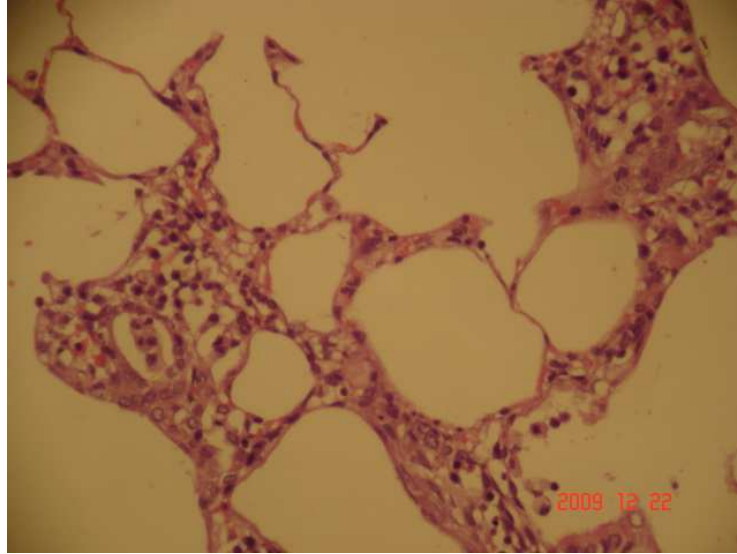
Resim 7. BLM grubunda grade 7-8 fibrozis görünümü (H&EX200)



Resim 8: BLM grubunda grade 8 fibrozis (ileri derecede fibrozis, alveol boşlukları fibrozis ile oblitere görünümde) (H&EX200)



Resim 9: APC grubunda grade 1 fibrozis (minimal fibrozis ile hafif kalınlaşmış alveol duvarları) (H&EX200)



Resim 10: Steroid grubunda Grade 4-5 fibrozis (fibrozis sonucu kalınlaşmış alveol duvarları ve fibrotik tıkaç oluşumu) (H&EX200)

5.TARTIŞMA

Bu çalışmada amacımız, BLM ile indüklenen akciğer fibrozisinde rekombinant aktive protein C (APC) derivesi olan aktif drotrekogin alfa'nın fibrozis gelişimi üzerinde koruyucu etkisi olup olmadığını göstermekti. Ayrıca bu ajanın pulmoner fibrozisteki patolojik ve biyokimyasal değişiklikler üzerine muhtemel koruyucu etkilerini kortikosteroid ile karşılaştırdık.

BLM uygulanan sıçanların akciğer dokusunda makroskopik olarak fibrozisin oluştuğu gözlemlendi. Akciğerde fibrozis oluşturulduğu, BAL sıvısı nötrofil yüzdeleri, akciğer dokusu OH-P seviyeleri ve Ashcroft fibrozis skorları ile biyokimyasal ve histopatolojik yöntemlerle gösterildi.

Histopatolojik incelemede kontrol grubundaki sıçanların akciğer dokularında hiç fibrotik alan tespit edilmezken, diğer grupların hepsinde fibrotik alanlar tespit edildi. BLM grubunda fibrozis skorları (4.86 ± 0.93) diğer tüm gruplardan anlamlı olarak yüksek bulundu. Tedavi verilen BLM+steroid (2.57 ± 0.94) ve BLM+APC (2.67 ± 0.76) gruplarında ise skor, tedavi uygulanmayan BLM grubundan anlamlı olarak düşüktü. Hidroksiprolin seviyeleri, kontrol grubu (3.37 ± 0.51) ile karşılaştırıldığında BLM grubu (5.65 ± 0.78) ve BLM+Steroid (4.72 ± 0.25) gruplarında anlamlı olarak yüksek ($p < 0.05$) ancak BLM+APC (2.67 ± 0.76) grubunda ise diğer gruplardan anlamlı olarak düşük ($p < 0.05$) saptandı.

Grupların BAL sıvısından yapılan periferik yaymalarda nötrofil oranları BLM (21.1 ± 2.7) grubunda diğer tüm gruplarla kıyaslandığında anlamlı olarak yüksek ($P < 0,05$), makrofaj yüzdeleri (76.7 ± 2.3) ise diğer tüm gruplardan anlamlı olarak düşük bulundu

($p < 0,05$). BLM grubu dışındaki gruplar arasında anlamlı fark gözlenmedi. Tüm grupların % lenfosit ve eozinofil değerleri arasında anlamlı fark bulunmadı.

BLM'nin indüklediği pulmoner fibrozisin patobiyolojisi iki fazdan oluşmaktadır. Birinci fazda interstisyel alanda ve alveoler boşlukta nötrofil, lenfosit, makrofaj gibi inflamatuvar hücrelerin birikimi söz konusu iken, ikinci fazda geç fibrozis gelişimi mevcuttur (64). BLM'nin sıçanlarda yaptığı akciğer hasarı, insan pulmoner fibrozisinin histolojik ve biyokimyasal özelliklerini iyi yansıtan bir modeldir. BLM uygulaması ilk hafta sonunda nötrofilik ve lenfositik akut panalveolit ile sonuçlanır. Bu akut inflamatuvar reaksiyonu 2-3. haftalara doğru inflamatuvar hücrelerin temizlenmesi, fibroblastların proliferasyonu ve ekstrasellüler matriks proteinlerinin sentezi takip eder. Bütün bunlarda peribronşiyal, perivasküler, subplevral fibrozise yol açar (65). Koagülasyon sisteminin aktivasyonu ve sonrasında fibrinden zengin intraalveoler eksuda oluşumu BLM'nin yaptığı hasarın ardından akciğerin yaptığı tamir mekanizmasında önemli rol oynadığı bilinmektedir (66).

Koagülasyon mekanizması inflamasyonla birlikte aktive olur ve doku hasarının olduğu odakta genellikle fibrin formasyonu da oluşur (67). Alveoler fibrin depolanması birçok akut akciğer hasarı ve interstisyel akciğer hastalığında vardır (68). BLM ile oluşturulan akciğer hasarı doku skarı gelişiminde değişen homeostazisin önemini gösteren güzel bir örnektir. BLM tarafından hasar oluşumunun ardından akciğer epitelyal ve endotelyal hücreleri doku faktörü eksprese eder, bu da daha sonra Faktör Va'ya bağlanır ve ekstresek koagülasyon yolağını aktive eder. Bunun sonucunda da interstisyum ve akciğerin alveoler alanları plazma proteinleri ve fibrin matriksi tarafından doldurulur. Fizyolojik şartlarda fibrin, hızlıca plazminojen-plazmin yolağı tarafından kaldırılır. Ancak fibrinolitik mekanizma hasarlanırsa artmış intraalveoler trombin ortaya çıkar. Bu da hasarlanmış akciğerde anormal kollajen ve fibrin depolanmasına yol açar (69).

BLM'nin yaptığı akciğer hasarı ve fibroziste koagülasyon sisteminin aktivasyonunun önemli rol oynadığı bilinmektedir. Protein C yolağı koagülasyon sisteminin önemli bir regülatörüdür. APC'nin koagülasyon faktörlerinden faktör Va ve Faktör VIIIa'yı proteolitik olarak inaktivasyonu ile antikoagülan aktivitelerinin ortaya çıktığı ve plazminojen aktivatör inhibitör tip-1 (PAI-1)'in inhibe edilmesiyle de profibrinolitik aktivitelerinin ortaya çıktığı bilinmektedir (59). Son invivo çalışmalarda kan

koagülasyonunun düzenlenmesi yanında protein C yolağının aynı zamanda inflamatuvar cevabı da düzenleyebileceği söylenmiştir (61). Bir başka önemli bir çalışmada; protein C yolağındaki komponentlerin aynı zamanda normal bireylerin BAL sıvısında da bulunduğunu ve interstisyel akciğer hastalığı ve pulmoner fibrozisi olan hastaların BAL sıvısında protein C aktivasyonunun azaldığı saptanmıştır (70). Bu gözlemlere de dayanarak APC'nin akciğer hasarı ve pulmoner fibrozisinde tedavi değeri olabileceği ileri sürülmüştür.

Biz de bu bilgiler ışığında sıçanlarda BLM'nin yaptığı akciğer fibrozisinde APC'nin terapötik etkinliğini değerlendirmek istedik. Çalışma sonunda; BLM+APC ile tedavi edilen sıçanlarda histopatolojik olarak orta ve düşük dereceli fibrotik değişiklikler saptandı. BAL sıvısındaki % nötrofil oranlarının, akciğer dokusu OH-P düzeylerinin ve fibrozis skorlarının BLM grubuna göre anlamlı olarak düşük olması, APC'nin BLM ile indüklenen akciğer fibrozisinde koruyucu etkisi olabileceği hipotezimizi destekledi. Steroid grubunda akciğer dokusu OH-P seviyeleri BLM grubuna göre anlamlı olarak düşük seyretmezken APC grubunda anlamlı olarak düşüktü. Ancak bu koruyuculuğu steroid tedavisi ile kıyasladığımızda iki ilaç arasında anlamlı fark izlenmedi.

Literatürde rekombinant aktive protein C derivesi olan aktif drotrekogin alfanın sıçanlarda BLM ile indüklenen pulmoner fibrozisteki terapötik etkinliğini değerlendiren çalışma sayısı çok azdır. BAL sıvısındaki APC konsantrasyonunu ve sıçanlarda BLM'nin yaptığı fibrozisin intratrakeal tedavisinde APC'nin terapötik etkinliğini araştıran bir çalışmada BAL sıvısında APC seviyeleri, salın verilen hayvanlara göre daha düşük bulunmuştur. BLM+i.t. plasebo verilen farelerde BLM infüzyonunun 14. ve 21. günlerinde fibrotik değişikliklerin progresif olduğu görülmüş, BLM+i.t. APC verilen farelerde ise 14. ve 21. günlerde histopatolojik olarak subplevral ve akciğerin santral alanlarında daha az fibrotik lezyon bildirilmiştir. BLM+plasebo grubunun ortalama Ashcroft skoru ve 21. günde akciğer hidroksiprolin düzeyi BLM+APC grubuna göre anlamlı olarak daha yüksektir. BAL sıvısında plazminojen aktivatör aktivitesinin trombin düzeyine oranı BLM+APC grubunda 21. günde anlamlı yüksektir. BLM infüzyonundan sonraki 14. günde BLM+APC grubunda akciğerlerde TNF-alfa ve IL-1 ekspresyonunun BLM+Plasebo grubuna göre anlamlı olarak azaldığı bildirilmiştir. Araştırmaya göre; i.t. APC uygulaması,

BLM ile indüklenen akciğer fibrozisini inhibe etmektedir. Bu bulgular, Protein C yolağının akciğer fibrozisi mekanizmasındaki önemli rolünü desteklemektedir (10).

Bizim çalışmamız da bu çalışmada belirtilen sonuçları destekler niteliktedir. Çalışmamızda BLM+APC grubundaki fibrozis skorları ve hidroksiprolin düzeyleri düşüktür. Yukarıda sözü edilen çalışmadan farklı olarak, araştırmamızda APC uygulaması intratrakeal olarak değilde intraperitoneal olarak verilmiştir ve APC tedavisine intratrakeal BLM uygulamasından 2 gün önce başlanıp 16 gün boyunca devam edilmiştir. Diğer çalışmada ise APC tedavisine BLM uygulamasından 7 gün sonra başlanmıştır. Bizim araştırmamızda BAL sıvısından periferik yayma yapılarak makrofaj, nötrofil, eozinofil ve lenfosit yüzdelere bakılmakla birlikte BAL sıvısında APC düzeyi, plazminojen aktivatör aktivitesi, TNF-alfa ve IL-1 seviyelerine bakılmamıştır.

BLM+APC verilen sıçanlardaki akciğer fibrozisi derecesindeki anlamlı azalma, APC'nin BLM'nin yaptığı akciğer fibrozisindeki inhibitör etkisi hakkında morfolojik kanıtlar sunmaktadır. Fibrozis skorundaki ve akciğer hidroksiprolin düzeylerindeki belirgin azalma APC'nin akciğer fibrozisini inhibe ettiği fikrini desteklemektedir. APC, akciğer fibrozisini değişik mekanizmalarla inhibe edebilir. Koagülasyon sisteminin aktivasyonu sırasında hücre yüzeyinde protrombinaz kompleksinin (faktör Xa, Va, fosfolipidler ve kalsiyum iyonlarından oluşan enzim kompleksi) proteolitik aktivitesi ile protrombin trombine çevrilir (71). Oluşan trombinin proinflamatuvar sitokinlerin ekspresyonunu stimüle ettiği ve değişik hücrelerden fibroblastların migrasyon ve proliferasyonunu indükleyen kollajen oluşumunu stimüle ettiği bilinmektedir (72). APC, protrombinaz kompleksindeki faktör Va'yı inaktive ederek koagülasyon sisteminin aktivasyonunu inhibe eder ve böylelikle trombin oluşumunu önler ve bunun yaptığı profibrotik etkileri bloke eder (59). Akciğerde fibrin depolanmasına neden olan bir diğer faktör de lokal prokoagülan aktivitedeki artış ve fibrinolizin baskılanmasıdır. BLM'nin yaptığı pulmoner fibroziste BAL sıvısında fibrinolitik aktivitede uzamış bir azalma tesbit edilmiştir. (73). Bu hipofibrinolizin temel olarak PAI-1'in artmış intraalveoler konsantrasyonu ile ortaya çıktığına inanılmaktadır. Bu da lokal ürokinaz aktivitesini baskılar. APC, PAI-1 aktivitesini nötralize edebilir ve bu mekanizma ile fibrinolitik aktiviteyi normal düzeylere getirmesi suretiyle intraalveoler fibrinin temizlenmesinde rol alır.

APC ile yapılan deneysel çalışmalar da antiinflamatuvar etkileri ve antiiskemik özellikleri gösterilmiştir (74).

Esmon ve arkadaşları, koagülasyon ve inflamasyon arasında protein C ile ilişkilendirilen bir bağlantı olduğunu öne sürmektedir (75). Bu hipotez, deney hayvanlarına yapılan E.coli infüzyonunun letal etkilerinin APC tarafından önlediği gözlemine dayandırılmıştır (76). Daha sonraki çalışmalar APC'nin değişik hayvan modellerinde anlamlı derecede antiinflamatuvar etkinliğini göstermektedir. Lipopolisakkaritin indüklediği sepsis modelinde APC'nin monosit makrofajlardan proinflamatuvar sitokinlerin ekspresyonunu inhibe ettiği, nötrofil migrasyonunu ve vasküler hasar gelişimini önlediği belirtilmiştir. Bazı inflamatuvar sitokinlerin artışının BLM'nin indüklediği akciğer hasarının oluşumu ile ilişkili olduğu bildirilmektedir (61,77). Sepsiste Protein C düzeyinin azaldığı ve buna bağlı olarak mortalite oranının arttığı bilinmektedir (78).

Metilprednizolon, İPF tedavisinde uzun süre kullanılmaktadır. Yaygın kullanımlarına karşın kortikosteroidlerin İPF tedavisindeki etkinliğini değerlendirecek prospektif, randomize çift kör plasebo kontrollü çalışma yoktur. Biz de APC'nin pulmoner fibrozisteki muhtemel koruyucu etkisini araştırırken aynı zamanda bu etkiyi metilprednizolon tedavisi ile karşılaştırabilmek için bir gruba tedavi ilacı olarak metilprednizolon verdik. Sonuçlara baktığımızda metilprednizolon grubunda hidroksiprolin düzeyinin kontrol grubundan daha yüksek olduğunu, BLM grubuna göre düzeyi düşük olmakla birlikte anlamlı olmadığını saptadık. Oysa APC grubunda hidroksiprolin düzeyi BLM grubuna göre anlamlı olarak düşüktü. Fibrozis skorları ise APC ve metilprednizolon grubunda BLM grubuna göre anlamlı düşüktü. Ancak APC grubunda tesbit edilen düşük hidroksiprolin düzeyi ve fibrozis skorları, metilprednizolon grubu ile kıyaslandığında fark anlamlı değildi.

BLM'nin indüklediği pulmoner fibrozisi deksametazonun önleyip önlemediğini araştıran deneysel çalışmalarda deksametazonun kullanıldığı görülmüştür. Sıçanlara 0.5mg/kg/gün dozda ilaç 1-3-7-14-21-28. günlerde verilmiş, deksametazonun inflamasyon, akciğer hasarı ve fibrojenik aktiviteyi güçlü şekilde azaltmak suretiyle fibrozis yaygınlığını azalttığı gösterilmiştir. Bu sonuçlar, sıçanlarda BLM'nin yaptığı pulmoner fibrozisin progresyonunun deksametazon tedavisi ile önlenileceğini göstermektedir. Bulgular, sadece inflamasyon değil, aynı zamanda akciğer hasarı ve fibrojenik aktiviteyi de azalttığını

böylelikle deksametazonun fibrozis tedavisinde muhtemel bir etkisinin olabileceğini göstermektedir (79).

Pulmoner fibrozis konusunda ve BLM modelinde deneysel bulgular dikkatlice yorumlanmalıdır. Çünkü BLM fibrozisinde insan hastalığında olandan farklı olarak bazı önemli eksiklikler vardır. BLM modelinde koruyucu strateji olarak araya ilaçlarla girilmesi modelini insanların hastalığına aktarmak zordur. Sonuç olarak BLM pulmoner fibrozis modelini *invivo* olarak patobiyolojiyi canlandırmada yardımcı olduğu yeni tedaviler bulmak ve potansiyel ilaçların etkinliğini değerlendirmek için güzel bir araç olduğu ileri sürülebilir Ancak BLM modeli de bu yeni ilaçları klinik kullanımda detaylı değerlendirmek için sınırlı değere sahip olduğu düşünülmektedir (7).

Sonuç olarak bu çalışmamızda APC tedavisi ile akciğer dokusu OH-P düzeyleri ve fibrozis skorları BLM grubu değerlerine göre anlamlı olarak düşük bulunmuştur. Çalışma sonuçları BLM ile indükte olan akciğer fibrozisinde APC tedavisinin koruyucu olduğunu göstermiştir. Yesai ve arkadaşlarının çalışmasında belirtilen bulguları desteklemektedir. APC'nin antikoagülan etkilerinin yanında antifibrotik etkileri vardır.

6. SONUÇ VE ÖNERİLER

Çalışmamızda sıçan akciğerinde BLM'le başarılı bir şekilde fibrozis oluşturuldu. Fibrozisin göstergesi olarak kollajenin yapısındaki temel aminoasit olan hidroksiprolin seviyeleri ve akciğer dokusu Ashcroft fibrozis skorları BLM grubunda kontrol grubuna göre anlamlı olarak yüksek iken APC tedavisi alan grupta akciğer dokusu hidroksiprolin düzeyleri ve fibrozis skorları anlamlı olarak düşük saptandı. Ancak APC grubunda tesbit edilen düşük hidroksiprolin ve fibrozis skorları metilprednizolon grubu ile kıyaslandığında aradaki fark anlamlı değildi.

Çalışma sonuçları; BLM'nin indüklediği akciğer fibrozisinde rekombinant APC derivativesi drotrekogin-alfanın koruyucu olduğunu ve fibrozisi geriletmediğini göstermektedir. Bu ajanın, erken tanı konmuş pulmoner fibrozis olgularında fibrozis sürecini yavaşlatmak amacıyla kullanılması önerilebilir. Gerek fibrozis sürecini yavaşlatmadaki etkinliğini göstermek gerekse günümüzde kullanılan ve başarıları konusunda tartışmaların sürdüğü steroid ve diğer sitotoksik ajanlara etkinlik ve güvenilirlik açısından iyi bir alternatif olup olmayacağını değerlendirmek için daha geniş serilerle yapılacak deneysel ve klinik çalışmalara gereksinim vardır

7.ÖZET

SIÇANLARDA BLEOMİSİNLE OLUŞTURULAN AKCİĞER FİBROZİSİNE REKOMBİNANT AKTİVE PROTEİN C DERİVESİ DROTREKOGİN-ALFA'NIN ETKİSİ

Amaç: Bu çalışmamızda intraperitoneal aktive protein C (APC) derivesi drotrekogin-alfa tedavisinin sıçanlarda bleomisinle (BLM) indüklenen akciğer fibrozisindeki koruyucu etkilerini, akciğer dokusu ve bronkoalveolar lavaj (BAL) sıvısı örneklerinde, histolojik ve biyokimyasal düzeyde, hem negatif kontrol (plasebo), hemde tedavide etkinliği kanıtlanmış steroid tedavisi ile kıyaslayarak test etmeyi amaçladık.

Materyal-Metod: Çalışmaya Wistar albino 30 erkek sıçan alındı. BLM'nin uygulandığı sıfırıncı günde; kontrol grubuna (n= 6) intratrakeal salin, BLM grubuna (n= 7), steroid grubuna (n= 7) ve APC grubuna ise (n= 10) intratrakeal BLM (2.5mg/kg) uygulandı. i.t. BLM uygulamasından 2 gün önce; APC grubuna 100 µg/kg/gün dozunda APC derivesi drotrekogin-alfa, steroid grubuna 5mg/kg/gün metilprednizolon intrapreitoneal olarak uygulandı. Sıçanların dekapite edildiği 14. güne kadar toplam 16 gün boyunca uygulamaya devam edildi. Tüm gruplardan BAL sıvısı alındı ve periferik kan elamanlarına mikroskopik olarak bakıldı. Akciğer dokusundaki hidroksiprolin seviyeleri Woessner yöntemiyle biyokimyasal olarak ölçüldü. Akciğerde oluşturulan fibrozis ise histopatolojik inceleme ile Ashcroft kriterlerine göre 0'dan 8'e kadar derecelendirildi.

Bulgular: Bu çalışmada sıçan akciğerinde deneysel olarak BLM ile başarıyla fibrozis oluşturuldu. Akciğerde fibrozisin göstergesi olarak kollajenin yapısındaki temel aminoasit olan akciğer dokusu hidroksiprolin (OH-P) seviyeleri, histopatolojik olarak Ashcroft fibrozis skorları kullanıldı. Histopatolojik incelemede kontrol grubundaki sıçanların akciğer dokularında hiç fibrotik alan tespit edilemezken, diğer grupların hepsinde fibrotik alanlar tespit edildi. BLM grubunda fibrozis skorları (4.86 ± 0.93) diğer tüm gruplardan anlamlı olarak yüksek bulundu ($p < 0.05$). Tedavi verilen BLM+steroid (2.57 ± 0.94) ve BLM+APC (2.67 ± 0.76) gruplarında ise fibrozis skorları BLM grubundan anlamlı olarak düşüktü ($p < 0.05$). Hidroksiprolin seviyeleri kontrol grubu (3.37 ± 0.51) ile karşılaştırıldığında BLM grubu (5.65 ± 0.78) ve BLM+Steroid (4.72 ± 0.25) gruplarında anlamlı olarak yüksek ($p < 0.05$) ancak BLM+APC (2.67 ± 0.76) grubundaki OH-P değerleri ise diğer gruplardan anlamlı olarak düşük ($p < 0.05$) izlendi. Grupların BAL sıvısından yapılan periferik yaymalarda %nötrofil oranları BLM (21.1 ± 2.7) grubunda diğer tüm gruplarla kıyaslandığında anlamlı olarak yüksek ($P < 0,05$), makrofaj yüzdeleri (76.7 ± 2.3) ise diğer tüm gruplardan anlamlı olarak düşük bulundu ($p < 0,05$). BLM grubu dışındaki gruplar arasında anlamlı fark gözlenmedi. Tüm grupların % lenfosit ve eozinofil değerleri arasında anlamlı fark bulunmadı

Sonuç: Çalışma sonuçları; BLM'nin indüklediği akciğer fibrozisinde rekombinant APC derivativesi drotrekogin-alfanın koruyucu olduğunu ve fibrozisi geriletmediğini göstermektedir. APC'nin antikoagülan etkilerinin yanında antifibrotik etkilerinin de olduğunu desteklemektedir. Pulmoner fibrozisin başlangıç aşamasında tanı konulan vakalarda fibrozis sürecini yavaşlatmak amacıyla drotrekogin-alfa kullanılması çalışmamızın verilerinde görülen faydalı etkileri nedeni ile önerilebilir. Ancak drotrekogin alfanın kullanımının etkinliği ve güvenilirliğinin değerlendirilebilmesi için mevcut çalışmalar yeterli olmayıp daha geniş serilerle yapılacak deneysel ve klinik çalışmalara ihtiyaç vardır.

Anahtar kelimeler: Akciğer fibrozisi, sıçan, bleomisin, aktive protein C, drotrekogin-alfa, hidroksiprolin

8. SUMMARY

EFFECTS OF RECOMBINANT ACTIVATED PROTEIN C THAT'S DERIVATED FROM DROTRECOGIN-ALPHA ON THE BLEOMYCIN-INDUCED PULMONARY FIBROSIS IN RATS

Objective: In this study we aimed to test the preventive effects of intraperitoneal drotrecogin alpha which is derivated from activated protein C (APC), bleomycin (BLM) induced lung fibrosis in rats. We planned to compare the results of lung tissue and bronchoalveolar lavage (BAL) liquid specimens in histological and biochemical analyses both with negative control (placebo) and steroid treatment that has a proven efficacy.

Material and Methods: In the study 30 male Wistar albino rats were used. In the day "0" when BLM was injected, the control group (n=6) was given intratracheal saline, BLM group (n=7), steroid group (n=7) and APC group (n=10) were given BLM (2,5 mg/kg) intratracheally. Two days before the BLM injection, the APC group was given drotrecogin-alpha which is derivated from APC 100 µg/kg/day and steroid group was given metilprednisolon 5mg/kg/day intraperitoneally. This process continued for 16 days until the 14th day when the rats were decapitated. BAL liquid were taken from each group and the periferal blood elements were analysed microscopically. The hydroxyproline volues in the lung tissue were evaluated biochemically by Woessner method and the fibrosis that was made in the lung was staged histopathologically from 0 to 8 according to Ashcroft's criterias.

Findings: In this study fibrosis was successfully made in the lungs of rats by BLM experimentally. As an indicator of the pulmonary fibrosis, the levels of the pulmonary tissue hydroxyproline which is the basic amino acid of the collagen's structure and histopathologically the Ashcroft fibrosis scores were used. In the histopathological analysis, no fibrotic area was seen in the lungs of the rats in the control group while fibrosis was seen in all of the other groups. The fibrosis scores in the BLM group ($4,86 \pm 0,93$) were found significantly higher than the ones in the other groups ($p < 0,05$). In BLM+steroid ($2,57 \pm 0,94$) and BLM+APC ($2,67 \pm 0,76$) groups, fibrosis scores were significantly lower than the BLM group ($p < 0,05$). In the comparison of the hydroxyproline levels, it was significantly higher ($p < 0,05$) in the BLM group ($5,65 \pm 0,78$) and BLM + steroid group ($4,72 \pm 0,25$) than the control group ($3,37 \pm 0,51$) but the hydroxyproline values in the BLM+APC ($2,67 \pm 0,76$) were significantly lower ($p < 0,05$) than all of the other groups. In the peripheral smears taken from the BAL liquid of each group, the neutrophil percentage rates were significantly higher in the BLM group ($21,1 \pm 2,7$) than the ones in all of the other groups ($p < 0,05$), but the macrophage percentages ($76,7 \pm 2,3$) were significantly lower than the ones in all of the other groups ($p < 0,05$). In the comparison between the groups excluding BLM group, no significant difference was noticed. Also, there was no significant difference in the lymphocyte and eosinophil percentage rates between the groups.

Results: These study results show that the drotrecogin alpha that's derived from recombinant APC has protective and regressive effects in the pulmonary fibrosis that's induced by BLM. Also, it shows that APC has antifibrotic effects in addition to its anticoagulant effects. In the cases where the beginning of the pulmonary fibrosis is diagnosed, the use of drotrecogin alpha may be advised so as to decelerate the fibrosis process, because of its useful effects observed in our study. However, further studies are needed to say whether drotrecogin alpha is useful or not.

Keywords: Pulmonary fibrosis, rats, bleomycin, activated protein C, drotrecogin-alfa, hydroxyproline

9. KAYNAKLAR

1. American Thoracic Society/ European Respiratory Society. International multidisciplinary consensus classification of the idiopathic interstitial pneumonias. *Am J Respir Crit Care Med* 2002;165:277-304.
2. Raghu G, Weycker D, Edelsberg J, et al. Incidence and prevalence of idiopathic pulmonary fibrosis. *Am J Respir Crit Care Med* 2006;174:810-16.
3. Collard H, Moore BB, Flaherty KR, et al. Acute exacerbations of idiopathic pulmonary fibrosis. *Am J Respir Crit Care Med* 2007;176:636-43.
4. Noth I, Martinez FJ. Recent advances in idiopathic pulmonary fibrosis. *Chest* 2007;132 (2):637-50.
5. Meltzer EB, Noble PW. Idiopathic pulmonary fibrosis. *Orphanet J Rare Dis* 2008;26; 3:8. pp1-15.
6. Maher TM, Wells AU, Laurent GJ. Idiopathic pulmonary fibrosis: multiple causes and multiple mechanisms? *Eur Respir J* 2007;30:835-39.
7. Moeller A, Ask K, Warburton D, et al. The bleomycin animal model: a useful tool to investigate treatment options for idiopathic pulmonary fibrosis? *Int J Biochem Cell Biol* 2008;40 (3):362-82.
8. Chaudhary NI, Schnapp A, Park JE. Pharmacologic differentiation of inflammation and fibrosis in the rat bleomycin model. *Am J Respir Crit Care Med* 2006;173 (7):769-76.
9. Grey ST, Tsuchida A, Hau H, et al. Selective inhibitory effects of the anticoagulant activated protein C on the responses of human mononuclear phagocytes to LPS, IFN-gamma, or phorbol ester. *J Immunol* 1994;153 (8):3664-72.
10. Yasui H, Gabazza EC, Tamaki S, et al. Intratracheal administration of activated protein C inhibits bleomycin-induced lung fibrosis in the mouse. *Am J Respir Crit Care Med* 2001;163:1660-8.
11. Altuğ T. Hayvan deneyleri etiği. *Türk Tıp Dizini, Sağlık bilimlerinde süreli yayıncılık* 2009:53-68.
12. Fraser RS, Müller NL, Colman N, Pare PD. Fraser and Pare's Diagnosis of Diseases of the Chest, 4th ed. Philadelphia : W.B. Saunders Company, 1999:17-33.

13. Ochs M, Weibel ER. Functional Design of the Human Lung for Gas Exchange. In: Fishman AF; chief ed. *Fishman's Pulmonary Diseases and Disorders*. 4th ed. New York: McGraw-Hill Companies, Inc., 2008:23-69.
14. Gomez AD, King Jr TE. Classification of Diffuse Parenchymal Lung Disease. In: Costabel U, du Bois RM, Egan JJ (eds): *Diffuse Parenchymal Lung Disease*. *Prog Respir Res*. Basel, Karger, 2007:2-10.
15. Ryu JH, Olson EJ, Midthun DE, Swensen SJ. Diagnostic Approach to the Patient With Diffuse Lung Disease. *Mayo Clin Proc*. 2002;77:1221-27.
16. Lynch III JP, Weigt SS, Fishbein MC. Diagnostic Approach to Diffuse Parenchymal Lung Disease. In: Costabel U, du Bois RM, Egan JJ (eds): *Diffuse Parenchymal Lung Disease*. *Prog Respir Res*. Basel, Karger, 2007:11-21.
17. American Thoracic Society. Idiopathic Pulmonary Fibrosis: Diagnosis and Treatment International Consensus Statement. *Am J Respir Crit Care Med* 2000;161:646-64.
18. Mannino DM, Etzel RA, Parrish RG. Pulmonary fibrosis deaths in the United States, 1979-1991. An analysis of multiple-cause mortality data. *Am J Respir Crit Care Med*. 1996 May;153 (5):1548-52.
19. Meltzer EB, Noble PW. Idiopathic pulmonary fibrosis. In: Fishman AF; chief ed. *Fishman's Pulmonary Diseases and Disorders*. 4th ed. New York: McGraw-Hill Companies, Inc., 2008:1144-60.
20. King TE, Schwarz MI. Approach to diagnosis and management of the idiopathic interstitial pneumonias. In: Mason RJ, Broaddus C, Murray JF, Nadel JA;eds. *Murray and Nadel's Textbook of Respiratory Medicine*. 4th ed. Philadelphia: Elsevier Saunders, 2005:1571-608.
21. Keating DTK, McCullagh B, Egan JJ. Idiopathic pulmonary fibrosis. In: Costabel U, du Bois RM, Egan JJ (eds): *Diffuse Parenchymal Lung Disease*. *Prog Respir Res*. Basel, Karger, 2007:148-59.
22. Ryu JH, Colby TV, Hartman TE, Vassallo R. Smoking-related interstitial lung diseases: a concise review. *Eur Respir J* 2001; 17:122-32.
23. Baumgartner KB, Samet JM, Stidley CA, Colby TV, Waldron JA. Cigarette smoking: a risk factor for idiopathic pulmonary fibrosis. *Am J Respir Crit Care Med* 1997;155 (1): 242-48.

24. King TE, Tooze JA, Schwarz MI, et al. Predicting Survival in Idiopathic Pulmonary Fibrosis. Scoring System and Survival Model. *Am J Respir Crit Care Med* 2001; 164: 1171-81.
25. www.pneumotox. Accessed Jan, 2010.
26. Tobin RW; Pope II CE, Pellegrin CA et al. Increased prevalence of gastroesophageal reflux in patients with idiopathic pulmonary fibrosis. *Am J Respir Crit Care Med* 1998; 158:1804-8.
27. Hodgson U, Laitinen T, Tukiainen P. Nationwide prevalence of sporadic and familial idiopathic pulmonary fibrosis: Evidence of founder effect among multiplex families in Finland. *Thorax* 2002;57:338-42.
28. Çamsarı G. İdyopatik pulmoner fibrozis. In: Özlü T, Metintaş M, Ardıç S;eds. *Akciğer Hastalıkları Temel Bilgiler. Türk Toraks Derneği Okulu Kitabı*, 435-46.
29. Gauldie J, Jordana M, Cox G. Cytokines and pulmonary fibrosis. *Thorax* 1993; 48: 931-35.
30. Selman M, King Jr. TE, Pardo A. Idiopathic pulmonary fibrosis: Prevailing and evolving hypotheses about its pathogenesis and implications for therapy. *Ann Intern Med* 2001;134:136-51.
31. Noble PW, Homer RJ. Back to the future historical perspective on the pathogenesis of idiopathic pulmonary fibrosis *Am J Respir Cell Mol Biol* 2005; 33:113-20
32. Hunninghake GW, Schwarz MI. Does Current Knowledge Explain the Pathogenesis of Idiopathic Pulmonary Fibrosis? A Perspective. *Proc Am Thorac Soc* 2007;4:449-52.
33. Memiş L. Difüz parankimal akciğer hastalıkları patolojisi. *Solunum* 2006; 8:33-45.
34. Alper F. İnterstisyel Akciğer Hastalıklarında YRBT Bulguları. *Türk Toraks Derneği 10. Yıllık Kongre Kursu, 25-29 Nisan 2007, Türk Toraks Derneği Okulu Kitabı*, 190-94.
35. Lynch DA, Godwin JD, Safrin S, et al. High-Resolution Computed Tomography in Idiopathic Pulmonary Fibrosis. Diagnosis and Prognosis. *Am J Respir Crit Care Med* 2005; 172:488-93.
36. Agusti C, Xaubet A, Agustí AGN, et al. Clinical and functional assessment of patients with idiopathic pulmonary fibrosis: results of a 3 year follow-up. *Eur Respir J* 1994; 7: 643-50.

37. Ohshimo S, Bonella F, Cui A et al. Significance of bronchoalveolar lavage for the diagnosis of idiopathic pulmonary fibrosis. *Am J Respir Crit Care Med* 2009; 179 (11): 1043-7.
38. Drent M, Baughman RP, Meyer KC. Bronchoalveolar Lavage. In: Costabel U, du Bois RM, Egan JJ (eds): *Diffuse Parenchymal Lung Disease. Prog Respir Res.* Basel, Karger, 2007:58-67.
39. Walter N, Collard HR, King, Jr. TE. Current perspectives on the treatment of idiopathic pulmonary fibrosis. *Proc Am Thorac Soc* 2006; 3:330-38.
40. Kayacan O. İnterstisyel akciğer hastalıklarında tedavi yaklaşımları. *Türk Toraks Derneği 2. Kış Okulu*, 22-26 Ocak 2003, sayfa 1-12.
41. Douglas WW, Ryu JH, Schroeder DR. Idiopathic pulmonary fibrosis. Impact of oxygen and colchicine, prednisone, or no therapy on survival. *Am J Respir Crit Care Med* 2000; 161:1172-78.
42. Nadrous HF, Ryu JH, Douglas WW, et al. Impact of angiotensin-converting enzyme inhibitors and statins on survival in idiopathic pulmonary fibrosis. *Chest* 2004; 126: 438-46.
43. Demedts M, Behr J, Buhl R, et al. High-dose acetylcysteine in idiopathic pulmonary fibrosis. *N Engl J Med* 2005; 353: 2229-42.
44. Raghu G, Johnson WC, Lockhart D, Mageto Y. Treatment of idiopathic pulmonary fibrosis with a new antifibrotic agent, pirfenidone. Results of a prospective, open-label phase II study. *Am J Respir Crit Care Med* 1999; 159: 1061-69.
45. Azuma A, Nukiwa T, Tsuboi E, et al. Double-blind, placebo-controlled trial of pirfenidone in patients with idiopathic pulmonary fibrosis. *Am J Respir Crit Care Med* 2005; 171:1040-7.
46. Raghu G, Brown KK, Bradford, WZ, et al. A placebo-controlled trial of interferon gamma-1b in patients with idiopathic pulmonary fibrosis. *N Engl J Med* 2004; 350:125-33.
47. Kubo H, Nakayama K, Yanai M, et al. Anticoagulant therapy for idiopathic pulmonary fibrosis. *Chest* 2005; 128: 1475-82.
48. Dempsey OJ, Kerr KM, Gomersall L, et al. Idiopathic pulmonary fibrosis: An update. *Q J Med* 2006; 99:643-54.

49. Wang Z. Advances in understanding of idiopathic pulmonary fibrosis. *Chin Med J* 2009; 122:844-57.
50. Behr J, Ryu JH. Pulmonary hypertension in interstitial lung disease. *Eur Respir J* 2008; 31: 1357-67.
51. Hyzy R, Huang R, Myers J, et al. Acute exacerbations of idiopathic pulmonary fibrosis. *Chest* 2007;132:1652-58.
52. Travis WD., Hunninghake G, King Jr. TE, et al. Idiopathic Nonspecific Interstitial Pneumonia. Report of an American Thoracic Society Project. *Am J Respir Crit Care Med* 2008; 177:1338-47.
53. Behr J, Thannickal VJ. Update in Diffuse Parenchymal Lung Disease 2008. *Am J Respir Crit Care Med* 2009; 179:439-44.
54. Craig PJ, Wells AU, Doffman S ,et al. Desquamative interstitial pneumonia, respiratory bronchiolitis and their relationship to smoking. *Histopathology* 2004; 45: 275-82.
55. Özhan MH. İdyopatik akciğer fibrozisi dışında kalan interstisyel pnömoniler. *Solunum* 2006; 8:72-80.
56. Ashcroft T, Simpson JM, Timbrell V. Simple method of estimating severity of pulmonary fibrosis on a numerical scale. *J Clin Pathol* 1988; 41:467-70.
57. Arnljots B, Dahlbäck B. Antithrombotic effects of activated protein C and protein S in a rabbit model of microarterial thrombosis. *Arterioscler Thromb Vasc Biol* 1995; 15: 937-41.
58. Suzuki K. Protein C in high KA. In: High KI, Robert HR, editors. *Molecular basis of thrombosis and hemostasis*. New York: Marcel Dekker; 1995.
59. Esmon CT. The regulation of natural anticoagulant pathways. *Science* 1987; 235:1348-52.
60. <http://www.lilac.com/ilaclar/Lilly/XIGRIS.htm>. Accessed Sep, 2009.
61. Grey ST, Tsuchida A, Hau H, et al. Selective inhibitory effects of the anticoagulant activated protein C on the responses of human mononuclear phagocytes to LPS, IFN-gamma, or phorbol ester. *J Immunol* 1994;153: 3664-72.
62. http://www.vemilac.com/prospektus/Vem_ilac_Methylprednisolon40mg_Prospektus.pdf. Accessed Sep, 2009.

63. Woesner JB. The determination of hydroxproline in tissue and protein samples containing small proportions of this amino acid. *Archives of Biochemistry and Biophysics* 1961; 93:440-47
64. Hagiwara S, Ishii Y, Kitamura S. Aerosolized administration of N-acetylcysteine attenuates lung fibrosis induced by bleomycin in mice. *Am J Respir Crit Care Med* 2000;162:225-31
65. Theall RS, Barton RW. A comparison of lymphocyte population in lung tissue and in bronchoalveolar lavage fluid of rats at various times during the development of bleomycin-induced pulmonary fibrosis. *Am Rev Respir Dis* 1984;170:41-50
66. Olman MA, Mackman N, Gladson CL, Moser KM, Loskutoff DJ. Changes in procoagulant and fibrinolytic gene expression during bleomycin-induced lung injury in the mouse. *J Clin Invest* 1995;96:1621-30.
67. Idell S, Peters J, James KK, Fair DS, Coalson J. Local abnormalities of coagulation and fibrinolytic pathways that promote alveolar fibrin deposition in the lungs of baboons with diffuse alveolar damage. *J Clin Invest* 1989;84:181-93.
68. Chapman HA, Allen CL, Stone OL. Abnormalities in pathways of alveolar fibrin turnover among patients with interstitial lung disease. *Am Rev Respir Dis* 1986;133:437-43.
69. Idell S, Gonzalez K, Gillies C, Fair DS, Thrall R. Abnormalities of pathways of fibrin turnover in lung lavage of rats with oleic acid and bleomycin-induced lung injury support alveolar fibrin deposition. *Am J Pathol* 1989;135:387-99.
70. Kobayashi H, Gabazza EC, Taguchi O, et al. Protein C anticoagulant system in patients with interstitial lung disease. *Am J Respir Crit Care Med* 1998;157:1850-54.
71. Deguchi H, Takeya H, Gabazza EC, Nishioka J, Suzuki K. Prothrombin kringle 1 domain interacts with factor Va during the assembly of prothrombinase complex. *Biochem J* 1997;321:729-35.
72. Bar-Shavit R, Benezra M, Sabbah V, Bode W, Vlodaysky I. Thrombin as a multifunctional protein: induction of cell adhesion and proliferation. *Am J Respir Cell Mol Biol* 1992;6:123-30.
73. Idell S. Coagulation, fibrinolysis, and fibrin deposition in lung injury and repair. In: SH Phan, RS Thrall, editors. *Pulmonary fibrosis*. New York: Dekker; 1995. p.743-76

74. Shibata M, Kumar SR, Amar A, et al. Anti-inflammatory, antithrombotic and neuroprotective effects of activated protein C in a murine model of focal ischemic stroke. *Circulation*. 2001;103:1799-1805.
75. Esmon CT, Taylor FB Jr, Snow TR. Inflammation and coagulation: linked processes potentially regulated through a common pathway mediated by protein C. *Thromb Haemost*. 1991; 66:160-65.
76. Taylor FB Jr, Chang A, Esmon CT, D'Angelo A, Vigano D'Angelo S, Blick KE. Protein C prevents the coagulopathic and lethal effects of Escherichia coli infusion in the baboon. *J Clin Invest*. 1987;79:918-25
77. Murakami K, Okajima K, Uchiba M, et al. Activated protein C attenuates endotoxin induced pulmonary vascular injury by inhibiting activated leukocytes in rats. *Blood*. 1996;87:642-47.
78. Yan SB, Helterbrand JD, Hartman DL, Wright TJ, Bernard GR. Low level of protein C are associated with poor outcomes in severe sepsis. *Chest* 2001, 120, 915-22.
79. Dik WA, McAnulty RJ, Versnel MA et al. Short course dexametasone treatment following injury inhibits bleomycin induced fibrosis in rats. *Thorax* 2003; 58:765-71.