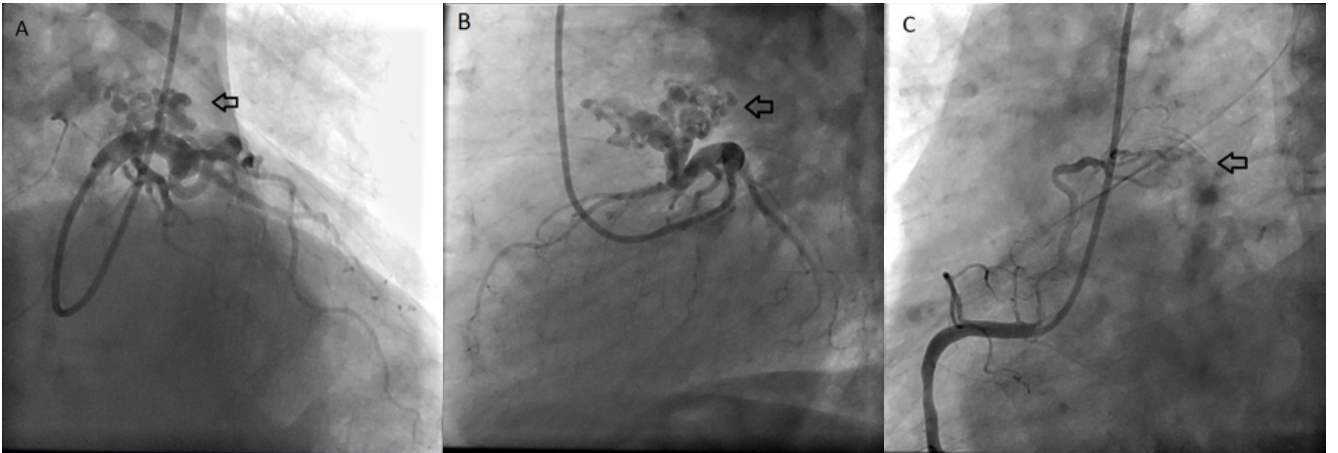


82 yaşında erkek hasta kliniğimize bir aydır mevcut, eforla ilişkisiz, batıcı karakterde göğüs ağrısı şikâyeti ile başvurdu. Hasta hipertansiyon tanısı ile yaklaşık 10 yıldır ramipril+hidroklorotiazid (2,5/12,5 mg) tedavisi almaktaydı. Kardiyovasküler sistem muayenesinde kan basıncı 125/85 mmHg ve kalp hızı 80 atım/dk olarak belirlendi. II. interkostal aralık - sternum sol kenarı bileşkesinde sistolik 2/6 üfürüm saptandı. Elektrokardiyografisinde patoloji saptanmayan hastada transtorasik ekokardiyografi sonucu normal sol ventrikül sistolik fonksiyonları, normal boyutlarda sağ ve sol kalp boşlukları, normal pulmoner arter çap ve akımı izlendi. Treadmill egzersiz testinde hafif düzeyde atipik karakterde göğüs ağrısı olması üzerine test erken sonlandırıldı ve koroner anjiyografi planlandı. Koroner anjiyografide sol ön inen arter proksimal kesiminden (Şekil 1 A,B) ve sağ koroner arter proksimal kesiminden (Şekil 1 C) köken alıp pulmoner artere drene olan fistüller izlendi. Koroner arterlerde kritik düzeyde (>%50) aterosklerotik lezyon saptanmadı. Anjiyografi sonrası tekrar edilen ekokardiyografide Qp/Qs oranı 1,2 olarak hesaplandı. İskemi taraması için yapılan miyokard perfüzyon sintigrafisi sonucu iskemik alan saptanmadı. Hastanın kalp boşluklarının normal boyutlarda olması, ekokardiyografik değerlendirmede ciddi şant bulgusunun olmaması, sintigrafi sonucu iskemi saptanmaması ve göğüs ağrısının atipik olması sebebi ile semptomların koroner arter fistüllerine bağlı olmadığı sonucuna varıldı. Hastaya işlem uygulanmaması ve klinik izlemine karar verildi.



Şekil 1. (A-B) Sağ anterior oblik - kraniyal ve sol lateral projeksiyonlarda, sol ön inen arter – pulmoner arter arası fistül (C) Sol anterior oblik projeksiyonda sağ koroner – pulmoner arter arası fistül