



## Basit Nefrektomi Sonrası İnsidental Olarak Saptanan Primer Renal Osteosarkom ve Ksantogranülatöz Piyelonefrit Olgusu

Sezgin Güvel<sup>1</sup>, Nebil Bal<sup>2</sup>,

<sup>1</sup>Başkent Üniversitesi Tıp Fakültesi, Adana Uygulama ve Araştırma Merkezi, Üroloji Bölümü, Adana

<sup>2</sup>Başkent Üniversitesi Tıp Fakültesi, Adana Uygulama ve Araştırma Merkezi, Patoloji Bölümü, Adana

### Özet

Primer renal osteosarkom çok nadir görülen bir tümördür. Bugüne kadar literatürde sadece 21 olgu rapor edilmiştir. Bu hastalığın tedavisinde cerrahi, polikemoterapi ve radyoterapi gibi farklı seçenekler olmasına karşın ideal tedavi konusundaki bilgiler halen tatmin edici düzeyde değildir. Tüm tedavi seçeneklerine rağmen tümör oldukça hızlı seyirli ve kötü prognoz özelliklerine sahiptir. Literatürde bildirilen olguların yaşam süreleri 8 ile 22 ay arasında değişmektedir. Biz de bu makalede taşlı nonfonksiyone böbrek nedeni ile basit nefrektomi yapılan ve patolojik incelemede renal osteosarkom ve ksantogranülatöz piyelonefrit bulunan 56 yaşında bir erkek hasta sunmuş bulunmaktayız. Bu hasta ürolitiazis ve ksantogranülatöz piyelonefritle birlikteliği açısından literatürde bildirilen ilk primer renal osteosarkom olgusudur.

**Anahtar Kelimeler:** Böbrek; Osteosarkom; Ürolitiazis.

### A Case of Incidentally Detected Primary Renal Osteosarcoma and Xanthogranulomatous Pyelonephritis After Simple Nephrectomy

### Abstract

Primary renal osteosarcoma is an extremely rare tumor. There are only 21 cases reported in the literature. Although surgery, polychemotherapy and radiotherapy are the options of treatment, yet there is no optimal treatment of choice settled. Despite all treatment modalities, the tumor has an aggressive clinical course and ominous prognosis and survival of the patients reported in the literature varies between 8-22 months. Herein we present an incidental primary renal osteosarcoma, existing synchronously with xanthogranulomatous pyelonephritis, diagnosed in a simple nephrectomy material performed for non-functional stone kidney. This is the first case in the literature exhibiting the presence of primary renal osteosarcoma synchronously with xanthogranulomatous pyelonephritis and urolithiasis.

**Key Words:** Kidney; Osteosarcoma; Urolithiasis.

## GİRİŞ

Primer renal osteosarkom çok nadir görülen, hızlı seyirli ve kötü prognozlu bir tümördür. Literatürde şu ana kadar 21 olgu bildirilmiştir. Burada, taşlı nonfonksiyone böbrek nedeni ile yapılan nefrektomi materyalinin incelenmesinde renal osteosarkom ve ksantogranülatöz piyelonefrit saptanan bir hasta sunulmuştur.

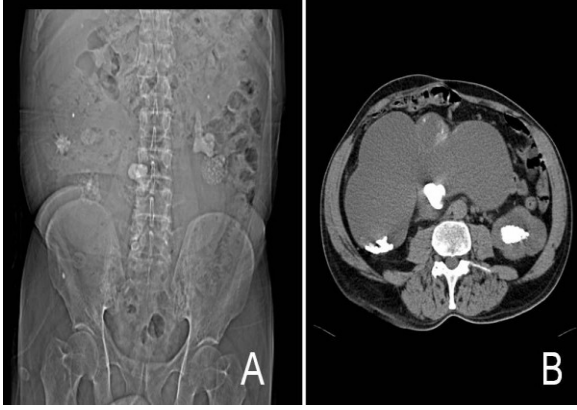## OLGU SUNUMU

56 yaşında erkek hasta, bilateral lomber ağrı, makroskopik hematüri ve iştahsızlık nedeni ile başvurduğu merkezde yapılan tetkiklerde direk

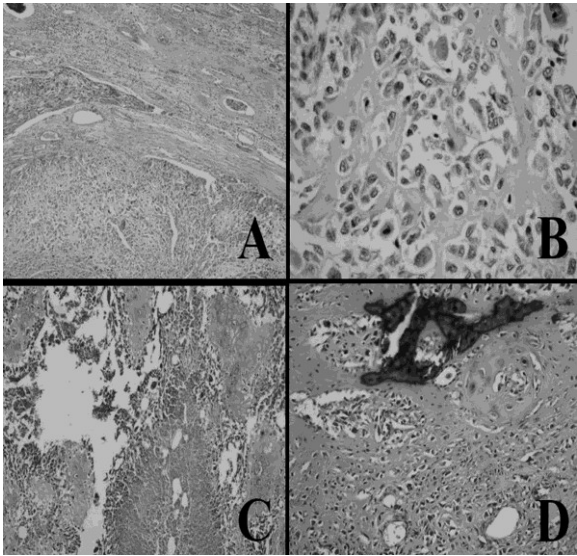
üriner sistem grafisinde solda staghorn böbrek taşı, alt polde multipl milimetrik taş ve sağ böbrekte üreteropelvik bileşke bölgesinde 3,5×2 cm boyutlarında taş ve değişik kalıkslerde boyutları 0,5-1,5 cm arasında değişen multipl taşla uyumlu opasiteler saptanması üzerine tarafımıza gönderilmiş (Resim 1a).

Ultrasonografide, direk üriner sistem grafisindeki taşla uyumlu bulgulara ilave olarak solda orta, sağda ileri derecede hidronefroz bulunmuş. Bu bulgularla kliniğimize refere edilen hastanın yapılan kan testlerinde kreatinin 2.5 mg, hemoglobin 11.5 g/dL olarak ölçüldü. Kontrastsız bilgisayarlı tomografide diğer görüntüleme bulguları ile uyumlu taşların yanı sıra kistik poş halini almış, karın sağ tarafını tamamen dolduran ve karın sol

yarısına kadar uzanan sağ böbrek saptandı (Resim 1b). Sintigrafide ise sağ böbrekte fonksiyon gözlenmedi. Bunun üzerine hastaya önce sol perkütan nefrolitotomi yapılarak sol böbrek taşsız hale getirildi.



**Resim 1.** A-Direk üriner sistem grafisi B. Bilgisayarlı tomografi



**Resim 2.** A. Renal parankime komşu fibröz stromada pleomorfik, poligon ve iğsi hücreler ve lenfovasküler invazyon (HE×100), B. Osteoid formasyon (HE×400), C. Atipik kartilaj formasyonu ve tümör nekrozu (HE×200), D. Kalsifikasyon ve atipik kartilaj formasyonu (HE× 200).

Postoperatif komplikasyon gözlenmeyen hasta ilk operasyondan bir ay sonra sağ taşlı nonfonksiyone böbrek için nefrektomi amacı ile yatırıldı. Bir ay önceki tetkiklere ilave bir görüntüleme yöntemi yapılmadı. Hastaya flank pozisyonunda subkostal insizyon yapılarak sağ nefrektomi uygulandı.

Operasyon sırasında böbrek çevre dokulara ileri derecede yapışık ve güçlükle ayrılabilirdi. Bu sırada yaklaşık 1100 cc kanama oldu. Peroperatuar 4 Ü kan transfüzyonu yapıldı. Postoperatif bir gün yoğun bakımda izlenen hasta postoperatif 5. gün taburcu edildi. Nefrektomi materyalinin patolojik incelemesinde renal osteosarkom ve ksantogranümatöz piyelonefrit saptandı. (Resim 2). Bunun üzerine çekilen PET-tomografide akciğer ve karaciğerde multipl hipermetabolik metastatik odak ayrıca preaortik aortokaval ve parakaval yerleşimli yoğun FDG tutulumu gösteren lenf nodları saptandı. ALP: 673 U/L, GGT:194 U/L ve LDH:613 IU/L idi. Onkoloji bölümünce konsülte edilen hastaya kemoterapi planlandı. Ancak hasta önerilen tedaviyi kabul etmedi. Hasta tanı koyulduktan sonra 8 ay içerisinde öldü.

## TARTIŞMA

Osteosarkom bir kemik tümörü olmakla birlikte kemik dışı dokularda da görülebilir. Primer olarak böbrekte çok nadir olarak görülür. Literatürde bildirilen 21 olgunun yaşları 29 ile 82 arasında değişmektedir. Görülme sıklığı açısından kadın ve erkek arasında farklılık yoktur. Tümörün görüldüğü taraf açısından da bir özellik bulunmamaktadır (1) Literatürde bulunan diğer olgulardan farklı olarak burada sunulan olguda renal osteosarkomun renal taşla birlikteliği ilginçtir. Olgunun bir diğer ilginç yanı ise ksantogranümatöz piyelonefritin de tabloya eşlik etmesidir.

Primer renal osteosarkomlu hastalarda genellikle progresif kilo kaybı, halsizlik, flank ağrısı, makroskopik hematüri gibi yakınmalar bulunur. Kan testlerinde alkalin fosfataz normal veya yüksek olabilir (2). İdrar testinde mikroskopik hematüri olabilmekle birlikte idrar sitolojisi normaldir (2-5). Ultrasonografide böbrekte kitle ve hidronefroz saptanabilir. Direkt üriner sistem grafisinde çevresel kalsifikasyon görülebilir (6). Karakteristik radyolojik bulgu intravenöz piyelografide ve bilgisayarlı tomografide saptanan "sunbrust pattern" (güneş patlaması) görüntüsüdür (2,4,5,7). Fakat burada sunduğumuz olguda hastanın ilk başvuru yakınmasının flank ağrı, makroskopik hematüri ve iştahsızlık olması

hastada mevcut olan böbrek taşları ve kreatin yüksekliğinin yol açabileceği yakınmalar olarak değerlendirilmiştir. Yine görüntüleme yöntemlerinde tümörün bulunduğu sağ böbreğin mevcut renal pelvis taşı nedeni ile kistik poş halini almış olması ve kreatin yüksekliği nedeni ile kontrastlı tetkiklerin yapılamamış olması tümör tanısının radyolojik olarak konulmasına olanak sağlamamıştır.

Hastaya ilk olarak sağlam böbreğe perkütan nefrolitotomi operasyonu uygulanmış ve operasyon öncesi çekilen batin ultrasonografisinde ve akciğer grafisinde tümör lehine bir patoloji saptanmamıştır. Çekilen kontrastsız abdominal tomografide sağ renal hilus düzeyinde bir adet bir cm çapında lenf nodu dışında bir patoloji bulunmamıştır. Hastada nefrektomi materyalinde tümör saptanmasından sonra yapılan PET-CT’de ise yaygın akciğer ve karaciğer metastazları yanı sıra retroperitoneal lenf nodlarında da artmış FDG tutulumu saptanmıştır. Tümörün çok agresif seyrettiği ve prognozunun kötü olduğu bilinmektedir. Hastaya yapılan ilk radyolojik tetkikler ile metastatik araştırma amacı ile yapılan ikinci tetkikler arasında iki aylık bir süre vardır. Bu iki aylık sürede ilk görüntüleme yöntemlerinde gözlenmeyen metastazların ortaya çıkmış olması da tümörün bu agresif seyrinin bir kanıtı olabilir. Gerek kreatin yüksekliği nedeni ile kontrastlı bir tetkikin yapılamamış olması ve gerekse renal pelvisteki taşın yarattığı obstrüksiyon sonrası tümörlü böbreğin kistik poş halini almış olması nedeni ile ilk tetkikler sırasında mevcut tümöre ve metastazlara tanı koyulamamış olması da olasıdır.

Literatürde bildirilen olguların yaşam süreleri değişik tedavilere rağmen 8 ile 22 ay arasında değişmektedir (6,8,9). Tedavide cerrahi, polikemoterapi ve radyoterapi gibi seçenekler olmasına karşın ideal tedavi konusundaki bilgiler yetersizdir. Maalesef tüm tedavi seçeneklerine rağmen tümör oldukça agresif seyirli ve prognozu çok kötüdür.

## KAYNAKLAR

1. Puri T, Goyal S, Gupta R, Julka PK, Rath GK. Primary renal osteosarcoma with systemic dissemination. Saudi J Kidney Dis Transpl 2012;23:114-6.
2. Axelrod R, Naidech HJ, Myers J, Steinberg A. Primary osteosarcoma of the kidney. Cancer 1978;41:724-7.
3. O'Malley FP, Grgnon DJ; Shepherd RR, Harker LA. Primary osteosarcoma of the kidney: Report of a case studied by immunohistochemistry, electron microscopy and DNA flowcytometry. Arch Pathol Lab Med 1991;115:1262-5.
4. Johnson LA, Ancona VC, Johnson T, Pineda NB. Primary osteogenic sarcoma of the kidney. J Urol 1970;104:528-31.
5. Bollack C, Chinqubre J, Warter A, Wenger JJ, Reinhardt W; Ziede E. Primary osteosarcoma of the kidney. Br J Urol 1982;54:435-6.
6. Mortensen PH. Primary osteogenic sarcoma of the kidney. Br J Urol 1989;63:101-2.
7. Chambers AC, Carson R. Primary osteogenic sarcoma of the kidney. Br J Radiol 1975;48:316-7.
8. Weingartner K, Gerharz EW, Neumann K, Pfluger KH, Gruber M, Riedmiller H. Primary Osteosarcoma of the kidney; Case report and review of literature. Eur Urol 1995;28:81-4.
9. Eble JN, Young RH, Storkel CS. Primary Osteosarcoma of the kidney: Report of three cases. J Urogen Pathol 1991;1:83-8.

Received/Başvuru: 23.03.2012, Accepted/Kabul: 27.06.2012

### Correspondence/İletişim

Sezgin GÜVEL  
Başkent Üniversitesi Tıp Fakültesi, Adana  
Uygulama ve Araştırma Merkezi, Üroloji Bölümü,  
ADANA  
Tel: 0533 9575282  
E-mail: sezginguvel@gmail.com

### For citing/Atıf için:

Güvel S, Bal N. A case of incidentally detected primary renal osteosarcoma and xanthogranulomatous pyelonephritis after simple nephrectomy. J Turgut Ozal Med Cent 2013;20(1):80-82 DOI: 10.7247/jtomc.20.1.19