

Bilateral Optik Disk Druzenli Hastaya Yanlış Tanısal Yaklaşım: Olgu Sunumu

Abuzer Gündüz, Zarife Ekici Gök, Selim Doğanay

İnönü Üniversitesi Tıp Fakültesi, Göz Hastalıkları Anabilim Dalı, Malatya

Özet

On dört yaşında, bulanık görme nedeniyle kliniğimize başvuran erkek hastanın, oftalmolojik muayenesinde düzeltilmiş görme keskinliği bilateral tam ve biomikroskopik muayenede ön segmenti doğal idi. Fundus muayenesinde her iki optik disk sınırlarında siliklik ve kabarıklık saptandı. Pupil ışık refleksleri normal idi. Hasta bilateral papilödem ön tanısıyla pediatrik nöroloji bölümüne konsülte edildi. Burada hastaya lomber ponksiyon (LP) ile orbita ve beyin manyetik rezonans görüntüleme (MR) yapıldı. Bu tetkik sonuçları normal olarak değerlendirilince hasta tekrar kliniğimize yönlendirildi. Tekrar yapılan muayenede tüm bulgular bir önceki muayene ile aynı saptandı. Bunun üzerine orbital bilgisayarlı tomografi (BT) istendi. BT sonucunda optik diskte hiperdens görüntü veren opasite tespit edildi. Bundan dolayı hastaya orbital B-scan USG yapıldı. USG sonucu her iki optik disk başında hiperekojen görüntü veren odak saptandı. Bu görüntü optik disk druzeni ile uyumlu olarak değerlendirilerek hastaya bilateral optik disk druzeni tanısı kondu.

Anahtar Kelimeler: Bilateral Papilödem; B-scan Ultrasonografi; Optik Sinir Başı Druzeni.

Misiagnostic Approach to the Patient with Bilateral Optic Drusen: A Case Report

Abstract

Fourteen-year-old, male patient was admitted to our clinic with the complaint of blurred vision. Best corrected visual acuity was bilateral complete and biomicroscopic examination of anterior segment was natural. Fundus examination showed both optic disc margins were swollen and bulging. Pupillary light reflexes were normal. The patient was consulted to the pediatric neurology department with the diagnosis of bilateral papilledema. Lumbar puncture and magnetic resonance imaging results were found normal. Patient was referred to our clinic again. Patient's re-examination had been established and the results were the same as the previous examination. Orbital computed tomography (CT) was requested. CT images showed hyperdense opacities at the optic disc. The orbital B-scan ultrasonography was performed to the patient. Result of USG gave the appearance of hyperechoic focus at the beginning of each optical disc. These images were relevant with optic disc drusen. Patient was diagnosed as bilateral optic disc drusen.

Key Words: Bilateral Papilledema; B-scan Ultrasonography; Optic Nerve Head Drusen.

GİRİŞ

Kafa içi basınç artışına bağlı optik disk kabarıklığı olarak bilinen papilödem etiyolojik olarak araştırılması gereken bir klinik antitedir. Ayrıca psödopapilödemin ayrıca tanısında çok sayıda klinik tablo ile karışabilmektedir (1,2). Bu klinik tablolar içerisinde en sık görüleni ise optik disk druzenidir (ODD).

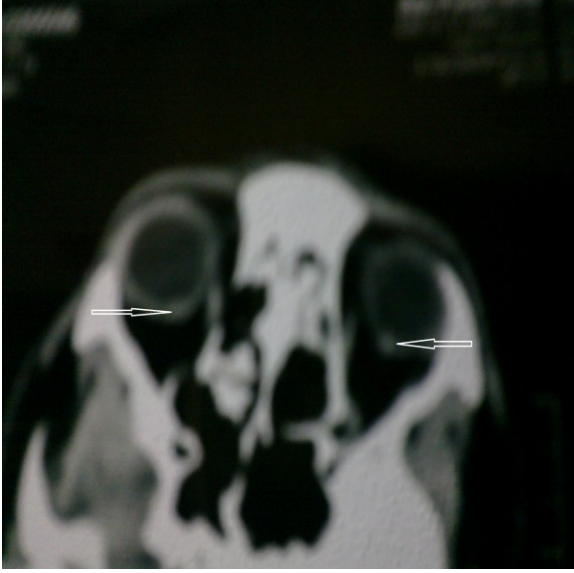
Biz de bir olgu nedeni ile bu klinik tabloya tanısal yaklaşımı değerlendirmeyi amaçladık.

OLGU SUNUMU

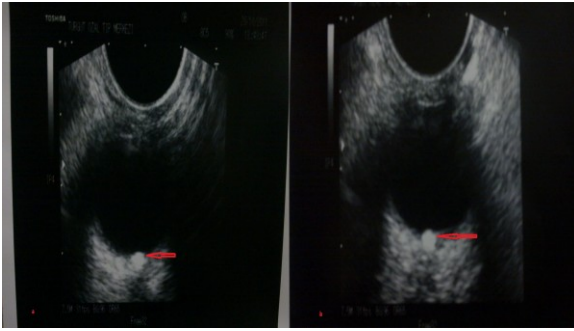
On dört yaşında, bulanık görme nedeniyle kliniğimize başvuran erkek hasta, oftalmolojik muayenesinde düzeltilmiş görme keskinliği bilateral tam, refraksiyon değerleri sağ göz -0,25(-0,75*130), sol göz (-0,75*100) idi. Biomikroskopik muayenede ön segment doğal idi. Her iki optik disk sınırlarında siliklik ve kabarıklık saptandı. Pupil ışık refleksleri normal idi. Hasta bilateral papilödem ön tanısıyla pediatrik nöroloji bölümüne konsülte edildi.

Pediatrik nöroloji bölümünde hastaya lomber ponksiyon (LP) yapıldı. BOS basıncı 22-8 mmHg olarak tespit edildi. Bu değerler normal sınırlarda olduğu için hastaya orbita ve beyin manyetik rezonans görüntüleme (MR) istendi. MR sonucu da normal olarak değerlendirilmesi nedeni ile hastaya tekrar LP yapıldı. BOS basınç değerleri tekrar normal değerlerde saptandı (20-11 mmHg). Pediatrik nöroloji kliniğinde yapılan tüm testler ve tetkiklerin normal olması nedeni ile hasta tekrar göz kliniğine yönlendirildi. Yeniden yapılan göz muayenesinde tüm bulgular bir önceki muayene ile aynı bulundu. Bu nedenle hastaya orbital bilgisayarlı tomografi (BT) istendi. BT sonucunda optik diskte hiperdens görüntü veren opasite tespit edildi (Resim 1).

Bunun üzerine hastaya orbital B-scan USG yapıldı. USG sonucu her iki optik disk başında hiperekojen görüntü veren odak saptandı (Resim 2). Bu görüntü optik disk druzeni ile uyumlu olarak değerlendirilerek hastaya bilateral ODD tanısı kondu.



Resim 1. Orbital bilgisayarlı tomografi sonucunda optik diskte hiperdens görüntü veren lezyon



Resim 2. Orbital B-scan USG sonucu her iki optik disk başında hiperekojen görüntü veren odak

TARTIŞMA

Yalancı papilödem nedenleri arasında en sık olarak karşımıza çıkan ODD optik sinir başının prelaminer alanında kalsifikasyon gösteren hiyalin cisimlerden oluşan disk anomalisidir (1,2). Gerçek papilödemle karışabilecek klinik görünüme sahip olması nedeniyle önemli bir klinik durumdur. Toplumda %0,34-%3,7 oranlarında görüldüğü bildirilen ODD, otopsi serilerinde %60'lara varan oranda bulunmuştur (1). Bu durum gömülü halde duran, fundus muayenesiyle seçilemeyen ve semptom vermeyen drusen vakalarının sadece histolojik tetkiklerle tespit edilmesiyle açıklanabilir. Aile bireyleri arasında optik disk drusenini saptandığında risk 10 kat artmaktadır. Çoğunlukla bilateral (%69) ve aileseldir. Kalıtım şekli düzensiz otozomal dominant geçiş olarak bildirilmiştir (1,2).

ODD'ne bağlı görmenin azalması oldukça nadirdir, ancak bazı olgularda ciddi görme kayıplarına neden olabildiği gösterilmiştir. Özellikle arkada lamina cribrosa yakınına yerleşmiş drusenin yüzeysel yerleşimli olanlarına göre daha fazla görme kaybı yaptığı düşünülmektedir (1-3).

Yüzeysel drusenler oftalmoskopik muayene ile kolayca tanınabileceği için fundus muayenesi özenle yapılmalıdır. Oftalmoskopide genellikle fizyolojik çukurluğu olmayan soluk veya normal renkli etraf retinadan kabarık sınırları belirsiz ve irregüler bir optik disk gözlenir. Bazen beraberinde retinal vasküler dallanmalar da olabilir (4). Yüzeysel drusenler oftalmoskopik olarak tanıları kolaydır, gömülü drusenler ise klinik olarak optik diskte kabarıklık ve disk sınırlarında siliklik yapması nedeniyle gerçek papilödemden ayırmak hayli güçtür (5). Kesin tanıları B-mod USG, Fundus Flourosine Anjiyografi (FFA) ve yüksek rezolüsyonlu BT gibi tetkikler aracılığıyla konur (4). Bunlar içinde USG pratikliği ve yüksek tanı değeriyle diğer tanı yöntemlerine üstün görünmektedir (1).

USG ve FFA hem ODD nin görünmesinde hem de papilödem ile psödopapilödem ayırıcı tanısının yapılmasında yardımcı olur. Ancak FFA optik ortamın opak olmadığı durumlarda ve derinde gömülü ODD'nin de tanısında yardımcı değildir (6). USG FFA ile karşılaştırıldığında non-invaziv oluşu ve çocuklarda kolaylıkla uygulanabilmesi nedeniyle ODD tanısında daha avantajlı bir yöntemdir (7). Bizim hastamızda USG de papilla ön kısmı lokalizasyonunda opak, kabarık drusen görüntüsü belgindi.

Scanning laser polarimetri (SLP) de objektif, güvenli ve non-invaziv bir yöntem olması nedeniyle rahatça kullanılabilceği ifade edilmektedir (8). Tomografide bazen kesit aralıklarının geniş olması nedeniyle küçük drusen olgularının görülemediği olasıdır, drusen çok iyi göstermesine rağmen yeterince pratik değildir. Teşhiste halen en güvenilir ve kullanışlı yöntemin B scan USG olduğu ifade edilmektedir. ODD nin en önemli özelliklerinden birisi de florosein anjiyografi öncesinde boya verilmeden önce anjiyografi filtresi altında otofloresans vermesidir. Bu tanı için oldukça faydalı bir bulgu olup, oftalmoskopiden daha yüksek, USG den ise daha az duyarlılıkta gömülü drusenlerde bile saptanmaktadır (1). Ancak unutulmamalıdır ki optik sinir başındaki kalsifiye trombus veya emboli, kalsifiye granüloma veya astrositoma gibi durumlar da ODD ni taklit edebilir (6).

Sistemik hastalıklardan sadece psödoksantoma elastikum, oküler hastalıklardan ise retinitis pigmentosa ve anjiod streaks ile anlamlı birliktelikleri gözlenirken ODD'nin aynı zamanda birçok sistemik ve oküler hastalıkla da rastlantısal birliktelikleri gösterilmiştir (1).

Sonuç olarak, papilödem tanısı konan hastaya yapılacak tahlil ve tetkiklerde öncelik sırasının iyi belirlenmesi gerektiği kanısındayız. Tetkikleri basitten karmaşığa doğru sıralamak gerektiğini düşünüyoruz.

Bu olgumuzdan dolayı özellikle papilödem ön tanısı konan hastalara ilk önce yapılması gereken tetkikli B-scan USG olması gerektiğini düşünüyoruz. Böylece hastayı gereksiz ve zarar veren tetkiklerden kurtarmış oluruz. Aynı zamanda oluşacak ekonomik kaybın önüne de geçilmiş olunacaktır.

17-21 Ekim'de Antalya'da düzenlenen TOD 46. Ulusal Oftalmoloji Kongresinde poster olarak sunulmuştur.

KAYNAKLAR

1. Auw-Haedrich C, Staubach F, Witschel H. Optic disk drusen. *Surv Ophthalmol* 2002;47:515-32.
2. Güngör Ul, Birinci H, Beden Ümit, Erkan D, Öge İ. Yalancı papilödem nedeni: optik disk druzeni. *Ret-Vit* 2004;12:126-9.
3. Kurz-Levin MM, Landau K. A comparison of imaging techniques for diagnosing drusen of the optic nerve head. *Arch Ophthalmol* 1999;117:1045-9.
4. Ziriğ İH, Soysal GH, Yazar Z. Bilateral optik disk druzeni. *Ret-Vit* 2011;19:205-8.
5. Aumiller MS. Optic disc drusen: Complications and management. *Optometry* 2007;78:10-6.
6. Boldt HC, Byrne SF, DiBernardo C. Echographic evaluation of optic disc drusen. *J Clin Neuroophthalmol* 1991;11:85-91.
7. Söylev MF, Özkan SB, Arslan AK. Optik disk druseninin özellikleri. *Turk J Ophthalmol* 1994;3:116-9.
8. Mistlberger A, Sitte S, Hommer A, Emesz M, Dengg S, Hitzl W, et al. Scanning laser polarimetry (SLP) for optic nerve head drusen. *Int Ophthalmol* 2001;23:233-7.

Received/Başvuru: 06.06.2013, Accepted/Kabul: 08.07.2013

Correspondence/İletişim

Abuzer GÜNDÜZ
İnönü Üniversitesi Tıp Fakültesi, Göz Hastalıkları Anabilim
Dalı, MALATYA
E-mail: abuzergunduz@hotmail.com

For citing/Atf için

Gunduz A, Ekici Gok Z, Doganay S. Misdiagnostic approach to the patient with bilateral optic drusen: a case report. *J Turgut Ozal Med Cent* 2013;20:357-9. DOI: 10.7247/jtomc.2013.954