

Olgu Sunumu ve Literatür Derlemesi

İzole Renal Kist Hidatik: Olgu Sunumu

Isolated Renal Hydatid Cyst: Case Report

Zehra Bozdağ¹, Emine Türkmen², Metin Doğan³, Zeki Güzel⁴, Hale Kırımlioğlu⁵

¹Malatya Devlet Hastanesi Patoloji Bölümü, Malatya

²Inönü Üniversitesi Tıp Fakültesi Patoloji AD, Malatya

³Inönü Üniversitesi Tıp Fakültesi Radyoloji Anabilim Dalı, Malatya

⁴Bingöl Devlet Hastanesi Patoloji Bölümü, Bingöl

⁵Acıbadem Üniversitesi Tıp Fakültesi Patoloji Anabilim Dalı, İstanbul

Özet

Hidatik kist, *Echinococcus granulosus*' un larval formlarının sebep olduğu dünyanın birçok yerinde ciddi sağlık problemlerine neden olan paraziter bir hastalıktır. Karaciğer ve akciğerler en sık yerleşim yerleridir. Böbrek tutulumu tüm olguların %2-4' ünü oluşturmaktadır. Hastalık yerleştiği organlarda oluşturduğu hasar ve komplikasyonlar sonucu ölüme sebep olabileceğinden, çeşitli radyolojik ve serolojik yöntemler ile erken tanınması önemlidir. Sadece böbrekte görülen hidatik kist çocukluk çağında nadir görüldüğünden dolayı, bu vakayı sunduk.

Anahtar Kelimeler: Kist hidatik, Böbrek, Çocuk hasta.

Abstract

Hydatid cyst is a parasitic disease, which is caused by the larval form of *Echinococcus granulosus*, induces a serious health problem in many parts of the world. Liver and lungs are the most common sites of its involvement. Renal involvement represents 2-4 % of all cases. Since the disease can cause death by the damage and complications of the organs it places, early diagnosis is important by the radiologic and serologic methods. As hydatid cyst, located only in kidney, in pediatric age group is rare, we presented this case.

Key Words: Hydatid cyst, Kidney, Pediatric patient.

Bu çalışma, 2004 yılında Gaziantep'te düzenlenen XVII. Ulusal Patoloji Sempozyumu'nda poster olarak sunulmuştur.

Giriş

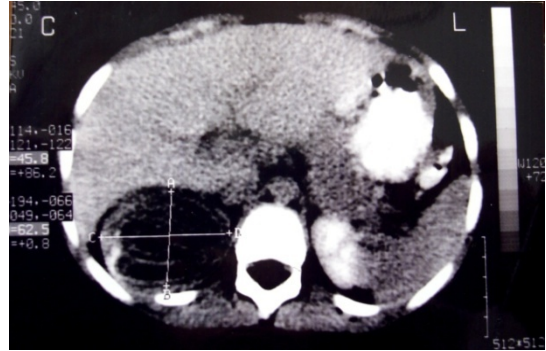
Kist hidatik, uzun yıllardır bilinen ve helmint hastalıkları içinde insan ve hayvan sağlığının yanı sıra, sebep olduğu ekonomik kayıplar nedeniyle güncelliğini ve önemini korumaya devam eden bir paraziter hastalıktır (1,2).

Echinococcus granulosus'un larval formunun koyun, sığır gibi otçul hayvanlarda ve insanda yerleşmesi ile ortaya çıkan hastalıkta bulaşta en önemli rolü kesin konak olan köpekler üstlenmiştir. Köpeklerle koyun, sığır gibi otçul hayvanlar arasında oluşan döngünün rastlantısal ara konağı olan insan, köpek dışkı ile enfekte olmuş gıdalar ve köpekle yakın temasla etkeni alır.

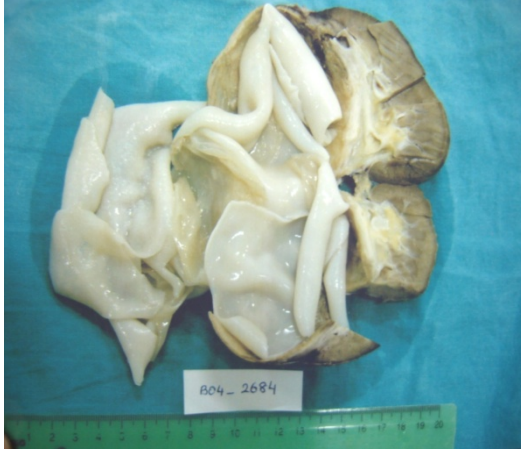Ağız yolu ile alınan yumurtadan çıkan embriyo kan yolu ile dağılır ve uygun yerleşme noktası bulduğunda kist oluşturur. Larvaların neden olduğu kistler başta karaciğer olmak üzere akciğer ve vücudun diğer organlarına veya dokularına yerleşir. Kist içi renksiz, kokusuz, berrak bir sıvı ile doludur ve bu sıvıda protoskoleks olarak adlandırılan milyonlarca küçük larvalar yüzer (3).

Olgu Sunumu

On bir yaşında erkek hasta sağ yan ağrısı ve hematüri şikayeti ile İnönü Üniversitesi Tıp Fakültesi Hastanesi Üroloji Kliniğine başvurmuştu. Fizik muayenesinde karın sağ taraf ile sağ yanda hassasiyet ve ağrı tespit edilen hastanın yapılan ultrasonografisinde (USG) ve batın bilgisayarlı tomografisinde (BT), sağ böbrek üst polde 6.5 cm çapında kist hidatik ile uyumlu kitle saptandı (Şekil 1).

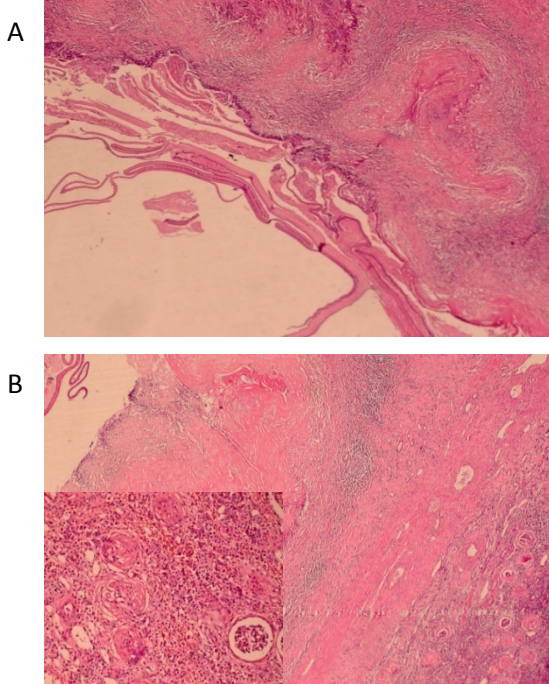


Şekil 1. Sağ böbrek üst polde, içinde lineer hiperdens germinatif membrana ait yapılar içeren kistik kitle (BT imajı).



Şekil 2. İçerisinde germinatif membranlar içeren kistik kitle.

Hastanın serolojik değerlendirilmesinde kanında kist hidatik antikor titresi 1/1011 ($>1/64$) idi. Hastanın diğer sistem muayenelerinde ve radyolojik incelemelerinde kist hidatik lehine bulgu yoktu. Tedavi olarak hastaya sağ nefrektomi yapıldı. Makroskopik olarak böbrek, 185 gr ağırlığında ve 11x7x4 cm boyutlarındaydı. Üst polü genişlemiş böbreğin kesitinde 6.5 cm çapında içinden berrak mayi boşalan kistik yapı görüldü. Kistin iç yüzünde beyaz renkte germinatif membran mevcuttu (Şekil 2).



Şekil 3. A. Asellüler lameller membran komşuluğunda granülatöz inflamasyon içeren kronik inflame, fibrotik psödokapsül. B. Fibrotik psödokapsül komşuluğunda bazı sklerozlaşmış glomerüller (H&E x40).

Histopatolojik incelemede, kist cidarına uyan bölgede, yabancı cisim reaksiyonunun mevcut olduğu kronik inflame fibrotik psödokapsül ile komşuluğunda asellüler eozinofilik lameller membran saptandı (Şekil 3. A ve B). Komşu böbrek dokusunda fibrozis, kronik inflamasyon, glomerüler skleroz ve tubuler atrofi gibi

basıya bağlı sekonder değişiklikler ile konjesyon mevcuttu. Başta akciğer ve karaciğer olmak üzere tüm vücut taramasında diğer organlarında kist hidatik ile uyumlu lezyonu bulunmayan olgu, izole böbrek kist hidatiki olarak tanı aldı.

Tartışma

Kist hidatiklerin en sık yerleşim yeri karaciğerdir (%60-70), bunu akciğerler (%20-25) takip eder. Daha az sıklıkta dalak, böbrekler, kalp, kemik ve santral sinir sisteminde (%10) de görülebilir (4). İzole böbrek tutulumu nadir olup %2-4 oranında bildirilmektedir (5). Genitoüriner sistemdeki diğer tutulum yerleri prostat, mesane, testis ve seminal veziküllerdir (6-8). Renal kist hidatikler genellikle hayatın 3 ve 5. dekadlarında görülür, çocuklarda oldukça nadirdir (7,8). Kistin olgumuzdaki yerleşim yeri sadece böbrek olup diğer organ tutulumu saptanmamıştır.

Larvanın böbreklere ulaşması kan, lenfatikler veya direkt invazyonla olabilir (6,8). Sunduğumuz olguda, larvanın nasıl böbreğe ulaştığı konusunda herhangi bir yorum yapılamamakla birlikte hayvancılıkla da uğraşılan bir köyde yaşadığı için enfekte gıda veya oynadığı köpekler aracılığı ile bulaştığı düşünülmüştür. Böbrekteki bu kistler genellikle tektir ve kortikal yerleşim gösterirler (6,7). Bizim olgumuzda da kist kortikal yerleşimli ve tektir. Renal kist hidatiklerin spesifik belirtileri veya semptomları olmadığından hastalık yıllarca asemptomatik kalabilir ve kist 10cm'ye kadar ulaşabilir (6). En sık semptomlar ele gelen kitle, hematüri, künt ağrı ve hidatüridir. Fakat hidatüri hariç bu semptomların hiçbirisi renal kist hidatikler için spesifik değildir (6,9). Hidatüri kistlerin toplayıcı sisteme rüptürü sonucu idrarda üzüm benzeri materyalin görülmesi şeklindedir ki patognomonik bir işarettir. Olgumuzda da hidatüri haricindeki üriner sistem semptomları mevcuttu. Bazı durumlarda hastalığın komplikasyonları olan infeksiyon, abse, nekroz, pelvikalisyel sistem obstrüksiyonları görülebilir (6,7). Olgumuzda herhangi bir komplikasyon gelişmedi.

Kist hidatik için patognomonik olan serolojik veya immünolojik bir test yoktur. Eozinofili, Casoni, Weinberg, indirekt hemagglütinasyon testleri tanıda yardımcı olabilir ancak serolojideki negatiflik kist hidatiki ekarte ettiremediği gibi pozitiflik de kesin tanı koydurucu değildir (6). Olgumuzda serolojik olarak kist hidatiki titresi anlamlı olup kan sayımında eozinofilisi yoktu.

Renal kist hidatiklerin preoperatif tanısında radyolojik çalışmalar önemli yer tutar. X ışınları ile halka veya yumurta kabuğu şeklinde kalsifikasyonlar görülebilir. USG' de uniloküler veya multiloküler kistler ile kist hidatik için karakteristik olan kız veziküller saptanabilir (6,7,9). Bilgisayarlı tomografi, kalsifikasyonları, kız vezikülleri daha kolay gösterir. Ayrıca üriner kanal ile ilişkisi ve ekstrarenal tutulumlar

hakkında da daha detaylı bilgi verir (6). Olgumuzdaki kist hidatik tanısı da USG ve BT ile konmuştur.

Renal kist hidatiklerin temel tedavisi cerrahidir (6,7,9). Tercihe göre nefrektomi veya parsiyel nefrektomi yapılabilir (6). Bizim olgumuzda nefrektomi uygulanmıştır.

Antihelmintik ajanların (mebendazol veya albendazol) kistin boyutunu küçülttüğü bildirilmesine rağmen bu ajanlar tatmin edici olmayan yanıtları ve yan etkileri nedeniyle tercih edilmez (7-9).

İzole organ tutulumu nadir görülen ve histopatolojik olarak tanı konması belki de en kolay lezyonlardan olan kist hidatik, böbrekte yer kaplayıcı lezyonlar arasında klinik olarak ayırıcı tanıda akılda tutulmalıdır. Burada, çocukluk yaş grubunda, böbrek gibi nadir bir lokalizasyonda izole tutulum gösteren kist hidatik olgusu sunulmuştur.

Kaynaklar

1. Merdivenci A, Aydınoglu K. Hidatidoz (Hidatik Kist Hastalığı). İstanbul Üniversitesi Cerrahpaşa Tıp Fakültesi Yayınları. İstanbul. 1982.

2. Unat EK, Üner A, Özcel MA. Kist Hidatik. Türkiye Parazitoloji Derneği Yayını. İzmir. 1991.
3. Garcia L.S. Diagnostic Medical Parasitology. ASM Press. Washington. 2001.
4. Köktürk O. Paraziter akciğer hastalıkları tanı ve tedavi rehberi. Türk Toraks Dergisi 2002; 3: 1-10.
5. Adayener C, Akyol I, Berber U, Senkul T, Baykal K, Iseri C. Böbreğin hidatik kistini taklit eden multiloküler kistik kanser. Türk Üroloji Dergisi 2008; 34: 266-8.
6. Göğüş Ç, Şafak M, Baltacı S, Türkölmez K, Isolated Renal Hydatidosis: experience with 20 cases. J Urol 2003; 169: 186-9.
7. Afşar H, Yağcı F, Aybastı N, Meto Ş. Hydatid disease of the kidney. Br J Urol 1994; 73: 17-22.
8. Göğüş O, Bedük Y, Topukçu Z. Renal hydatid disease. Br J Urol 1991; 68: 466-9.
9. Angulo JC, Sanchez-Chapodo M, Diego A, et al. Renal echinococcosis: clinical study of 34 cases. J Urol 1997; 157: 787-94.

Uzm. Dr. Zehra BOZDAĞ

Malatya Devlet Hastanesi Patoloji Bölümü, Malatya

Tel: 04223261569

Fax: 04223253438

e-mail: zbozdagmd@gmail.com