

## Olgu Sunumu

## Travmayla Kaybedilen Üst Kesici Dişin Fiberle Güçlendirilmiş Adeziv Köprü İle Restorasyonu: Vaka Raporu

Replacement of A Maxillary Central Incisor Lost By Trauma Using A Polyethylene Fiber-Reinforced Adhesive Bridge: A Clinical Report

Meral Arslan Malkoç, Ayşe Tuba Öğreten, Hilal Şiriner,

Inönü Üniversitesi Diş Hekimliği Fakültesi, Protetik Diş Tedavisi Anabilim Dalı, Malatya

### Özet

Özellikle gelişim döneminde karşılaşılan travma olguları hasta ve hekim için estetik ve fonksiyonel açıdan zor bir durumdur. Hastaların yaşı göz önüne alındığında, restorasyon minimal düzeyde invaziv bir yaklaşım ile uygulanmalıdır. Travma sonucu sağ üst santral dişini kaybeden 15 yaşındaki erkek hastaya yapılan detaylı intraoral ve ekstra oral muayene sonucunda kaybedilen dişe uygun bir yer oluşturmak amacıyla sabit ortodontik tedavi uygulanmasına karar verildi. Yeterli yer sağlandıktan sonra hasta juvenil (puberte) dönemde olduğu için dişler prepare edilmeden fiber ile güçlendirilmiş adeziv köprü ile restore edildi. Minimal düzeyde invaziv bir yaklaşım ile uygulanan fiberle güçlendirilmiş adeziv köprü uygulamaları destek dişleri korumakta ve gelişim dönemindeki hastalar için estetik, fonksiyonel ve fizyolojik bir rehabilitasyonun uygulanabilmesine olanak vermektedir.

**Anahtar Kelimeler:** Travma, Fiberle Güçlendirilmiş Rezin Kompozit, Vaka Raporu.

### Abstract

Cases of trauma seen especially on the anterior region in adolescence is an esthetically and functionally challenging situation for the clinician and the patient. Considering the ages of patients, there restoration should be applied with a minimally invasive approach. As a result of the detailed intraoral and extraoral examination to a 15 years old male patient with missing teeth because of trauma, orthodontic treatment was decided to apply in order to create a suitable place to the teeth. After establishing adequate place, the teeth were restored with fiber-reinforced adhesive due to the fact that the patient was in juvenile period. Fiber-reinforced adhesive bridge supplied with minimally invasive approach protect the supporting teeth and provide an esthetic, functional and psychological rehabilitation for adolescent patients.

**KeyWords:** Trauma, Fibre-Reinforced, Resin Composite, Case Report.

### Giriş

Büyüme ve gelişimi devam eden bireylerde görülen dental travma vakaları ilk tedavinin prognoz üzerinde son derece önemli olduğu ve acil müdahale gerektiren durumlardır. Travma vakalarında avülse dişin prognozu ve ortaya çıkan maloklüzyon klinik ve radyografik açıdan çok iyi değerlendirilmelidir. Avülse dişin mevcut olmadığı durumlarda ise protetik tedavi seçenekleri değerlendirilir.

Klinik uygulamalarda eksik dişlerin restorasyonunda bazı zorluklarla karşılaşmaktadır. Uygun materyal ve tekniğin seçilmesinde hastanın genel sağlık ve ekonomik durumu, hastanın restorasyondan beklentisi, dişlerin büyüklüğü ve pozisyonu, destek dişler arası mesafe önem arz etmektedir (1, 2). Daimi kesici dişlerden kaynaklanan problemlerin tedavisi için diş preperasyonu gerektiren konvansiyonel sabit protezler veya Maryland protezler invaziv olmayan uygulamalardır (3). Lokal ve genel şartlar dikkate alındığında implant tedavisi iyi bir seçenek olabilir ancak hastaların yaşı göz önüne alındığında büyüme ve gelişimleri tamamlanmamış olgularda tavsiye edilmemektedir. Küçük yaşta hastalarda dişler henüz vertikal ve horizontal olarak son halini almamışken hareketli parsiyelprotezlerin uygulanması da tavsiye edilmektedir (4).

Diş dokusundan en az düzeyde madde kaybı oluşturma kavramının günümüzde giderek önem kazanması nedeniyle bu tür vakalarda restorasyon minimal düzeyde invaziv bir yaklaşım ile uygulanmalıdır ve bu vakalarda fiberle güçlendirilmiş adeziv köprü uygulamaları iyi bir tedavi seçeneği sunmaktadır.

Fiberle güçlendirilmiş adeziv köprüler, diş dokusunda oluşturulan retantif ve mikroretantif yüzeylere kompozitrezin yardımıyla tutuculuğun sağlandığı, eksik diş

boşluğunun çeşitli materyaller ile tamamlandığı sabit protez tipidir. Bu protez tipinde gövde kısmı, direkt veya indirekt yöntemlerle kompozitrezin materyalle hazırlanabilir veya akrilik diş, porselen diş ya da hastanın travma sonucu avülse olmuş dişinin kuru kullanılabili (4, 5).

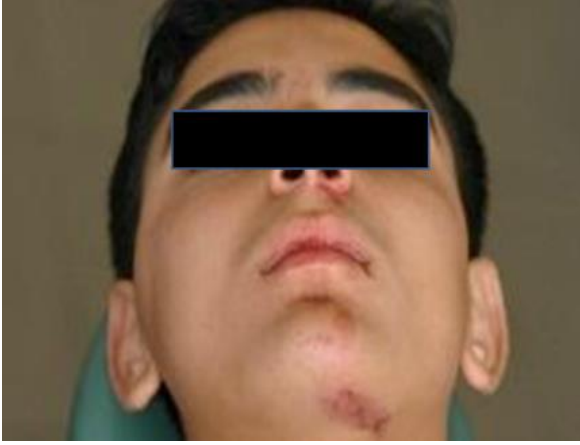Fiber ile güçlendirilmiş adeziv köprüler; travma ya da başarısız endodontik tedavi nedeniyle kaybedilen dişlerin restorasyonunda, eksik diş boşluğunun yanında yer alan destek dişlerin periodontal prognozunun şüpheli olduğu durumlarda, lokal anesteziyi tolere edemeyen veya medikal nedenlerle uzun süreli tedavi uygulanamayan hastalarda, ortodontik tedavi sonrası sabit yer tutucu uygulanması gereken durumlarda ve implant vakalarında yüklem öncesi geçici restorasyon yapılması gereken hastalarda uygulanmaktadır. Buna karşın, uzun köprü boşluklarında, derin kapanışlı vakalarda, destek dişlerde geniş restorasyonların ve diastamaların varlığında uygulanmamaktadır (1, 6).

Bu vakada, travma sonucu sağ maksiller santral kesici dişini kaybeden bir hastaya ortodontik tedavi ve sonrasında yapılan fiberle güçlendirilmiş adeziv köprü uygulaması anlatılmaktadır.

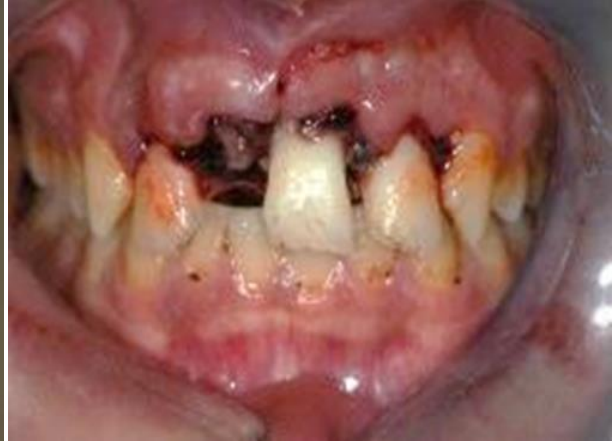### Olgu Sunumu

15 yaşındaki erkek hasta travma sonucu kaybettiği üst sağ ön kesici dişe bağlı estetik kaybının tedavisi için Diş Hekimliği Fakültesi Protetik Diş Tedavisi bölümüne başvurdu. Hastadan alınan anamnez ve yapılan detaylı ağız içi ve radyografik muayene sonucu hastanın sağ üst santral kesici dişin travma sonrası kaybedildiği ve reimplante edilemeyeceği; sol üst santral, lateral ve sağ lateral dişlerin

ise mediale yer değiştirdiği görüldü. Ayrıca ağız içinde ve dışında yumuşak doku travması tespit edildi. (Resim1 ve 2)



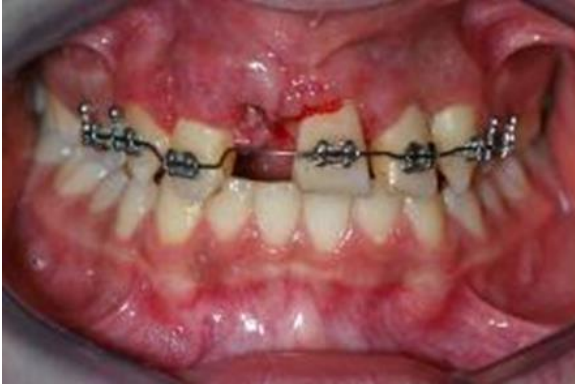**Resim 1.** Tedavi öncesi ağız dışı görünüm



**Resim 2.** Tedavi öncesi ağız içi görünüm

Radyografik muayenede travma bölgesinde herhangi bir patolojik bulguya rastlanmadı. Hastaya tedavi prosedürü anlatılarak "bilgilendirilmiş olur belgesi" alındı. Hasta ortodonti bölümü ile konsülte edilerek kaybedilen sağ üst

santral dişe yeterli yer sağlamak amacıyla sabit ortodontik tedavi uygulanmasına karar verildi. 6 aylık ortodontik tedavi süreci sonundaki boşluğun restore edilebilmesi için yeterli yer sağlanmış oldu. (Resim 3)



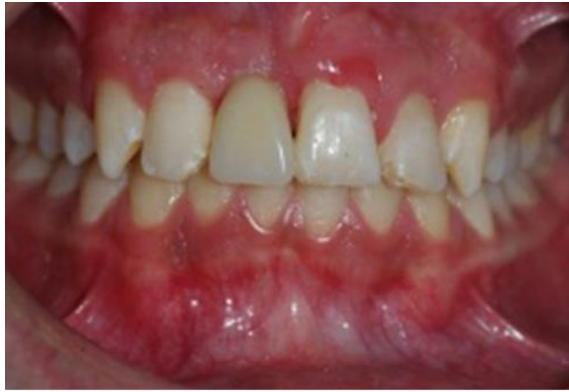
**Resim 3.** Ortodontik tedavi başlangıcı ve tedavi sonrası görüntü

Hasta henüz juvenil dönemde olduğu için eksik diş bölgesine fiber ile güçlendirilmiş kompozitrezin köprü yapılmasına karar verildi. Üst çeneden elastomerik ölçü maddesi (Zetaplus, Zhermack, İtalya) ile ölçü alındı. Eksik diş bölgesi için komşu dişlerin rengine ve formuna uygun olan bir akrilik üst sağ santral diş (Vita, Vitapan Denture Teeth, USA) seçildi ve alçı model üzerinde eksik diş bölgesine uyumlandı. Hazırlanan akrilik dişin lingual orta üçlüsünde polietilen fiber materyalin yerleştirilebilmesi için bir oluk açıldı. Destek dişler üzerindeki dental plak polisaj işlemi ile uzaklaştırıldı ve destek dişler üzerinde minimal bir aşındırma yapıldı. Yerleştirilmesi planlanan fiberin uzunluğu ince bir matriks bandı ile belirlendi. Destek dişlerin lingual ve proksimal yüzeylerine %37'lik ortofosforik asit (K-etchant, Kuraray MedicalInc, Japonya) 15 saniye süre ile uygulandı. Daha sonra 15 sn su ile yıkanarak fosforik asit uzaklaştırıldı ve hava ile kurutuldu. Hazırlanan bölgelere self-etching bir adeziv sistem

(ClearfilSE Bond, Kuraray, Kurashiki, Japonya) üreticinin talimatına göre uygulandı ve LED ışık cihazıyla (Elipar Free Light II, 3M Espe, ABD) ile 10 sn polimerize edildi. 2mm genişliğindeki polietilen fiber materyal (Ribbond; Ribbond, Seattle, WA, ABD) (Resim 4) dişe uygulanmadan önce bonding materyaliyle ıslatıldı. Akrilik dişteki oluğa ve dişlerin lingual yüzeyine yerleştirilerek LED ışık cihazıyla 10 saniye polimerize edildi. Daha sonra hibritkompozitrezin (Filtek Z550, 3M ESPE, USA) ile dişlere adapte edildi. LED ışık cihazı (Elipar LED Freelight II, 3M ESPE)'yle 40 saniye süre ile polimerize edildi. Oklüzyon kontrol edilerek santral dişe gelecek lateral ve protrüviz kuvvetler engellendi. Polisaj ve bitirme işlemleri yapıldı. (Resim 5) Hastaya oral hijyeni nasıl sağlayacağı konusunda bilgi verildi. Hastanın 1, 3 ve 6. aylık klinik takibi sonunda fiberle güçlendirilmiş adeziv köprüde herhangi bir kırılma, kopma ve renklenme görülmedi.



Resim 4. Polietilen fiber materyali (Ribbond; Ribbond, Seattle, WA, ABD)



Resim 5. Protetik tedavi sonrası görünüm

#### Tartışma

Günümüzde travma nedeniyle kaybedilmiş olan dişlerin restorasyonunda doğru tedavi yaklaşımları hastanın ileriki dönemlerindeki estetik ve fonksiyonu için büyük önem arz etmektedir.

Alternatif tedavi yöntemlerinden olan sabit protetik tedavi ve implant tedavisi için “hastanın biyolojik yaşı” endikasyonu sınırlayan etkili bir faktördür. Sabit parsiyel protezler, çocuklarda pulpa boynuzlarının boyutunun geniş olması sebebiyle destek olarak kullanılacak dişlerdeki pulpa nekrozu riskini arttıracaktır. Ayrıca çocuklarda çene gelişiminin henüz tamamlanmadığı için tercih edilmezler. Büyüme ve gelişme dönemi devam ederken uygulanacak implantlar ise, ankiloz bir diş gibi davranırlar ve içinde yer aldıkları kemik segmenti ile birlikte hareket ederler. Gelişimi devam eden bir çocukta implant ve kuru oklüzal seviyenin altında kalır, yumuşak dokuda enflamasyon meydana gelir, periimplant cebi oluşur ve estetik problemler görülür. Juvenil dönemin henüz tamamlanmadığı hastalarda, kalıcı protetik tedavinin uygulanması için iskeletsel ve dental büyümenin tamamlanmasını beklemek daha mantıklıdır (7). Ancak bu bekleme süresince hastanın estetik, fonetik ve fonksiyonel kayıplarının giderilmesi gerekmektedir.

Fiberle güçlendirilmiş adeziv köprü uygulamaları; minimal düzeyde invaziv bir yaklaşım gerektirmeleri ve destek dişleri korumaları nedeniyle gelişim dönemindeki hastalar için estetik, fonksiyonel ve fizyolojik bir tedavi yaklaşımına olanak vermektedir (7). Son zamanlarda literatürde sıkça rastladığımız fiber ile güçlendirilmiş köprüler travma olgularının tedavisinde sıkça kullanılmaktadır (4, 8, 9). Bu vakada estetik ve fonksiyonel gereksinimler nedeniyle

hastanın henüz juvenil dönemde olduğu için fiber ile güçlendirilmiş adeziv köprü planlandı.

Günümüzde fiberle güçlendirilmiş adeziv köprüler, ekonomik olmaları, iyi bağlanabilme özelliklerinin olması, kolay tamir edilebilmeleri, koroziv olmamaları ve minimal düzeyde diş preparasyonunun yeterli olması, direk teknikte laboratuvar maliyetinin olmaması, hastanın koltukta geçirdiği sürenin kısa, uygulamanın kolay olması, metal alaşımlarla kıyaslandıklarında translüsent olmaları ve oldukça estetik sonuçların elde edilmesi, ileriki dönemlerde tedaviden geri dönülmesi istendiğinde buna olanak tanınması sayesinde hem hasta hem de hekim açısından alternatif ve avantajlı bir tedavi seçeneği sunmaktadır (4, 8, 10, 11).

Ancak fiberle güçlendirilmiş adeziv köprü restorasyonları titiz bir çalışma gerektirirler ve sınırlı yük taşıma kapasiteleri söz konusudur. Çiğneme kuvvetleri karşısında dayanım güçleri tartışmalara yol açmaktadır (12). Bu nedenle mevcut dişsiz boşluğun uzunluğu, lokalizasyonu ve hastanın kapanışının dikkatli bir şekilde değerlendirilmesi gerekmektedir (13). Ünlü ve ark. üç yıllık klinik takip sonunda fiberle güçlendirilmiş adeziv köprülerin kabul edilebilir bir başarısından bahsetmişlerdir (14). Bu çalışmada olduğu gibi kısa süreli bir tedavide kullanılması planlanan durumlarda da fiber ile güçlendirilmiş adeziv köprü iyi bir tedavi seçeneği olabilir. Eskitaşcıoğlu ve ark. polietilen fiber ile güçlendirilmiş sabit adeziv köprülerin özellikle implant vakalarının iyileşme periyodunda (3 - 6 ay) geçici amaçlı kullanımını önermişlerdir (15). Fiberle güçlendirilmiş adeziv köprü uygulamaları başlangıçta ön bölge dişlerinin restorasyonu için geçici bir yöntem olarak düşünülse de yapım aşamalarının kolaylığı ve noninvaziv

özelliğinden dolayı doğru seçilen vakalarda daimi restorasyon olarak da uygulanabilir (16, 17).

#### Sonuç

Fiber ile güçlendirilmiş adeziv köprüler juvenil dönemindeki hastalar için estetik, fonksiyon ve fonasyon kayıplarının düzeltilmesinde kullanılan ekonomik, estetik ve invaziv olmayan bir tedavi seçeneğidir. Bu alternatif tedavi yaklaşımı kesici diş kayıplarının geçici restorasyonunda başarıyla kullanılabilir.

#### Kaynaklar

1. Özdemir Dogan D, Yeler D, Tugut F. Fiberle güçlendirilmiş kompozit köprü: vaka raporu. Cumhuriyet Dent J 2011; 12(1):47-51.
2. Kumbuloğlu O, Özdemir N, Aksoy G, User A. A different pontic design for fiber-reinforced composite bridgeworks: a clinical report. Eur J Dent 2007; 1(1):50.
3. Marinello CP, Meyenberg KH, Zitzmann N, Luthy H, Soom U, Imoberdorf M. Single-tooth replacement: some clinical aspects. J Esthet Dent 1997; 9(4): 169-78.
4. Chafaie A, Portier R. Anterior fiber-reinforced composite resin bridge: a case report. Pediatr Dent 2004; 26(6): 530-4.
5. Güner C, Karacaer, Ö. Polyethylene fiber reinforced resin-bonded bridge: case reports. The Journal of Cumhuriyet University Faculty of Dentistry 2007; 10(1): 26-30.
6. Altieri JV, Burstone CJ, Goldberg AJ, Patel AP. Longitudinal clinical evaluation of fiber-reinforced composite fixed partial dentures: a pilot study. J Prosthet Dent 1994; 71(1): 16-22.
7. Misch CE. Dental implant protezler. Nobel Tıp Kitabevleri 2009: 371-2.
8. Kurtulmuş H KÖ, User A, Sabah ME. Fixed prosthodontic rehabilitation using fiber-reinforced composite in conical lateral teeth and tooth loss. The Journal of Hacettepe University Faculty of Dentistry 2007; 31(3): 34-8.
9. Miller TE, Barrick JA. Pediatric trauma and polyethylene reinforced composite fixed partial denture replacements: a new method. J Can Dent Assoc 1993; 59(3): 252-6.
10. Rose E, Frucht S, Jonas IE. Clinical comparison of a multistranded wire and a direct-bonded polyethylene ribbon-reinforced resin composite used for lingual retention. Quintessence Int 2002; 33(8): 579-83.
11. Cekic C. Adhesive bridges. The Journal of Hacettepe University Faculty of Dentistry 2005; 29(1): 40-6.
12. Li W, Swain MV, Li Q, Ironside J, Steven GP. Fiber reinforced composite dental bridge. Part I: experimental investigation. Biomaterials 2004; 25: 4987-93.
13. Güner Ç, Karacaer Ö. Polietilen Fiber Destekli Anterior Köprü (Vaka Raporu). GÜ Diş Hek Fak Derg 2007; 24(3): 173-7.
14. Kusgoz A, Sener Y, Ülker M, Yıldırım S, Koyuturk AE. Fiberle Güçlendirilmiş Kompozit ile Üst Keser Diş Eksikliğinin Restorasyonu. Türk Diş Hekimliği Dergisi 2007; 14: 78-82.
15. Eskitascioğlu G, Eskitascioğlu A, Belli S. Use of polyethylene ribbon to create a provisional fixed partial denture after immediate implant placement: A clinical report. J Prosthet Dent 2004; 91: 11-4.
16. Van Wijlen P. A modified technique for direct, fibre-reinforced, resin-bonded bridges: clinical case reports. J Can Dent Assoc 2000; 66(7): 367-71.
17. Gönülol N, Kalyoncuoğlu E, Bulucu B. Fiberle güçlendirilmiş kompozit ile adeziv köprü uygulamaları (Üç olgu sunumu). Atatürk Üniv. Diş Hek. Fak. Derg 2010; 20(1): 43-8.

#### Sorumlu Yazar:

**Ayşe Tuba ÖĞRETEN**

İnönü Üniversitesi, Diş Hekimliği Fakültesi, Protetik Diş  
Tedavisi AD, MALATYA, TÜRKİYE  
E-mail: tubaogreten@gmail.com