

## Olgu Sunumu

# Kafa Karıştırıcı Trofoblastik Lezyon (Plasental Site Nodül): Olgu Sunumu

Confusing Trophoblastic Lesion (Placental Site Nodule): Case Report

Eren Altun, Meltem Azatçam

T.C. Sağlık Bakanlığı Bingöl Kadın Doğum ve Çocuk Hastalıkları Hastanesi Tıbbi Patoloji Laboratuvarı, Bingöl

## Özet

Plasental site nodül, genellikle üreme çağındaki kadınların, küretaj materyallerinde, serviks biyopsilerinde ve histerektomi materyallerinde, rastlantısal olarak karşımıza çıkar. Gestasyonel trofoblastik hastalıkların bir varyantı olan bu lezyon, implantasyon bölgesindeki intermediate trofoblastlardan köken almaktadır. Benign bir lezyon olmasına rağmen agresif histolojik görünümü nedeniyle trofoblastik ve diğer malign neoplazilerden histopatolojik ayrımı önemlidir. Bu makalede 6 yıldır menometroraji şikayeti olan, tanısız küretaj ile "plasental site nodül" tanısı alan 41 yaşında bir kadın hasta sunulmuştur.

**Anahtar Sözcükler:** Plasental site nodül, Intermediate trofoblast, Uterin kanama.

## Abstract

Placental site nodule is usually seen in women of reproductive age. Placental site nodule is found incidentally in cervical biopsies, curetting and hysterectomy specimens. This lesion is a variant of gestational trophoblastic disease is thought to arise from intermediate trophoblast in implantation area. Placental site nodule is a benign lesion, due to aggressive histological appearance the distinction is important from trophoblastic and non-trophoblastic malignant neoplasms. In this article, placental site nodule diagnosis of 41-year-old female patient presented.

**Key Words:** Placental site nodule, Intermediate trophoblast, Uterine bleeding.

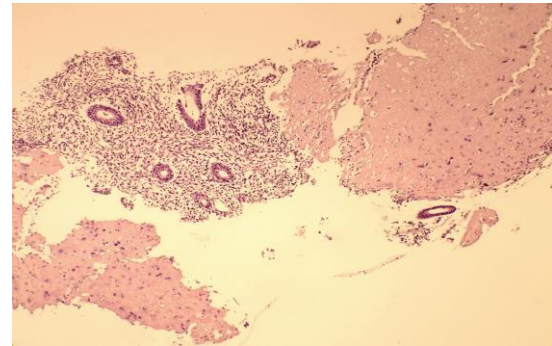
## Giriş

Gestasyonel trofoblastik tümörler, koryokarsinom, epiteloïd trofoblastik tümörler ve plasental site trofoblastik tümörleri içeren fetal trofoblastik tümörlerin bir grubudur (1). Plasental site nodül Dünya Sağlık Örgütü ve Uluslararası Jinekopatoloji Derneğinin sınıflamasında nadir görülen trofoblastik doku proliferasyonları grubuna dahil edilmiştir (2). Plasental site nodüller (veya plaklar) küçük iyi sınırlı, hyalinize stroma içine gömülmüş nodüller koryonik tip intermediate trofoblast agregatlarından gelişir (3). Olguların çoğu küretaj veya biyopsiler sırasında insidental olarak saptanmakta ve hastalar genellikle düzensiz uterin kanama, tekrarlayan spontan abortus, anormal servikal smearler, postkoital kanama ve infertilite şikâyetiyle başvurmaktadır. (2, 4). Benign bir lezyon olmasına rağmen agresif histolojik görünümü nedeniyle trofoblastik ve skuamöz hücreli karsinom gibi malign neoplazilerle karışabilmektedir.

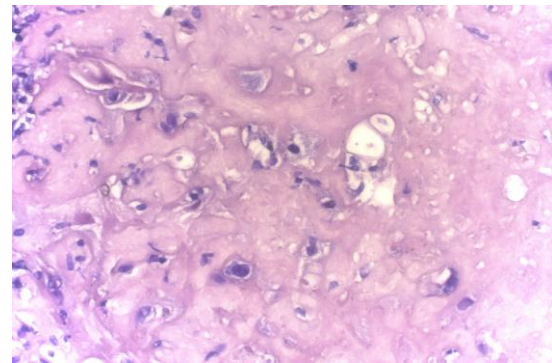
## Olgu Sunumu

Kırk bir yaşında kadın hasta, altı yıldır devam eden, tedaviye dirençli düzensiz uterin kanama nedeniyle hastanemiz kadın doğum polikliniğine başvurmuştur. Soy geçmişinde özellik olmayan hasta, özgeçmişinde Hirsutizm nedeniyle tedavi gördüğünü, 2008 yılında düşük yaptığını belirtmiştir. Sigara kullanmayan hastanın fizik muayenesi,  $\beta$ -HCG değeri ve diğer laboratuvar bulgularında özellik izlenmemiştir. Tanısal amaçlı probe küretaj uygulanan hastadan alınan materyal laboratuvarımıza gönderilmiştir. Makroskopik incelemede kırıntı tarzındaki materyal, santrifüj sonrası 2 cc hacimde gri kahve renkte ve kan-fibrinden fakir görünümde izlendi. Dokunun tamamı kasetlenerek rutin takibe alındı. Histopatolojik incelemede kronik endometrit bulguları içeren dokular komşuluğunda stromada bol miktarda camı eozinofilik sitoplazma içeren, yer yer bazaar görünümde ve düzensiz nükleer konturlara sahip, iri hücrelerden oluşan, iyi sınırlı lezyon alanı izlendi (Resim 1-2). Lezyonu oluşturan hücrelerin etrafında stromal hyalinizasyon alanı dikkati çekti. Çok sayıda seri kesitler ile

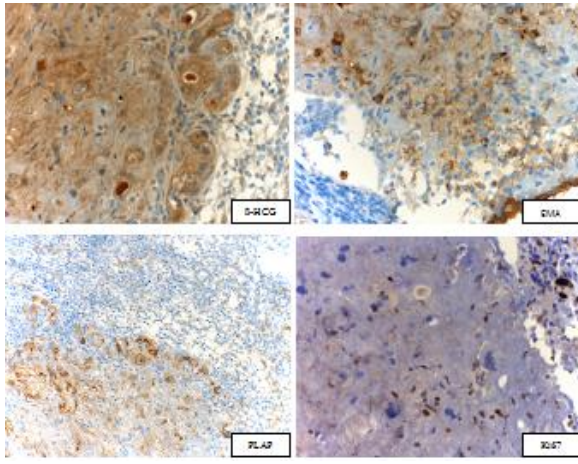
incelenen lezyonda, mitotik figür, koagülasyon nekrozu saptanmadı. Yapılan immunhistokimyasal çalışmalarda mevcut atipik hücreler EMA, PLAP ile pozitif immunreaktivite gösterdi. Ki67 ve  $\beta$ -HCG ile immunreaktivite izlenmedi (Resim 3).



**Resim 1.** Kronik endometrit komşuluğunda hyalinize stromada bizar hücreler (H&E, x40)



**Resim 2.** Hyalinize stroma içerisinde bizar nükleuslu atipik görünümlü hücreler (H&E, x400)



**Resim 3.** Yapılan immunohistokimyasal çalışmalarda atipik hücrelerde, EMA, PLAP ile pozitif immunreaktivite izlendi, Ki67 ve β-HCG ile immunreaktivite izlenmedi.

### Tartışma

Günümüzde plasental site nodülle ilgili bilgiler az sayıdaki vaka serileri ve olgu sunumlarıyla sınırlı olduğundan, plasental site nodül hakkında insidans, coğrafi dağılım, biyolojik davranış ve tedavi ile ilgili kesin bilgiler sınırlıdır (3, 5). Plasental site nodüller mikroskobik olarak küçük, tek veya multipl, oval, iyi sınırlı ve oldukça hyalinize lezyonlardır. Lezyonu oluşturan hücreler glikojenden zengin, şeffaf ve geniş eozinofilik sitoplazmalıdır (6). Makroskopik olarak 1-14 mm (ortalama 2,1 mm) çapında olabilir ve bazen çok sayıda nodüller veya plaklar şeklinde de gelişim gösterebilir (7).

Intermediate trofoblastların benign proliferasyonları plasental site nodül iken, malign proliferasyonu Plasental site trofoblastik tümör olarak bilinmektedir (5). Plasental site nodül, özellikle serviks yerleşimli olduğunda *skuamöz hücreli karsinom* ile karışabilen bir lezyondur (7). Mikroskobik bulgularda sıklıkla karşılaşılan nükleer pleomorfizm ve hyalinize stromanın keratine benzer görünümü, skuamöz hücreli karsinom ile ayırıcı tanıya gidilmesini gerektirmektedir. Plasental site nodülün küçük boyutu, hyalinize olması, mitoz izlenmemesi düşük selülaritesi, lokal invazyon ve metastaz yapmaması, koagülasyon nekrozunun izlenmemesi, desidua ve koryon villus içermemesi gibi histopatolojik bulgular ile plasental site trofoblastik tümör, epiteloïd trofoblastik tümör ve skuamöz hücreli karsinomdan ayırıcı tanısı yapılabilmektedir (6). Yine İHKsal olarak düşük Ki67 indeksi, PLAP, EMA pozitifliği ve hCG negatifliği plasental site nodülün ayırıcı tanısında önemli bulgulardandır (3,4). *Plasental site trofoblastik tümör* ve koryokarsinomda yüksek β-HCG değerleri izlenmekte ve hastalığın takibinde kullanılmaktadır (3). Olgumuzda β-HCG değerinin düşük olması, lezyonun uterusu sınırlı olması, koagülasyon nekrozu, mitoz ve villus izlenmemesi ayırıcı tanıda yardımcı olmuştur.

Yapılan bir çalışmada plasental site nodüllerin %40'ı endoservikste, %56'sı endometriyumda rastlanmıştır. Nadiren önceki bir tubal gebeliğe bağlı olarak fallop tüpünde de izlendiği belirtilmiştir (3, 8). Çoğu hastada terapötik abortus veya sezaryen hikâyesi mevcuttur. (9).

Olgumuzda da 6 yıl önce gebelik nedeniyle terapötik küretaj hikâyesi mevcut olması, literatürde sunulan diğer vakalar ile benzerlik göstermektedir. Genellikle intrauterin gebeliklerden sonra görülen bu tümörlerde intervalin 1 ay ile 8 yıl gibi oldukça uzun olabileceği bildirilmekle beraber ortalama süre 36 aydır (10). Olgumuzda bu süre yaklaşık 72 aydır. Plasental site nodüller benign, non-neoplastik lezyonlardır. Cerrahi eksizyon ile tedavi edilmiş olurlar ve takip gerektirmeyen lezyonlardır (9). Huettner ve arkadaşlarının çalışmasında hastalardan birinde yapılan takiplerde iki kez tekrarlayan plasental site nodül ortaya çıkarken, hastaların hiçbirinde takiplerde trofoblastik hastalık veya jinekolojik bir malignite gelişimi saptanmamıştır (11). Olgumuzda tanı sonrası β-HCG ve klinik takip önerilmiştir.

Konservatif tedavilere cevap vermeyen uterin kanamalı hastalara ait materyallerin değerlendirilmesinde, önceki gebelik veya düşük hikâyesi, β-HCG değeri sorgulanmalı, histomorfolojik görünümdeki atipiyeye rağmen ön tanılar arasında benign bir lezyon olan plasental site nodül de akılda bulundurulmalıdır.

### Kaynaklar

1. Chen BJ, Cheng CJ, Chen WY. Transformation of a post-cesarean section placental site nodule into a coexisting epithelioid trophoblastic tumor and placental site trophoblastic tumor: a case report. *Diagn Pathol.* 2013; 20: 8-85.
2. Yiğit S, Pişkin GD, Genç T. Plasental bölge nodülü ve plağı. *Türk Patoloji Dergisi* 1997; 13-1: 13-14
3. Shih BM, Mazur MT, Kurman RJ. Gestational trophoblastic tumors and related tumor-like lesions. In: Robert J Kurman, Lora Hedrick Ellenson, Brigitte M Ronnett. *Balustein's Pathology of the Female Genital Tract*; 6th ed. Springer 2011.
4. Jacob S, Mohapatra D, Placental site nodule: a tumor-like trophoblastic lesion, *Indian J Pathol Microbiol* 2009; 52(2): 240-1.
5. Aydın A, Şahin N, Çıralık H, Mızrak B, Sönmez S. Exaggerated plasental site reaksiyon (iki olgu sunumu). *Genel Tıp Derg* 1997; 7(1): 36-8
6. Erdoğan NY, Kara MA. Tumor-like trophoblastic lesion (plasental site nodule). *Cumhuriyet Tıp Derg* 2012; 34: 210-214.
7. Özgün G, Baykara S, Atalay FÖ, Özerkan Ö. Uterin Servikste Rastlantısal Plasental Site Nodül Olgusu, *Uludağ Üniversitesi Tıp Fakültesi Dergisi* 2012; 38(2): 143-145.
8. Choi JJ, Emmadi R. Incidental placental site nodule in a fallopian tube, *Int J Surg Pathol.* 2014; 22(1): 90-2.
9. Shih IM, Seidman JD, Kurman RJ. Placental site nodule and characterization of distinctive types of intermediate trophoblast, *Hum Pathol.* 1999;30(6): 687-94.
10. Young RH, Kurman RJ, Scully RE. Placental site nodules and plaques. A clinicopathologic analysis of 20 cases, *Am J Surg Pathol.* 1990; 14(11): 1001-9.
11. Huettner PC, Gersell DJ. Placental site nodule: a clinicopathologic study of 38 cases *Int J Gynecol Pathol.* 1994; 13(3): 191-8.

### Sorumlu Yazar

**Eren ALTUN**

T.C. Sağlık Bakanlığı Bingöl Kadın Doğum ve Çocuk Hastalıkları Hastanesi Tıbbi Patoloji Laboratuvarı  
E-mail: erenaltun@hotmail.com