

Orijinal Araştırma

Tütün Dumanına Maruz Kalan Ratlarda Hesperetin Testis Dokusundaki Antioksidan Etkisinin İncelenmesi**Examination of the Antioxidant Effect of Hesperetin in Testis Tissue in Rats Exposed to Tobacco Smoke**Osman Fatih Yılmaz¹, Nalan Kaya¹, Gonca Ozan², Şeyma Özer Kaya³
Dürrin Özlem Dabak¹, İbrahim Enver Ozan¹¹Fırat Üniversitesi, Tıp Fakültesi, Histoloji ve Embriyoloji, Elazığ, Türkiye²Fırat Üniversitesi, Veteriner Fakültesi, Biyokimya, Elazığ, Türkiye³Fırat Üniversitesi, Veteriner Fakültesi, Dölerme ve Suni Tohumlama, Elazığ, Türkiye**Özet**

Amaç: Tütün dumanında bulunan ve kanla taşınan toksik maddeler oksidan antioksidan sistem arasındaki dengeyi dokular aleyhine değiştirmektedir. Antioksidan, antimikrobiyal ve antiinflamatuar özelliklerinin olduğu bilinen hesperetin; limon, portakal ve greylift gibi turuncgillerde bulunur. Çalışmada tütün dumanı maruziyetinin testis dokusunda oluşturacağı hasara karşı hesperetin koruyucu etkilerinin incelenmesi amaçlanmıştır.

Gereç ve Yöntem: Çalışmada 24 adet erişkin Sprague-Dawley erkek rat kullanıldı. Ratlar 4 gruba ayrıldı (n:6):kontrol (K), tütün dumanı (TD), tütün dumanı+mısırözü yağı (TD+M) ve tütün dumanı+hesperetin (TD+HES). TD, TD+M ve TD+HES gruplarındaki ratlar, günde iki defa birer saat tütün dumanına maruz bırakıldı. TD+HES grubundaki ratlara tütün dumanına ilaveten oral gavajla, mısırözü yağında çözülmüş hesperetin gün aşırı 50 mg/kg dozunda uygulandı. TD+M yağı grubundaki ratlara ise tütün dumanına ilaveten hesperetini çözmede kullanılan miktarda mısırözü yağı gün aşırı oral gavajla verildi. 12 haftalık deney süresi sonunda tüm gruplardaki ratlar dekapite edildi. Testis dokuları çıkarıldı. Histokimyasal ve eNOS boyamaları ile TUNEL yöntemi uygulandı. Biyokimyasal analizler ve sperm analizleri yapıldı.

Bulgular: TD ve TD+M gruplarına ait kesitlerde seminifer tübül germinal epitelinde dejenerasyon, atrofik tübüller, vasküler konjesyon, seminifer tübül bazal membranlarında ayrılmalar, interstisyel alanda ödem ve bazı tübüllerde lümen dökülmüş immatür hücreler tespit edildi. Ayrıca bu gruplarda apoptotik hücre sayısında ve eNOS immünreaktivitesinde artış gözlemlendi. Hesperetin uygulamasının histolojik değişimlerde, eNOS immünreaktivitesinde ve apoptotik hücre sayısında azalmaya neden olduğu belirlendi. Malondialdehit(MDA) düzeyleri TD ve TD+M gruplarında arttı, hesperetin uygulamasının ise MDA düzeyini azalttığı tespit edildi. Katalaz (CAT) ve glutatyon peroksidaz (GSH-Px) enzim aktivitelerinin, TD ve TD+M gruplarında azaldığı, TD+HES grubunda ise GSH-Px aktivitesinin arttığı tespit edildi. CAT aktivitesi açısından TD, TD+M ve TD+HES grupları arasında fark bulunamadı. TD ve TD+M gruplarında anormal sperm sayısında artış, TD+HES grubunda ise azalma tespit edildi.

Sonuç: Bulgular tütün dumanının testis dokusunda hasara neden olduğu ve hesperetin uygulamasının ise bu toksik etkilere karşı koruma sağladığını göstermektedir.

Anahtar Kelimeler: Tütün Dumanı, Hesperetin, Histoloji, Biyokimya, Testis.

Abstract

Introduction: Toxic substances in tobacco smoke which are carried to every part of the body by blood, are likely to change the balance between oxidant- antioxidant systems against tissues. Hesperetin, known to have antioxidant, antimicrobial and antiinflammatory properties; is found in citrus fruits, such as lemons, oranges and grape fruits. In this study, it is aimed to examine the protective effects of hesperetin against oxidative damage on testis tissue caused by tobacco smoke exposure.

Materials and Methods: Twenty-four male adult Sprague-Dawley rats were divided into 4 groups (n=6):Control (C), tobacco smoke (TS), tobacco smoke plus corn oil (TS+CO) and tobacco smoke plus HES (TS+HES). TS, TS+CO and TS+HES groups were exposed to tobacco smoke 1hour twice a day and hesperetin was applied 50 mg/kg (dissolved in corn oil) by oral gavage every other day. In rats in the TS+CO group, in addition to tobacco smoke, the amount of corn oil that was used to dissolve hesperetin was given by oral gavage every other day. At the end of the experimental period of 12weeks rats were decapitated. Testis tissues removed. Histochemical, eNOS staining and TUNEL methods were applied. Biochemical and sperm analyzes were performed.

Results: In rat testis tissues of TS and TS+CO; degeneration in germinative epithelium, atrophic tubules, vascular congestion, seperation in seminiferous tubule basement membranes, edema in interstitial area and immature cell debris in tubule lumen were detected Also, the increased apoptotic cells and eNOS immunoreactivity were observed in TS and TS+CO groups. HES administration caused a decrease in histological alterations, eNOS immunoreactivity and apoptotic cells. Malondialdehyde (MDA) levels were found to increase in TS and TS+CO, while hesperetin administration reduced MDA levels. Catalase (CAT) and glutathione peroxidase (GSH-Px) enzyme activities were found to decrease in TS and TS+CO whereas GSH-Px activity increased in TS+HES. In terms of CAT activity, there was no difference between TS, TS+CO and TS+HES. There was an increase in the number of abnormal sperm in the TS and TS+CO, and a decrease in the TS+HES.

Conclusions: The findings indicate that tobacco smoke causes damage to the testicular tissue and that the administration of hesperetin protects against these toxic effects.

Keywords: Tobacco Smoke, Hesperetin, Histology, Biochemistry, Testis.

Giriş

Tütün dumanı; nikotin, naftalin, amonyak, kadmiyum, karbonmonoksit, arsenik ve radyoaktif polonyum gibi 4000 den fazla toksik kimyasal içerir. Kanla taşınan bu toksik maddeler oksidan-antioksidan sistemler arasındaki dengeyi dokular aleyhine değiştirmektedir (1).

Hesperetin (HES) (3', 5, 7-trihydroxyl -4'-methoxyl flavanone) limon, portakal ve greylift gibi turunçgillerde en bol bulunan flavanoiddir (2). Hesperidin (hesperetin-7-rutinoside) aglikon formu olan HES'in özellikle anti-inflamatuvar, anti-karsinojenik, anti-hipertansif, anti-aterojenik ve antioksidan gibi farmakolojik özellikleri vardır (3-5).

Çalışmada tütün dumanı maruziyetinin testis dokusunda meydana getirebileceği olası hasarlara karşı HES'in koruyucu etkilerinin araştırılması amaçlanmıştır.

Gereç ve Yöntem

Çalışma, Fırat Üniversitesi Hayvan Denepleri Yerel Etik Kurulu'nun 05.02.2104 tarihli 2014/4 toplantı sayılı ve 43 nolu kararı ile etik yönden uygun bulunarak başlatıldı. Çalışmada 200 ± 10 gr ağırlığında 24 adet 8 haftalık erişkin Sprague - Dawley cinsi erkek rat kullanıldı. Ratlar, deney süresince buldukları ortamın sıcaklığı 21±1 °C arasında sabit tutularak 12 saat (07:00-19:00) aydınlık, 12 saat (19:00- 07:00) karanlık foto periyodunda barındırıldı.

Ratlar kontrol (K), tütün dumanı (TD), tütün dumanı + mısırözü yağı (TD+M) ve tütün dumanı + hesperetin (TD+HES) olmak üzere rastgele 4 eşit gruba ayrıldı.

TD, TD+M ve TD+HES gruplarına ait ratlar, günde iki defa birer saat olmak üzere tütün dumanına maruz bırakıldı. TD+HES grubundaki ratlara, tütün dumanına ilaveten oral gavajla mısırözü yağında hazırlanmış HES (W431300-5G, Lot No: SLBG8900V, Sigma-Aldrich, UK) gün aşırı 50 mg/kg dozunda uygulandı. TD+M grubundaki ratlara ise HES'i çözmede kullanılan miktarda mısırözü yağı gün aşırı oral gavajla verildi.

12 haftalık deney süresi sonunda tüm gruplardaki ratlar ketamin (75 mg/kg) + xylazine (10 mg/kg) anestezisi altında dekapite edildi. Testis dokuları çıkarılarak rutin histolojik değerlendirmeler ve biyokimyasal analizler yapıldı. Ayrıca alınan sperm örnekleri ile de sperm analizleri yapıldı.

Spermatolojik Değerlendirmeler

Alınan sperm örneklerinden; sperm yoğunluğu, sperm motilitesi ve anormal sperm miktarına bakılarak değerlendirilmeler yapıldı.

Histokimyasal Analizler

Hazırlanan testis dokusu preparatlarına Hematoksilin-Eozin (H&E), Masson'un üçlü boyası ve Periyodik Asit Schiff (PAS) boyamaları yapıldı. Apoptotik hücrelerin belirlenmesi için TUNEL (terminal deoxynucleotidyl transferase (TdT)-mediated deoxyuridine triphosphate (dUTP)-biotin nick end-labeling) boyaması ve endotelial nitrik oksit sentaz (eNOS) immünreaktivitesinin belirlenmesi için Avidin-Biotin-Peroksidaz Kompleksi yöntemi uygulandı. Ayrıca testis dokusunda biyokimyasal olarak MDA düzeyi ile CAT ve GSH-Px aktivitesi ölçüldü.

İstatistiksel Analiz

Veriler ortalama ± standart sapma değerleri olarak bildirildi. p<0.05 değeri anlamlı olarak kabul edildi. Normal dağılım gösteren grupları karşılaştırarak aralarındaki farklılıkları tespit etmek amacıyla Tek Yönlü Varyans Analizi (ANOVA) uygulandı ve ikili karşılaştırmalar için de Post-Hoc Tukey testi kullanıldı. Tüm istatistiksel analizler SPSS 22.0 (Statistical Package for Social Sciences) paket programı kullanılarak yapıldı.

Bulgular

Spermatolojik Değerlendirmeler

Sperm yoğunluğu ve sperm motilitesi açısından gruplar arasında istatistiksel olarak anlamlı bir fark bulunamadı (p>0,05). Tütün dumanı uygulamasının kontrol grubuna kıyasla anormal sperm oranını önemli bir biçimde arttırdığı tespit edildi (p<0,05). HES uygulamasının ise anormal sperm miktarını oldukça düşürerek kontrol grubuna yakın bir değere getirdiği hesaplandı (Tablo 1).

Tablo 1. Sperm parametreleri

Gruplar	Sperm yoğunluğu (x10 ⁶ sperm/caudo 1ml ⁻¹)	Sperm motilitesi (%)	Anormal sperm miktarı (%)
Kontrol grubu	46.25 ± 7.2	65.00 ± 10.62	5.75 ± 0.95
Tütün dumanı grubu	45.50 ± 6.40	62.50 ± 8.16	7.75 ± 0.57 ^a
Tütün dumanı+Mısırözü yağı grubu	43.50 ± 9.05	62.50 ± 9.57	7.50 ± 0.81 ^a
Tütün dumanı + HES grubu	46.00 ± 9.00	65.00 ± 5.00	4.00 ± 0.00 ^b

Değerler ortalama± standart sapma olarak verilmiştir. a:Kontrol grubuna göre karşılaştırıldığında, b:Tütün dumanı grubuna göre karşılaştırıldığında, (p<0.05).

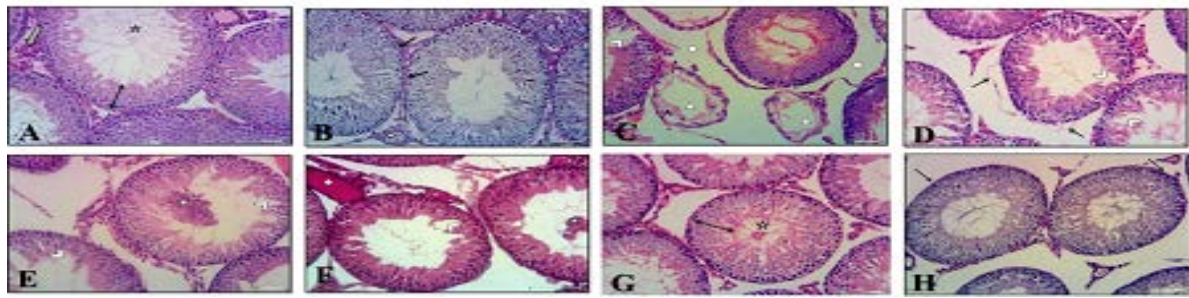
Histolojik Değerlendirmeler

Kontrol grubuna ait ratların testis dokusu preparatları ışık mikroskobu altında incelendiğinde seminifer tübüllerin bazal membranı, germinal epiteldeki hücreler ve interstisyel alan normal yapıda izlendi (Şekil 1A, 1B).

Tütün dumanına maruz bırakılan grupta seminifer tübül germinal epitelinde dejenerasyon, atrofik tübüller, vasküler konjesyon, seminifer tübül bazal membranlarında ayrılmalar ve interstisyel alanda ödem tespit edildi (Şekil 1C, 1D).

Tütün dumanı + mısırözü yağı uygulanan gruptaki bulgular, tütün dumanı grubu ile benzerdi (Şekil 1E, 1F). Tütün dumanı + HES grubunda ise kontrol grubuna yakın normal görünümlü seminifer tübül germinal epiteli ve normal spermatogenez izlendi. Seminifer tübül bazal membran ayrılmalarında azalma, germinal epitel dejenerasyonunda, vasküler konjesyonda ve interstisyel ödemde belirgin şekilde iyileşmeler gözlemlendi (Şekil 1G, 1H).

Tüm gruplardaki ratlara ait preparatlar incelenerek bir histoskor tablosu oluşturuldu (Tablo 2).



Şekil 1A. Kontrol grubu. Normal görünümlü seminifer tübül germinal epiteli (↔), interstisyel alan (⇒) ve normal spermatogenez (★). H&E x 200. **B.** Kontrol grubu. Normal görünümlü seminifer tübül bazal membranı (→) ve interstisyel alandaki damar (◇). PAS **C.** Tütün dumanı grubu. Atrofik tübüller (Δ), seminifer tübül germinal epitelinde dejenerasyon (▷) ve interstisyel alanda ödem (△). H&E **D.** Tütün dumanı grubu. Seminifer tübül bazal membranında ayrılmalar (→), vasküler konjesyon (◇), seminifer tübül germinal epitelinde dejenerasyon (▷). H&E **E.** Tütün dumanı + mısırözü yağı grubu. Seminifer tübül lümenine dökülmüş immatür hücreler (★) ve seminifer tübül germinal epitelinde dejenerasyon (▷). H&E **F.** Tütün dumanı + mısırözü yağı grubu. Vasküler konjesyon (◇), seminifer tübül lümenine dökülmüş immatür hücreler (★) ve seminifer tübül germinal epitelinde dejenerasyon (▷). Masson'un üçlü boyası **G.** Tütün dumanı + HES grubu. Normal görünümlü seminifer tübül germinal epiteli (↔), normal spermatogenez (★). H&E **H.** Tütün dumanı + HES grubu. Normal görünümlü seminifer tübül bazal membranı (→) ve vasküler konjesyonda azalma (◇). PAS

Tablo 2. Histolojik değerlendirmelere ait histoskor tablosu.

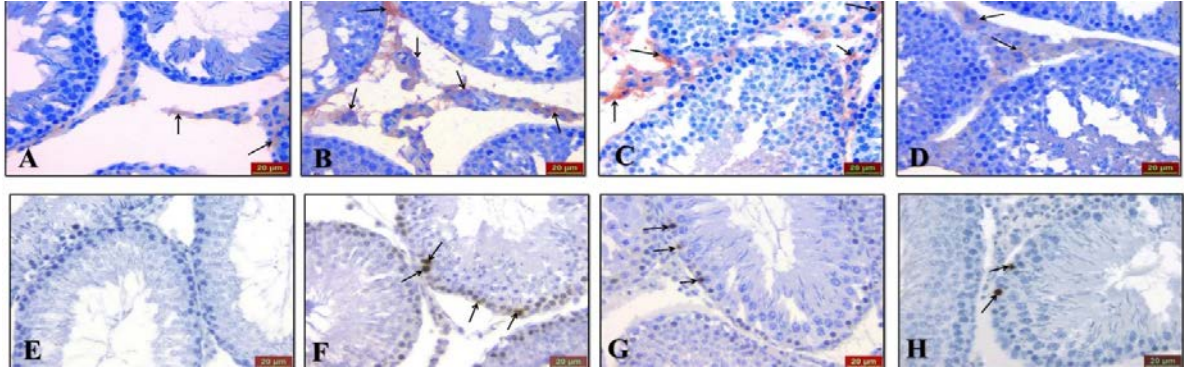
Gruplar	Konjesyon	Seminifer tübül dejenerasyonu	Lümen dökülen hücre	Lümendeki sperm yoğunluğu	Bazal membran ayrılması	Atrofik tübül	İntersitisyel ödem
Kontrol grubu	0,50±0,57	0,25±0,50	0,00±0,00	2,75±0,50	0,00±0,00	,00±,00	0,25±0,50
Tütün dumanı grubu	2,50±0,57 ^a	3,00±0,00 ^a	2,00±0,81 ^a	1,00±0,00 ^a	1,75±0,50 ^a	2,25±0,50 ^a	2,25±0,50 ^a
Tütün dumanı +Mısırözü yağı grubu	2,00±0,81 ^a	2,50±0,57 ^a	1,75±0,95 ^a	1,25±0,50 ^a	1,75±0,50 ^a	1,75±0,95 ^a	1,75±0,50 ^a
Tütün dumanı + HES grubu	0,75±0,50	0,00±0,00 ^b	0,25±0,50 ^b	2,25±0,50 ^b	0,00±0,00 ^b	0,50±0,57 ^b	0,50±0,57 ^b

Değerler; ortalama ± standart sapma olarak verilmiştir. a:Kontrol grubuna göre karşılaştırıldığında, b:Tütün dumanı grubuna göre karşılaştırıldığında (p<0.05)

eNOS İmmünreaktivitesi

eNOS immünreaktivitesi kontrol grubu ile tütün dumanı + HES grubunda benzerdi. Kontrol grubu ile karşılaştırıldığında tütün dumanı grubunda eNOS immünreaktivitesi açısından anlamlı bir artış vardı ($p < 0.05$). Tütün dumanı

grubu ile tütün dumanı + mısırözü yağı grupları arasında ise istatistiksel olarak anlamlı bir fark bulunamadı (Şekil 2 A, B, C, D). eNOS immünreaktivitesine ait histoskor tablosu tablo 3'de verilmiştir.



Şekil 2A. Kontrol grubu. eNOS immünreaktivitesi. x400. **B.** Tütün dumanı grubu. eNOS immünreaktivitesi. **C.** Tütün dumanı + mısırözü yağı grubu. eNOS immünreaktivitesi. **D.** Tütün dumanı + HES grubu. eNOS immünreaktivitesi. **E.** Kontrol grubu. TUNEL x400. **F.** Tütün dumanı grubu. TUNEL pozitif hücre (→). **G.** Tütün dumanı + mısırözü yağı grubu.

TUNEL

Tütün dumanı ve tütün dumanı + mısırözü yağı gruplarında kontrol grubuna kıyasla TUNEL pozitif hücrelerin sayısında anlamlı bir artış bulundu ($p < 0.05$). Tütün dumanı + HES grubunda ise TUNEL pozitif hücre sayısının kontrol grubu ile benzer olduğu gözlemlendi. Tütün dumanı grubu ile tütün dumanı + mısırözü yağı grubu arasında ise istatistiksel olarak anlamlı bir değişiklik gözlenemedi (Şekil 2 E, F, G, H). Apoptotik indeks tablo 3'de verilmiştir.

anlamlı düzeyde azalarak, kontrol grubuna yakın düzeylerde olduğu saptandı ($p < 0.001$).

Biyokimyasal Analizler

MDA düzeylerinin tütün dumanı ve tütün dumanı + mısırözü yağı gruplarında, kontrol grubu ile karşılaştırıldığında istatistiksel olarak anlamlı düzeyde arttığı tespit edildi ($p < 0.001$). Tütün dumanı + HES grubunda ise tütün dumanı ve tütün dumanı + mısırözü yağı gruplarına göre

CAT ve GSH-Px enzim aktivitelerinin; kontrol grubuna göre tütün dumanı ve tütün dumanı + mısırözü yağı gruplarında istatistiksel olarak anlamlı düzeyde azaldığı belirlendi ($p < 0.001$). CAT aktivitesi açısından tütün dumanı + HES, tütün dumanı ve tütün dumanı + mısırözü yağı grupları arasında istatistiksel açıdan önemli bir fark tespit edilmedi ($p > 0.05$). GSH-Px aktivitesinin tütün dumanı + HES grubunda tütün dumanı ve tütün dumanı + mısırözü yağı gruplarına göre istatistiksel olarak anlamlı düzeyde arttığı tespit edildi ($p < 0.001$). Kontrol grubu ile tütün dumanı + HES grubu arasında GSH-Px aktiviteleri açısından istatistiksel açıdan anlamlı bir farklılık tespit edilemedi ($p > 0.05$) (Tablo 3).

Tablo 3. Apoptotik indeks, eNOS immünreaktivitesi ile testis dokusu MDA, CAT ve GSH-Px düzeyleri.

Gruplar	Apoptotik İndeks (%)	eNOS İmmünreaktivitesi (Yaygınlık X Şiddet)	MDA (nmol/g doku)	CAT (k/g protein)	GSH-Px (U/g protein)
Kontrol grubu	1.33 ± 0.51	0.28 ± 0.07	13,930 ± 0,726 ^b	20,298 ± 1,182 ^b	107,433 ± 6,699 ^b
Tütün dumanı grubu	5.16 ± 0.75 ^a	1.60 ± 0.31 ^a	21,867 ± 1,282 ^a	13,119 ± 1,856 ^a	71,417 ± 5,701 ^a
Tütün dumanı + Mısırözü yağı grubu	5.66 ± 0.81 ^a	1.45 ± 0.35 ^a	21,311 ± 0,878 ^a	12,413 ± 2,559 ^a	64,910 ± 5,603 ^a
Tütün dumanı + HES grubu	1.75 ± 0.50 ^b	0.28 ± 0.18 ^b	13,887 ± 0,942 ^b	14,818 ± 2,068 ^a	118,720 ± 9,693 ^b

Değerler ortalama ± standart sapma olarak verilmiştir. a: Kontrol grubuna göre karşılaştırıldığında, b: Tütün dumanı grubuna göre karşılaştırıldığında, ($p < 0.05$).

Tartışma

Tütün kullanımının solunum sistemi, kardiyovasküler sistem, üreme sistemi ve gastrointestinal sistemler üzerinde olumsuz etkileri olduğu bildirilmiştir (6).

Yapılan bir çalışmada, 9 hafta boyunca günde 20 adet sigara dumanına maruz bırakılan ratların sperm konsantrasyonu, motilitesi ve hareketliliğinin bozulduğu rapor edilmiştir (7). La Maestra ve ark. yaptığı çalışmada 10 haftalık sigara dumanı maruziyetinin epididimal spermatozoon sayısında azalma ve anormal sperm yüzdesinde artışa neden olduğu tespit edilmiştir (8).

Çalışmada sperm yoğunluğu ve sperm motilitesi açısından gruplar arasında istatistiksel açıdan anlamlı bir fark bulunmadı. Ancak tütün dumanı uygulamasının kontrol grubuna göre anormal sperm oranını önemli bir biçimde arttırdığı tespit edildi.

2 ay boyunca günde 2 saat sigara dumanına maruz bırakılan ratların testis dokusunda seminifer tübül germinal epitelinde bozulma, spermatogenetik seri hücrelerde yoğun dejenerasyon ve bazı tübüllerin bazal membranlarında ayrılmalar gözlemlendiği bildirilmiştir (9). Çalışmada 3 ay boyunca günde 2 saat tütün dumanına maruz bırakılan ratların testis dokusunda literatür ile uyumlu bulgular tespit edildi.

Yapılan diğer bir çalışmada 8 hafta boyunca sigara dumanına maruz kalmanın testis dokusunda apoptozis artışına neden olduğu gösterilmiştir (10). Çalışmada tütün dumanının testis dokusunda, kontrol grubu ile karşılaştırıldığında apoptozisi istatistiksel olarak önemli biçimde arttırdığı tespit edildi.

Spermatogenetik seri hücrelerindeki apoptozis artışı ile NOS aktivitesinin artışı arasında ilişki olduğu rapor edilmiştir (11). Yapılan bir çalışmada ratların testis dokusunda kadmiyum ile oluşturulmuş hasar sonucu eNOS immünreaktivitesinin arttığı bildirilmiştir (12). Çalışmada tütün dumanına maruz kalan ratlarda interstisyel alanda eNOS immünreaktivitesinin kontrol grubuna kıyasla anlamlı derecede arttığı görüldü.

Tütün dumanının testis dokusunda meydana getireceği hasarlara karşı HES'in nasıl bir etki göstereceği ile ilgili herhangi bir literatür çalışması bulunmamaktadır. Ancak HES'in gama radyasyonu, peroksinitrit ve siklofosfamid ile oluşturulmuş çeşitli doku

hasarlarına karşı koruma gösterdiği ve oluşan bu hasarları azalttığı rapor edilmiştir (13-15).

Yapılan bir çalışmada rat testis dokusunda doksorubisin ile oluşturulmuş oksidatif stres kaynaklı meydana gelen testiküler hasara karşı 25 mg/kg, 50 mg/kg ve 100 mg/kg dozlarında hesperetin uygulanmasının koruma sağladığı rapor edilmiştir (16). Çalışmada, tütün dumanına maruz bırakılan gruptaki ratların testis dokusunda; seminifer tübül germinal epitelinde dejenerasyon, vasküler konjesyon, çok sayıda seminifer tübül bazal membranlarında ayrılmalar ve interstisyel alanda ödem tespit edildi. Tütün dumanı ile birlikte HES uygulanan gruptaki ratların testis dokusu ise literatür ile uyumlu olarak kontrol grubuna yakın olduğu tespit edildi.

Shagirtha ve ark. yaptığı bir çalışmada HES'in testis dokusunda oluşan histopatolojik değişiklikleri belirgin bir şekilde azalttığı, oksidatif stres belirteci olan MDA düzeyini düşürdüğü, CAT ve GSH-Px seviyelerini ise arttırdığı rapor edilmiştir (17). Deneysel olarak oluşturulan testis torsiyonu çalışmasında ise HES'in testis dokusunda MDA düzeyini azalttığı, CAT aktivitesini ise arttırdığı bildirilmiştir (18). Çalışmada HES'in MDA seviyesini azalttığı, GSH-Px aktivitesini ise arttırdığı tespit edildi. Bununla birlikte HES'in CAT seviyesinde anlamlı bir değişim yapmadığı belirlendi. Ayrıca tütün dumanı maruziyetine bağlı oluşan oksidatif stres kaynaklı hasara karşı uygulanan HES'in testis dokusunda apoptotik indeksi azalttığı gözlemlendi.

Sonuç olarak 12 hafta boyunca günde 2 saat uygulanan tütün dumanının rat testis dokusunda hasara yol açtığı tespit edildi. Antioksidatif özelliği bilinen hesperetinin, bu hasara karşı koruyucu olduğu gözlemlendi.

Kaynaklar

1. Tütün ve tütün kontrolü. Toraks kitapları. Türk Toraks Derneği. İstanbul: Aves Yayıncılık, Ocak 2010.
2. Mouly P, Gaydou EM, Auffray A. Simultaneous separation of flavanone glycosides and polymethoxylated flavones in citrus juices using lipid chromatography. J Chromatogr A 1998; 800: 171-79.
3. Garg A, Garg S, Zaneveld LJ, Singla AK. Chemistry and pharmacology of the citrus bioflavonoid hesperidin. Phytother Res 2001; 15: 655-69.
4. Cai YZ, Luo Q, Sun M, Corke H. Antioxidant activity and phenolic compounds of 112

- traditional Chinese medicinal plants associated with anticancer. *Life Sci* 2004; 74: 2157-84.
5. Lin N, Sato T, Takayama, et al. Novel anti-inflammatory actions of nobiletin, a citrus polymethoxy flavonoid, on human synovial fibroblasts and mouse macrophages. *Biochem Pharmacol* 2003; 65: 2065-71.
 6. Foulds J, Delnevo C, Ziedonis DM, Steinberg MB. Health effects of tobacco, nicotine and exposure to tobacco smoke pollution. In: Brick J, ed. *Handbook of the Medical Consequences of Alcohol and Drug Abuse*. New York: The Haworth Press, 2008: pp 423-60.
 7. Sankako MK, Garcia PC, Piffer RC, et al. Possible mechanism by which zinc protects the testicular function of rats exposed to cigarette smoke. *Pharmacol Reports* 2012; 64: 1537-46.
 8. La Maestra, S, de Flora S, Micale RT. Effect of cigarette smoke on DNA damage, oxidative stress, and morphological alterations in mouse testis and spermatozoa. *Int J Hyg Environ Health* 2014; <http://dx.2014.08.006>
 9. Güven MC, Can B, Ergün A, Saran Y, Aydos K. Ultrastructural effects of cigarette smoke on rat testis. *Eur Urol* 1999; 36: 645-49.
 10. Ozkan L, Yardimoglu M, Ozkurkucugil C. Protective effects of pentoxifylline on the seminiferous tubules morphology in smoking rats. *Res Web Pub* 2013; 1: 1-7.
 11. Shikone T, Billig H, Hsueh AJW. Experimentally induced cryptorchidism increases apoptosis in rat testis. *Biol Reprod* 1994; 51: 865-72.
 12. Sönmez MF, Tascioglu S. Protective effects of grape seed extract on cadmium-induced testicular damage, apoptosis, and endothelial nitric oxide synthases expression in rats. *Toxicol Ind Health* 2016; 32(8): 1486-94.
 13. Pradeep K, Ko KC, Choi MH, et al. Protective Effect of Hesperidin, a Citrus Flavanoglycone, Against gamma-Radiation-Induced Tissue Damage in Sprague- Dawley Rats. *J Med Food* 2012; 15: 419-27.
 14. Sudheer KM, Srinivasan KK, Unnikrishnan MK. Hesperidin inhibits nitrite-induced methemoglobin formation. *Indian J Pharm Sci* 2003; 65: 436-8.
 15. Shrivastava M, Kar V, Shrivastava S. Cyclophosphamide altered the myocardial marker enzymes: Protection provoked by Hesperidin in Rats. *Int J Phytomed* 2013; 5: 141-5.
 16. Trivedi PP, Tripathi DN, Jena GB. Hesperetin protects testicular toxicity of doxorubicin in rat: Role of NFκB, p38 and caspase-3. *Food Chem Toxicol* 2011; 49: 38-47.
 17. Shagirtha K, Pari L. Hesperetin, a citrus flavonone, protects potentially cadmium induced oxidative testicular dysfunction in rats. *Ecotoxicol Environ Safety* 2011; 74: 2105-11.
 18. Çelik E. Ratlarda deneysel testis torsiyonu ile oluşturulan iskemi/reperfüzyon hasarından korunmada hesperetinin etkileri. Uzmanlık tezi, Malatya: İnönü Üniversitesi, Tıp Fakültesi, 2012.

Sorumlu Yazar:

Osman Fatih YILMAZ

Fırat Üniversitesi Tıp Fakültesi, Histoloji ve Embriyoloji, ELAZIĞ, TÜRKİYE
E mail: ofy-rm@hotmail.com
ADRES SOR