T.C
İNÖNÜ ÜNİVERSİTESİ
TIP FAKÜLTESİ

İRİNOTEKAN'IN TESTİS ÜZERİNE YAN ETKİLERİNE KARŞI CURCUMİN'İN ETKİSİ

Dr. Ömür UYANIK

ACİL TIP ANABİLİM DALI
UZMANLIK TEZİ

TEZ DANIŞMANI
DOÇ. DR. ŞÜKRÜ GÜRBÜZ

MALATYA
ARALIK – 2018

TEŞEKKÜR

İnönü Üniversitesi Tıp Fakültesi Acil Tıp Anabilim Dalı'nda geçirdiğim uzmanlık eğitimim boyunca üzerimde büyük emeği olan, her türlü konuda desteğini ve yardımını esirgemeyen, uzmanlık tezimin hazırlanmasında yol gösteren tez danışmanım Doç. Dr. Şükrü Gürbüz başta olmak üzere, Acil Tıp disiplini ve pratiğini bilgi, birikim ve deneyimleriyle bana kazandıran sayın hocalarım Prof. Dr. Hakan Oğuztürk, Doç. Dr. Neslihan Yücel, Doç. Dr. M. Gökhan Turtay ve Doç. Dr. M. Ediz Sarıhan'a teşekkürü borç bilir, saygılarımı sunarım.

Tez konusu seçimi ve yürütülmesinde çok değerli yardımlarını gördüğüm, biyokimyasal çalışmalarımı ve istatistiksel verilerimi özveriyle hazırlayan Farmakoloji A.D. öğretim üyesi Prof. Dr. Osman Çiftçi'ye,

Histolojik verilerimi büyük bir titizlikle hazırlayan Histoloji A.D. öğretim üyesi Doç. Dr. Aslı Çetin'e

Deneyimin her aşamasında yardımlarını esirgemeyen Farmakoloji A.D. Araş. Grv. Neşe Başak Türkmen ve Histoloji A.D. Araş. Grv. Cemile Ceren Gül'e

Deney hayvanları konusundaki bilgi ve tecrübelerini benimle paylaşan Onur Özkaya'ya

Uzmanlık eğitimim boyunca gece gündüz demeden beraber ter döktüğümüz doktor arkadaşlarıma, hemşire ve sağlık personellerine, acil servis yardımcı sağlık personeli, acil servis sekreterleri ve güvenlik ekibine

Tüm eğitim hayatım boyunca maddi ve manevi destek veren ve üzerimde büyük emekleri olan babam Abdurrahman Uyanık ve biricik annem Naime Uyanık, abilerim Onur Uyanık ve Uğur Uyanık'a teşekkürü bir borç bilirim.

Uzmanlık eğitimim boyunca beni her konuda destekleyen, nöbette olduğum gecelerde yolumu gözleyen, bana vefalı bir eş ve oğluma iyi bir anne olan, hayat arkadaşım, sırdaşım, en değerlim Özge Uyanık'a sonsuz teşekkür ederim.

İÇİNDEKİLER

İÇİNDEKİLER.....**ii**
TABLO DİZİNİ.....**v**
RESİM DİZİNİ.....**vi**
GRAFİK DİZİNİ.....**vii**
KISALTMALAR.....**viiviii**
ÖZET.....**x**
ABSRTRACT.....**xi**
1.GİRİŞ VE AMAÇ.....Hata! Yer işareti tanımlanmamış.
2. GENEL BİLGİLER.....**2**
2.1. ERKEK ÜREME SİSTEMİ.....**2**
2.1.1.Testis Anatomisi.....**2**
2.1.2. Testis Histolojisi.....**3**
2.1.3. Spermatogenez.....**5**
2.2. KANSER.....**7**
2.2.1. Genel Özellikler.....**7**
2.2.2. Genetik ve Patofizyoloji.....**7**
2.2.3. Etiyoloji.....**8**
2.2.4. Klinik ve Epidemiyoloji.....**9**
2.2.5. Tedavi ve Kemoterapi.....Hata! Yer işareti tanımlanmamış.
2.2.6. Kemoterapötik İlaçların Yan Etkileri.....Hata! Yer işareti tanımlanmamış.
2.2.7. İrinotekan.....Hata! Yer işareti tanımlanmamış.
2.3. CURCUMİN.....Hata! Yer işareti tanımlanmamış.
3. MATERYAL VE METOD.....Hata! Yer işareti tanımlanmamış.
3.1. Histolojik Yöntemler.....Hata! Yer işareti tanımlanmamış.
3.2. Histolojik İnceleme için İstatistiksel Değerlendirme Hata! Yer işareti tanımlanmamış.
3.3. Biyokimyasal Yöntemler.....Hata! Yer işareti tanımlanmamış.
3.4. Homojenat Hazırlanması.....Hata! Yer işareti tanımlanmamış.
3.5. Malondialdehit (MDA) Düzeyleri Ölçümü.....Hata! Yer işareti tanımlanmamış.

3.6. Süperoksit Dismutaz (SOD) Aktivitesinin Ölçümü Hata! Yer işareti tanımlanmamış.
3.7. Glutatyon Peroksidaz (GSH-Px) Aktivitesinin Ölçümü Hata! Yer işareti tanımlanmamış.
3.8. Katalaz (CAT) Enzim Aktivitesinin Ölçümü..... Hata! Yer işareti tanımlanmamış.
3.9. Redükte Glutatyon (GSH) Ölçümü..... Hata! Yer işareti tanımlanmamış.
3.10. Protein Ölçümü 20
3.11. Organ Ağırlıklarının ve Sperm Parametrelerinin Değerlendirilmesi 20
3.12. Biyokimyasal Analizler İçin İstatiksel Değerlendirme..... 20
3.13. Sperm Analizi İçin İstatiksel Değerlendirme 21
4. BULGULAR..... 21
4.1. Işık Mikroskobik Bulgular ..... Hata! Yer işareti tanımlanmamış.
4.2. İmmünohistokimyasal Bulgular..... Hata! Yer işareti tanımlanmamış.
4.3. Biyokimyasal Bulgular..... Hata! Yer işareti tanımlanmamış.
4.4. Spermatolojik bulgular ..... Hata! Yer işareti tanımlanmamış.
5. TARTIŞMA..... Hata! Yer işareti tanımlanmamış.
6. KAYNAKLAR 33

TABLO DİZİNİ

Tablo 1. Erkeklerde En Sık Görülen 10 Kanser Türünün İnsidansı, (100.000'de, Dünya Standart Nüfusu), Türkiye

Tablo 2. Kadınlarda En Sık Görülen 10 Kanser Türünün İnsidansı, (100.000'de, Dünya Standart Nüfusu), Türkiye

Tablo 3. Hücre Döngüsü Fazlarına Spesifik Kemoterapötik İlaçlar

Tablo 4. İrinotekanın neden olduğu tübül çapı (MSTD) ve tübül epitel kalınlığındaki (GECT) değişiklikler üzerine curcuminin etkileri.

Tablo 5. Ratların testis dokusunda SOD, CAT, GPx, GSH ve TBARS düzeyleri

Tablo 6. Curcumin ve IR verilmiş sıçanlarda Testis ağırlıkları, Epididimis ağırlıkları, Seminal vezikül ağırlıkları, Prostat ağırlıkları

Tablo 7. Curcumin ve IR verilmiş sıçanlarda sperm motilitesi, epididimal sperm konsantrasyonu, anormal sperm oranı

RESİM DİZİNİ

Resim 1. Testisin histolojik kesiti-1

Resim 2. Testisin histolojik kesiti-2

Resim 3. Testisin histolojik kesiti-3

Resim 4. Spermatogenez

Resim 5. Hint Safranı ve Curcumin

Resim 6. Curcumin'in COX-2 ve NF-kB üzerinden tümör baskılayıcı etkisi

Resim 7. Kontrol ve Curcumin grubu. Kontrol (A) ve Curcumin (B) grubuna ait testis dokusu normal histolojik görünümde izlendi. Seminifer tübüller, interstisyel alan ve spermatogenik seri hücreler görülmektedir. A, B: H-E; X40.

Resim 8. İR grubu. Testis dokusunda tunika albuginea tabakasında vasküler konjesyon (oklar) (A), tübüler dejenerasyon ve interstisyel alanda vasküler konjesyon (Oklar) (B,C), ödem (Yıldız) ve vakuolizasyon (İnce oklar) (C, D), seminifer tübülde lümene dökülmüş hücreler (E), seminifer tübül epitelinde bölünmenin herhangi bir evresinde duraksamış hücreler (Oklar) (F) olduğu gözlendi. A, B: H-E; X10, C: H-E; X20, D, E, F: H-E; X40.

Resim 9. **İR + Curcumin grubu.** İR + Curcumin grubunda (A, B) testis dokusunda histopatolojik hasarın belirgin derecede azaldığı ve spermatogenik seri hücrelerin arttığı gözlendi. A: H-E; X20, B: H-E; X40.

Resim 10. Deney gruplarındaki Kaspaz-3 aktiviteleri. Kontrol (A), İR (B), İR + EA (C), EA (D). Kaspaz-3; X40.

GRAFİK DİZİNİ

Grafik 1. Erkeklerde En Sık Görülen 10 Kanser Türünün Toplam Kanser İçindeki Dağılımı (%) 2014, Türkiye

Grafik 2. Kadınlarda En Sık Görülen 10 Kanser Türünün Toplam Kanser İçindeki Dağılımı (%) 2014, Türkiye

KISALTMALAR

ABP : Androjen bağlayıcı protein

CAT : Katalaz

CDI : Siklin-bağımlı kinaz inhibitörleri

CDK : Siklin-bağımlı serin/treonin protein kinazlar

COX-2 : Siklooksijenaz -2

Cur : Curcumin

DNA : Deoksiribonükleik asid

DTNB : 5,5'-ditiyo-bis[2-nitrobenzoik asit]

FSH : Folikül Stimüle Edici Hormon

GECT : Germinal Epitel Hücre Kalınlığının

GPx : Glutatyon Peroksidaz

GSH : Glutatyon

GSSG : Okside glutatyon

H2O : Su

H2O2 : Hidrojen Peroksit

H-E : Hematoksilen - Eozin

IFN-γ : Gama-interferon

IL : İnterlökin

IR : İrinotekan

LDL : Low Density Lipoprotein

LH : Lüteinleştirici Hormon

MDA : Malondialdehit

MMP-9 : Matrix Metallopeptidase 9

MPO : Miyeloperoksidaz

MSTD : Ortalama Seminifer Tübüler Çapı

M.Ö : Milattan Önce

NADP+ : Nikotinamid Adenin Dinükleotit Fosfat

NADPH : Nikotinamid adenin dinükleotit

NBT : Nitroblue Tetrazolium

NF- Kb : Nükleer Faktörü Kappa B

PBS : Fosfat-Tamponlu Salin

SOD : Süperoksid Dismutaz

SN-38 : 7-Ethyl-10-hydroxycamptothecin

TBARS : Lipid Peroksidasyon Ürünleri

TNF-α : Tümör Nekrozis Faktör - alfa

VCAM : Vasküler Hücre Adezyon Molekülü

VEGF : Vasküler Endotelyal Büyüme Faktörü

ÖZET

İrinotekan'ın Testis Üzerine Yan Etkilerine Karşı Curcumin'in Etkisi

Giriş: İrinotekan, camptothecin isimli alkaloidin semisentetik, suda eriyebilen bir türevi olan topoizomeraz I grubu antineoplastik ilaçtır ve karboksiesteraz tarafından aktif metaboliti olan SN-38 isimli maddeye dönüştürülür. Curcumin, hint safranı kökünden üretilen, gıda maddelerinde renklendirici ve baharat olarak kullanılan polifenol bir bileşiktir. Bu çalışma irinotekan maddesinin testis üzerine yan etkilerini göstermek ve bu etkilere karşı curcumin maddesinin koruyucu etkilerini göstermek amacıyla planlandı.

Materyal ve Metod: Çalışmamızda 40 adet Sprauge-Dawley cinsi sıçan kullanıldı. (n=10). Gruplar; Kontrol, IR, IR + Cur, Cur. Biyokimyasal değerlendirme olarak hücrenin antioksidan düzeyini değerlendirebilmek için TBARS ve antioksidan enzimlerin seviyeleri (SOD, CAT, GSH, GPx) ölçüldü. Histolojik değerlendirmeler için dokulara rutin doku takip işlemleri uygulandı ve doku örnekleri parafin bloklar içine gömüldü. Hazırlanan bloklardan 5 μm kalınlığında kesitler alındı. Histolojik olarak ışık mikroskobik değerlendirme için Hematoksilen-Eozin (H-E) boyama yöntemi, immunohistokimyasal değerlendirme için ise Kaspaz-3 boyama yöntemleri kullanıldı. Kesitler, Leica DFC 280 Işık mikroskobu ve Leica Q Win Görüntü Analiz sistemi kullanılarak incelendi ve fotoğraflandı.

Bulgular: Kontrol ve Curcumin grubunu oluşturan sıçanların testisten alınan doku örneklerinin ışık mikroskobik olarak incelemesinde normal histolojik görünümde olduğu görüldü. İR grubunda ise tunika albuginea tabakasında vasküler konjesyon, tübüler dejenerasyon ve interstisyel alanda vasküler konjesyon, ödem ve vakuolizasyon, seminifer tübülde lümene dökülmüş hücreler, seminifer tübül epitelinde bölünmenin herhangi bir evresinde duraksamış hücreler olduğu gözlendi. İR + Cur grubunu oluşturan sıçan testis örneklerinin ışık mikroskobik incelemelerinde histopatolojik hasarın belirgin derecede azaldığı gözlendi. Biyokimyasal olarak da IR grubunda TBARS düzeyinin kontrol ve diğer tüm gruplara göre anlamlı düzeyde arttığı tespit edildi. Curcumin tedavisinin IR'ın neden olduğu TBARS artışını anlamlı düzeyde azalttığı ve IR+Cur grubundaki TBARS düzeyinin kontrol grubunun değerlerine yaklaştığı belirlendi. IR tedavisinin GSH, SOD, GPx ve CAT düzeylerinde önemli düzeyde azalmaya neden olduğu tespit edildi. Ancak Cur uygulamasının GSH ve SOD düzeylerinde irinotekana bağlı olan azalmayı normal değerlere yaklaştırdığı belirlendi. Bununla birlikte aynı grupta CAT ve GPx düzeylerinde de rakamsal bir artış gözlenmiştir.

Sonuç: İrinotekan'ın testis üzerine toksik etkileri olduğu ve curcumin ile bu yan etkilerde önemli derece azalma olduğu gözlenmiştir.

Anahtar kelimeler: İrinotekan, Testis, Curcumin, Rat, SN-38

ABSTRACT

The Effect of Curcumin on the Side Effects of Irinotecan on Testis

Introduction: Irinotecan is a semisynthetic, water-soluble derivative of the alkaloid named camptothecin, which is a topoisomerase I group antineoplastic drug and is converted into the active metabolite SN-38 by carboxyesterase. Curcumin is a polyphenol compound, which is produced from indian saffron root, used as coloring and spice in foodstuffs. This study was planned to show the side effects of irinotecan substance on testis and to show the protective effects of curcumin against these effects.

Material and Method: 40 Sprauge-Dawley rats were used in our study. (N = 10). Groups; Control, IR, IR + Cur, Cur. The levels of TBARS and antioxidant enzymes (SOD, CAT, GSH, GPx) were measured in order to evaluate the cell's antioxidant level by biochemical evaluation. For histological evaluations, tissues were followed by routine tissue follow-up and tissue samples were embedded in paraffin blocks. 5 μm thick sections were taken from the prepared blocks. Hematoxylin-Eosin (H-E) staining method was used for light microscopical evaluation and Caspase-3 staining methods were used for immunohistochemical evaluation. Sections were examined and photographed using the Leica DFC 280 Light microscope and the Leica Q Win Image Analysis system.

Results: The control and curcumin group of the rats in the testis taken from the light microscopic examination of tissue samples were normal histological appearance. In the IR group, vascular congestion in the tunica albuginea layer, tubular degeneration and vascular congestion in the interstitial area, edema and vacuolization, cells cast into the lumen in the seminiferous tubule, and cells in the seminiferous tubule were found to be hesitated at any stage of the division. Histopathological damage was significantly reduced in light microscopic examination of rat testis samples forming IR + Cur group. Biochemically, TBARS level was significantly increased in IR group compared to all other groups. It was determined that Curcumin treatment significantly decreased TBARS increase caused by IR and TBARS level in IR + Cur group approached the values of control group. IR therapy was found to cause significant decrease in GSH, SOD, GPx and CAT levels. However, it was determined that Cur application brought the decrease in GSH and SOD levels to normal values due to irinotecan. However, CAT and GPx levels also increased in the same group.

Conclusion: It has been observed that irinotecan has toxic effects on testis and a significant decrease in these side effects with curcumin.

Key words: Irinotecan, Testis, Curcumin, Rat, SN-38

1.GİRİŞ VE AMAÇ

Ülkemizde ve Dünya'da kronik hastalıklar giderek artmaktadır. Kronik hastalıklar içerisinde önemli bir yer tutan kanser hastalığı da giderek önemli bir halk sağlığı sorunu haline gelmiştir. Morbidite ve mortalitesi nedeniyle ciddi bir durum olan kanser hastalığı nedeniyle bireysel ve toplumsal zararlar meydana gelmektedir. Yeni gelişen tıbbi tedavi yöntemleriyle bu zararların kısmen de olsa önüne geçilmeye çalışılmaktadır. Fakat bu tedavi yöntemlerinin de uygulaması sırasında birçok istenmeyen etki olduğu gözlenmiştir.

Biz de çalışmamızda birçok kanser hastalığının tedavisinde etkin olarak kullanılan irrinotekan maddesinin testis üzerine yan etkilerini ve bu etkilerin iyi bir antioksidan madde olan curcumin ile ortadan kalkabileceği fikrini araştırdık. Bu çalışma çocuk ve genç yaştaki erkek kanser hastalarında irinotekan kullanımına bağlı gelecekte ortaya çıkabilecek infertilite riskine vurgu yapması ve tedavi alternatifi göstermesi nedeniyle önemli bir araştırmadır.

2. GENEL BİLGİLER

2.1. ERKEK ÜREME SİSTEMİ

2.1.1. Testis Anatomisi

Testisler; perineal bölgede skrotum isimli deri bir kese içinde bulunan oval şekilli organlardır. Skrotum içerisinde fibromüsküler bir yapı olan funikulus spermatikus aracılığı ile asılıdırlar.(1) Erişkin bir erkeğin testislerinin her biri 4-5 cm uzunlukta, 2-3 cm genişlikte ve 10-15 gr ağırlıktadır. Testisler sert ve hareketlidirler.(1-3) Her iki testisin büyüklüğü yaklaşık olarak aynı olmasına rağmen sol testise oranla sağ testis % 10 kadar daha ağırdır ve sol testis sağ testise göre yaklaşık 1 cm daha aşağıdadır. Sıcaklıkları ise vücut sıcaklığına oranla yaklaşık 3ºC daha düşüktür.(3-5)

Testislerin facies medialis ve facies lateralis isimli iki adet yüzü, extremitas superior ve extremitas inferior isimli iki ucu, margo anterior ve margo posterior isimli iki kenarı vardır. Testislerin arka kenarlarının dış kısmında epididimis yer alır. Testislerin ön kenarları visseral periton ile örtülüdür. Periton, arka kenarın sadece yan kısmını örtmektedir.(4-6)

Testisler erkek üreme sisteminin esas organıdır ve hem ekzokrin bir salgı olan sperm üretimi yapabilirken hem de testesteron üreterek endokrin bir bez özelliği gösterir. Testise yardımcı bezler birbirinden farklı sekresyonlar üreten seminal vezikül, prostat ve bulboüretral bezlerden oluşmaktadır. Testiste üretilen spermler, boşaltım kanalı aracılığıyla yardımcı bezlerin ürettiği sekresyonla beraber dış ortama taşınır(7)

Arterleri: Sağ ve sol a. testicularis'ler aorta abdominalis'in anterolateral yüzlerinden a. renalis'in hemen altından çıkarak oluşur. Retroperitoneal bölgeye geçerek üreter ve aa. iliacae externae'yı çaprazlarlar. Aa. testiculares, inguinal kanala girip burada ilerler. Sonra inguinal kanaldan çıkıp testisi beslemek üzere funiculus spermaticus'a girer. (3,4,8)

Venleri: Testislerin arka yüzünden çıkan yaklaşık 8-12 ven birleşerek plexus pampiniformis isimli venöz ağı meydana getirirler (4,8). Plexus pampiniformis, funiculus spermaticus içinde ilerler ve inguinal kanal aracılığıyla karın boşluğuna geçer. Bu venöz ağ daha yukarda v.testicularis'i oluşturur. Sağ v.testicularis v.cava inferior'a; sol v.testicularis ise Sol v.renalise dökülür (4,5,6,9)

Sinirleri: Medula spinalis'in torakal 10 ve 11. segmentlerinden köken alan sinir lifleri plexus aorticus ve plexus renalis içerisinden testisleri besleyen damarların etrafında testislere ulaşır. (4,5)

Lenfatikleri: Yüzeysel ve derin lenf damarları funiculus spermaticus aracılığıyla karın boşluğuna iletir. Sonrasında ise nodi aortici laterales ve nodi preaortici'ye dökülür. (3,9).

2.1.2. Testis Histolojisi

Testisler üç adet kılıf ile sarılıdırlar; bunlar dıştan içe doğru tunika vaginalis, tunika albuginea ve tunika vasculosa'dır. (10) Tunika vaginalis; skrotumun iç yüzünü kaplayan lamina parietalis ve testisin üzerini saran lamina visceralis isimli iki tabakadan oluşur. Lamina visceralis ve lamina parietalis yaprakları arasında seröz bir sıvı bulunur. Bu nedenle testisler skrotum içerisinde hareket edebilirler.(5, 11-13)

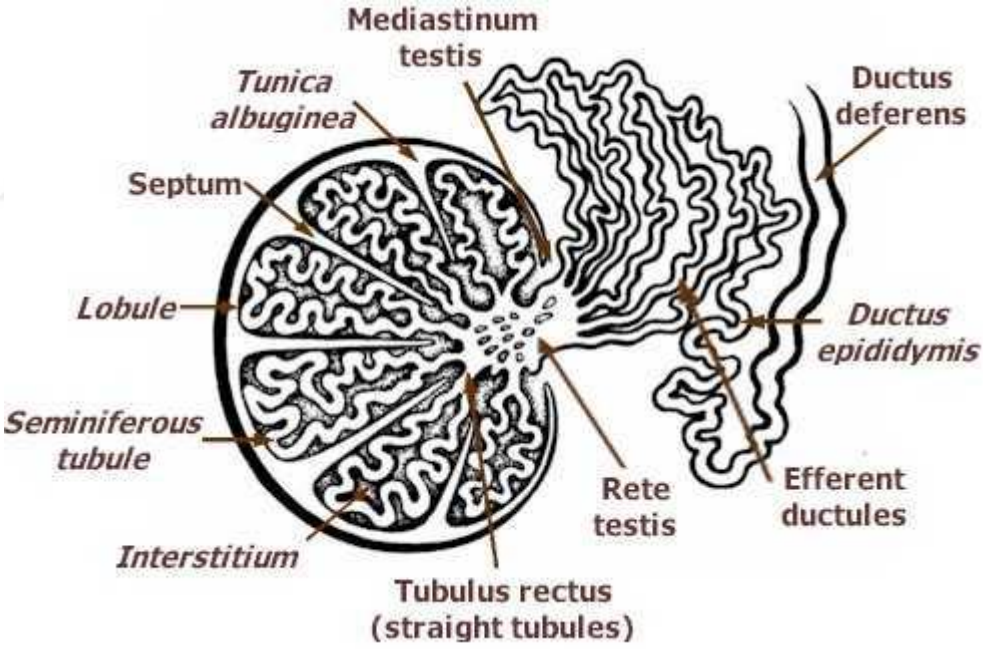

Resim 1. Testisin histolojik kesiti-1 (14)

Tunika albuginea yoğun bağ dokusundan meydana gelmiş kalın bir kapsüldür. (7,15) Testisi sarar ve testis içerisine doğru ışınsal ince fibröz septalar oluşturarak testisi 250-300 adet piramid şeklindeki lobüle ayırır (16,17) Her lobülde 1-4 adet, sperm üretimi yapılan kıvrımlı yapıdaki gevşek bağ dokusu içerisine gömülü seminifer tübüller bulunur. (18) Bu bağ doku yapısı kan ve lenf damarları, sinir hücreleri makrofaj hücreleri ve Leydig hücresi isimli eozinofilik interstisyel hücreleri bulundurur.

Seminifer tübüllerde erkek üreme hücresi spermatozoonlar üretilirken, interstisyel hücrelerde ise testesteron salgılanır. (7,15,19,20) Seminifer tübüller bir araya gelerek tubuli rekti'yi, tubuli rektiler birleşerek rete testisi meydana getirir (7,15) Seminifer tübüllerde üretilen spermler rete testiste toplanır. Hareket yeteneği gelişmemiş olan bu spermler, miyeloid özellikteki hücrelerin kasılmaları sayesinde rete testise gönderilir. (20,21) Tunika albugineanın altında ise kan damarı ağından oluşan gevşek bağ dokusu yapısında tunika vasküloza yer alır (7).

Seminifer tübüller, yaklaşık 30 ila 70 cm uzunluk ve 150 ila 200 μm genişliğinde kıvrımlı yapıdaki tübüler oluşumlardır. Spermatogenez burada gerçekleşir ve spermiyumlar burada oluşturulur. (22) Seminifer tübüller dışarıdan içeri doğru; lamina propria, taban zarı, kesintisiz bir bazal membran, sertoli hücreleri ve epitel hücrelerinden meydana gelir. Lamina propria, Tip I kollajen doku, fibroblast hücreleri ve içindeki aktin filamenleri sayesinde ritmik kasılma hareketleri yaparak spermlerin ilerletilmesini sağlayan miyoid hücrelerini bulundurur. Taban zarı elastik liflerden oluşmuştur. (20,23,24) Seminifer tübüllerin epitel hücreleri çok katlı epitel özelliği göstermekte olup Sertoli hücreleri ve Spermatogenik hücreler olmak üzere iki tip hücreden oluşmaktadır. (25,26) Spermatogenik hücreler 4-8 tabakadan oluşmaktadır. Mitoz ve Mayoz bölünmelerle spermatozoonların üretilmesini sağlarlar. (15,27) Testis mikroskobi altında kesit olarak incelendiğinde tübül epiteli içerisinde değişik evrelerde germ hücreleri olduğu görülmektedir. (10)

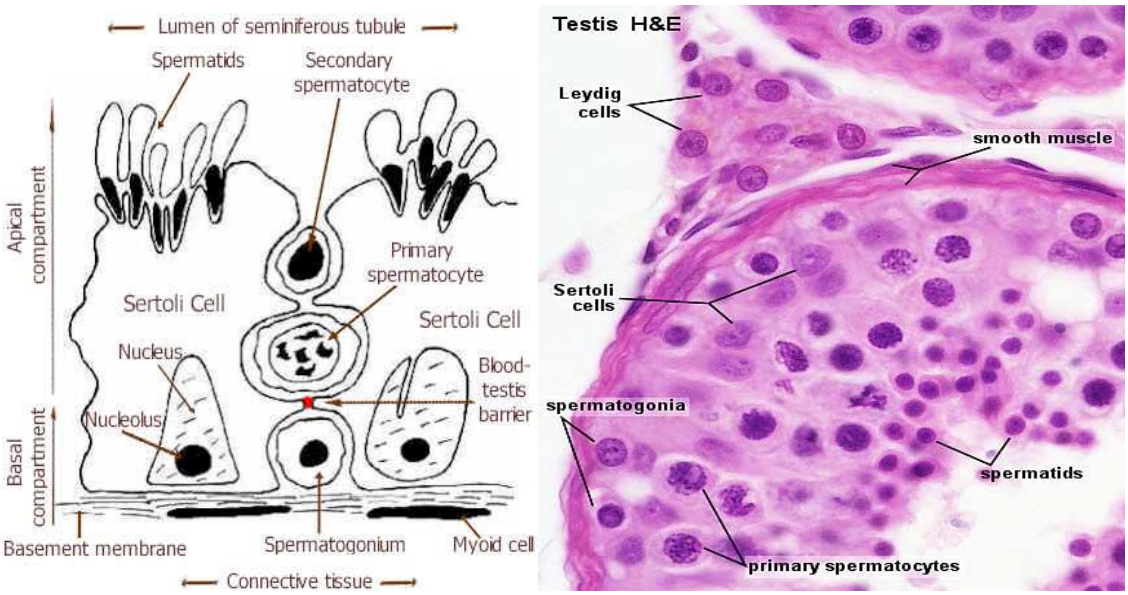

Resim 2. Testisin histolojik kesiti-2 (14, 28)

Sertoli hücreleri, testis organının işlevlerini yerine getirebilmesi için önemli görevleri vardır. Bu hücreler, gelişmekte olan spermatozoonları destekleme ve besleme görevi yapar. Spermatozoonların üretimi sırasında ortaya çıkan artık maddeleri fagosite eder. Seminifer tübüllere proteinden zengin sıvı salgılar. Yan yüzeylerindeki "zonula okludens" isimli sıkı bağlantı kompleksleri sayesinde kan-testis bariyeri oluşturarak dış ortamdan seminifer tübüllere maddelerin geçişlerini kısıtlar. Ürettiği İnhibin ve Aktivin isimli peptidler sayesinde gonadotropin salgılatıcı faktör ve Follikül stimüle edici hormon (FSH) aktivitesini düzenler. Androjen bağlayıcı proteinlerin üretimini ve salgılanmasını sağlar. Embriyolojik gelişim aşamasında Sertoli hücrelerinin anti-Müllerian hormon salgısı sayesinde müller kanalları baskılanarak wolf kanallarının erkek genital organlarına farklılaşması sağlanır. (7, 15, 29, 30)

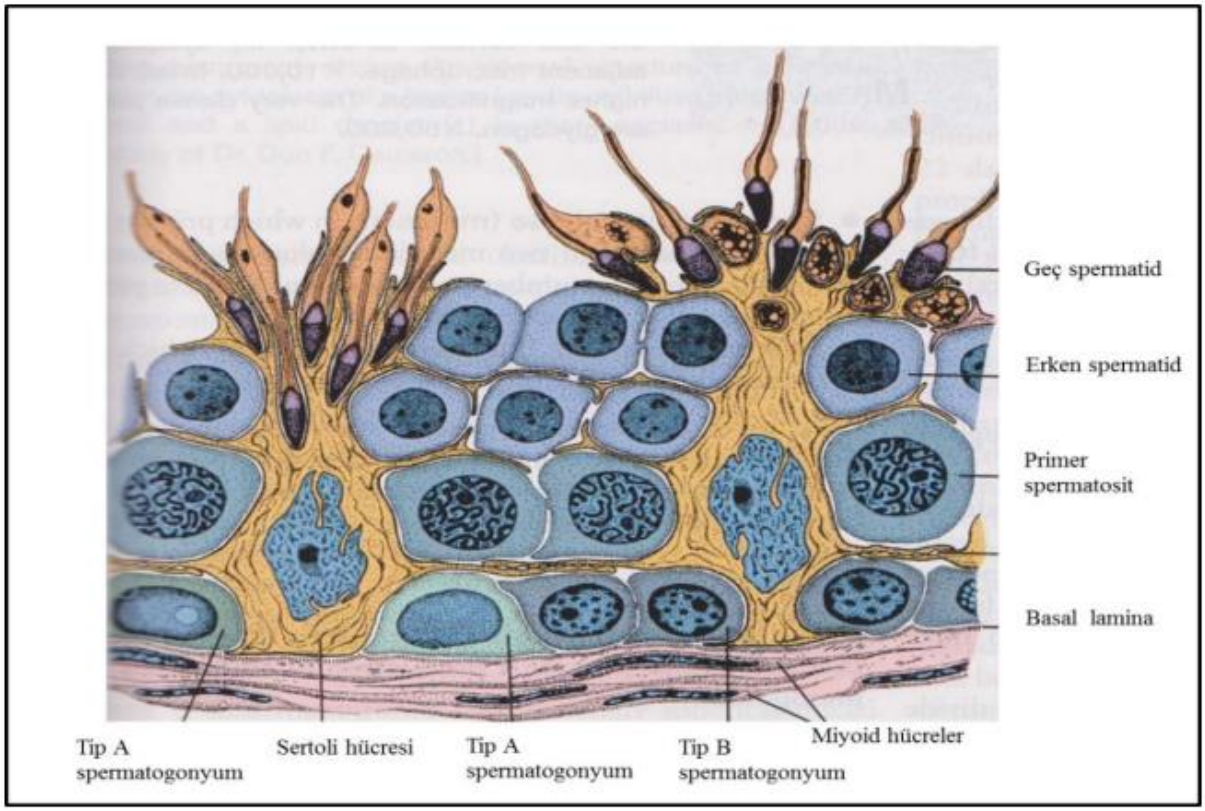

Resim 3. Testisin Histolojik Kesiti-3 (7)

2.1.3. Spermatogenez

Spermatogenez puberte ile birlikte başlayan, spermatogonial kök hücrelerin spermatozoa hücrelerine dönüşümüne içeren bir süreçtir. Bu süreç sonrasında oluşan spermatozoa hücreleri, hormonal etkiler sayesinde çeşitli değişiklikler geçirir ve matür spermiyum hücreleri meydana gelir. Puberte öncesinde ise bu kök hücreler seminifer

tübüllerin içerisinde Sertoli hücreleri arasına sıralanmış şekilde bulunurlar. (31) Seminifer tübülün bazal laminasına yakın halde bulunan bu spermatogonial kök hücreler, adölesan çağ ile birlikte birincil spermatositlere değişim gösterir. Spermatogonyal hücreler öncelikle ardarda mitoz bölünmelerle sayılarını arttırırlar. Spermatogonyal hücrelerin A ve B olmak üzere iki tipi vardır. Tip A spermatogonyal hücreler bölünerek yeni tip A spermatogonyal hücreleri meydana getirirler. Bir kısmı ise Tip B spermatogonyal hücreleri oluştururlar. Tip B spermatogonyal hücreler bölünerek primer spermatositleri meydana getirirler. (31-33) Primer spermatositlerin mayoz bölünme ile birlikte kromozom sayısında azalma meydana gelir. Bu işlem sırasında öncelikle Sekonder spermatosit hücrelerine, sonrasında spermatid hücrelerine farklılaşır. Oluşan bu spermatid hücrelerinin matürasyonuyla spermatozoa hücreleri meydana gelir. İlk olarak küçük ve oval şekilleri olan spermatid hücreleri, spermiyogenez isimli bu olayla şekil değişikliği geçirerek spermatozoaları oluştururlar. Spermiyogenez ile birlikte hücrenin akrozomu meydana gelir, çekirdeği yoğunlaşır ve uzar, kuyruğu şekillenir. (7, 31, 32) Spermatogonial kök hücreden olgun sperm hücresi oluşumunu sağlayan bu süreç insan vücudunda 64 günde, sıçanlarda ise 5 haftada gerçekleşir. (34, 35)

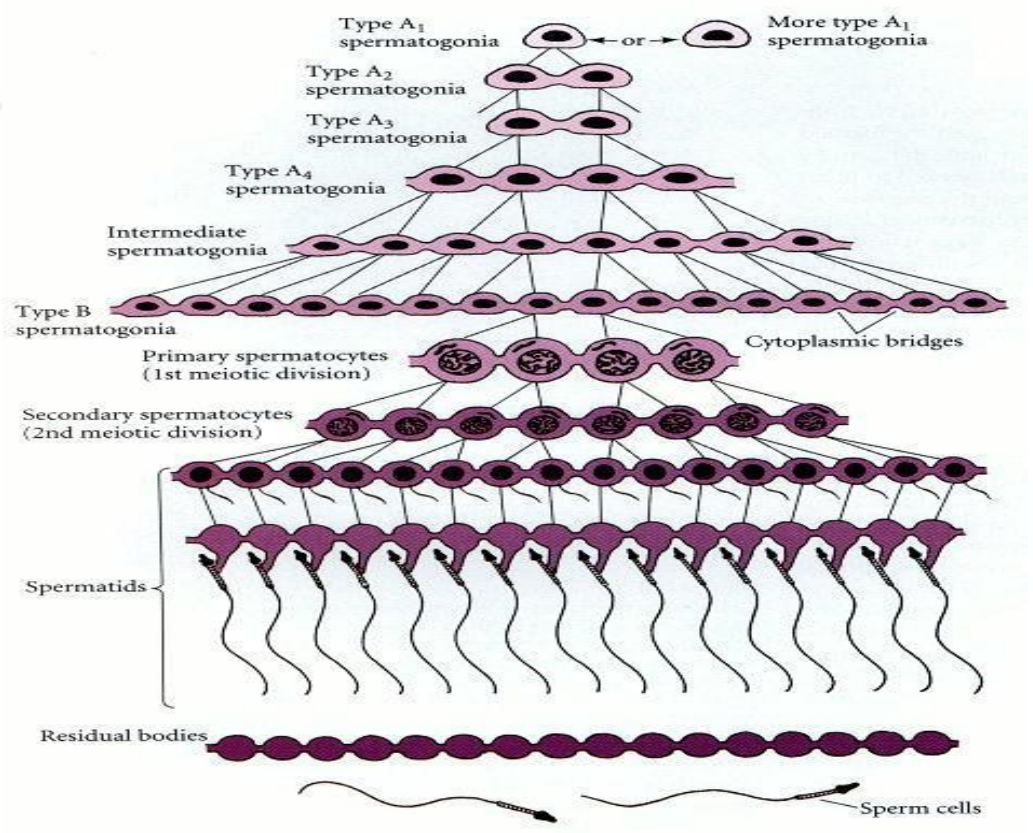

Resim 4. Spermatogenez (36)

Spermatogenez, FSH ve LH hormonları yardımıyla meydana gelir. FSH hormonu, Sertoli hücrelerinden aktivin ve inhibin salgılanmasını sağlar. LH hormonu etkisiyle de Leydig hücrelerinden testosteron salgılanır. Testosteron, Sertoli hücrelerini uyararak spermiyum matürasyonunu sağlayan androjen bağlayıcı protein (ABP) üretimine yardımcı olur ve üretilen ABP seminifer tübül lümenine verilir. (22, 31-33, 37)

2.2. KANSER

2.2.1 Genel Özellikler

Kanser kelimesi Latince "cancer" Yunanca "carcinos" kelimelerinden köken alır. Tarihte ilk defa Hipokrat tarafından M.Ö. 460-377 yılında vücut yüzeyinde yavaş yavaş büyüyen ülsere ve ağrılı şişliklere "yengeç" anlamına gelen bu isimler kullanılmıştır. Ayrıca Hipokrat kansere sebebiyet veren tümörlerin iyi ya da kötü huylu olması ayrımını yapan ilk kişidir. Fakat bu tümörleri tedavi girişimleri, o dönemdeki hekimlerin anatomik bilgileri ve cerrahi teknikleri yeterince bilmemesi sebebiyle başarısız olmuştur. (38) Genel anlam olarak ise kanser, bazı doku veya organlardaki hasarlı hücrelerin kontrolsüz bir biçimde çoğalmasıyla kitle meydana getirmesidir. (39)

2.2.2. Genetik ve Patofizyoloji

Normal vücut hücrelerinin kanser hücresine dönüşmesi karmaşık bir patofizyolojik süreçtir. Bu süreçte onkogenler, tümör süpresör genler ve DNA tamiri ve hücre döngüsünden sorumlu olan genler rol oynar. Onkogenler, vücutta bulunan normal bir gen olan Protoonkogen isimli genlerin değişimi nedeniyle ortaya çıkar ve normal bir hücreden kanser hücresi oluşmasına sebep olabilecek proteinlerin üretiminden sorumludur. Tümör süpresör genler ise hücrelerin büyümesini ve çoğalmasını durduran proteinlerin üretimini gerçekleştirir. Hücrelerin çoğalmasını indükleyen onkogenler ile hücrelerin bölünmesini engelleyen tömür süpresör genlerin birlikte çalışması sayesinde hücrelerin büyüme ve çoğalması bir denge ile sürdürülmektedir. Çeşitli çevresel etmenlerle bu dengenin bozulması, onkogenlerin aşırı aktivasyonu veya tümör süpresör genlerin inaktivasyonu, vücutta kanser hücrelerinin ortaya çıkmasıyla sonuçlanır. Ayrıca DNA tamiri ve hücresel döngüden sorumlu genlerde ortaya çıkan değişiklikler de kanser hücresi oluşumunda rol oynar.(40,41)

Hücre döngüsü, çoğalma amacıyla uyarılmış bir hücre içerisinde gerçekleşen biyokimyasal ve morfolojik değişikliklerin meydana geldiği süreci ifade eder. Bu süreç,

DNA sentezinin meydana geldiği S fazı, mitozun görüldüğü M fazı, "gap" yani "ara boşluk" kelimesinden köken alan G1 ve G2 fazlarından meydana gelir. Hücre eğer herhangi bir bölünme sinyali (büyüme faktörleri, sitokinler, mitojenler) almadıysa bu aktif fazlara giremez ve G0 fazı isimli istirahat fazında bekler. G0 fazı, hücre döngüsü içerisinde yer almayan ve döngü tamamlandıktan sonra döngüden ayrılan hücrelerin bulunduğu fazdır. Hücre çoğalması, hücre döngüsü içerisinde bulunan bazı kontrol noktalarında; siklin, siklin-bağımlı serin/treonin protein kinazlar (CDK) ve siklin-bağımlı kinaz inhibitörleri (CDI) isimli regülatuar proteinler sayesinde sayesinde düzenli olarak kontrol edilir. (42) Diğer taraftan apoptozis isimli hücre ölüm mekanizması da, hücresel döngüde hasara uğramış hücrelerin kanser hücresine dönüşümünü engelleyen tümör baskılayıcı bir süreçtir. Apoptotik süreç ve hücre döngüsünün uyum içerisinde çalışmasını sağlayan en önemli faktör p53 isimli tümör süpresör gen ürünü bir proteindir. (43) p53, hücrede DNA hasarı meydana geldiğinde, eğer hasar onarılabilecek düzeyde ise hücre döngüsünü G1 fazında durdurarak hücreye DNA'sını tamir edebilmesi için zaman kazandırır. Eğer DNA hasarı tamir edilemeyecek kadar büyükse bu durumda p53 apoptozisi indükleyerek hücrenin yıkımını başlatır**.** (42) Hücre döngüsü ve apoptozisin dengeli çalışmasında meydana gelebilecek aksaklıklar, hücrenin kanser hücresine dönüşmesine zemin hazırlar.

2.2.3. Etyoloji

Kanser oluşumunda genetik nedenlerin yanında çevresel etmenlerinde rolü olduğu düşünülmektedir. Bu etmenler arasında en önemlileri sigara ve obezitedir. (44) Tütün ve tütün ürünlerinin kullanımının akciğer kanseri başta olmak üzere birçok kanser türünün etyolojisinde yer aldığı bilinmektedir.(45, 46) Yine obezite ile özofagus kanseri, kolorektal kanserler, meme kanseri, endometrial kanserler, böbrek ve pankreas kanserleri arasında ilişki olduğu bilinmektedir. (44, 47) Bunların yanında alkol tüketimi, iyonize radyasyon maruziyeti, asbest ve benzen gibi kimyasal maddelere çevresel ve mesleki maruziyet, Aromatik hidrokarbonlardan, yağdan ve hayvansal proteinlerden zengin beslenme de kanser oluşumuna neden olan diğer çevresel faktörlerdir. (44, 48-52) Bazı enfeksiyöz ajanlarda kanser oluşumu ile ilişkilidir. Human papilloma virüs'ün serviks kanseri, helikobakter pylori'nin mide kanseri, ebstein barr virüs'ün burkitt lenfoma ve hepatit B virüs'ün hepatoselüler karsinom ile ilişkili olduğu gösterilmiştir. Ayrıca parazitik bir enfeksiyon olan şistozomiyazis de mesane kanseri riskini artırmaktadır. (44, 53, 54)

2.2.4. Klinik ve Epidemiyoloji

Kanser hastalığı vücutta etkilediği organ veya dokuya göre ve hastalığın yayılım derecesine göre çeşitli belirti ve bulgularla karşımıza çıkar. Herhangi bir semptom olmadan, tarama testleri ile de saptanabileceği gibi açıklanamayan kilo kaybı, ateş, halsizlik, tutulan organ ve dokuların yerine göre ağrı, nefes darlığı, bulantı-kusma, kanama, vücudun herhangi bir yerinde şişlik ve ele gelen kitleler, dışkı ve idrar alışkanlıklarında değişiklik, ses kısıklığı, yutmada güçlük gibi çok çeşitli semptomlarla seyredebilir. (55-57)

Kanser hastalığının türü; hastaların yaşı ve cinsiyeti, coğrafi bölgelere göre değişiklik göstermektedir. Genel itibariyle bu hastalığın toplumda görülme insidansı yüz binde 85 ile 350 arasındadır. (58) Ülkemizde ise bu oran 2014 kayıtlarına göre erkeklerde yüz binde 246,8 kadınlarda yüz binde 173,6 olarak belirlenmiştir. En sık görülen kanserler ise erkeklerde akciğer kanseri, prostat kanseri, kolorektal kanserler, mesane kanseri ve mide kanseridir.

	2014
Trakea, Akciğer ve Bronş	52,5
Prostat	32,9
Kolorektal	22,8
Mesane	19,3
Mide	14,3
Non Hodgkin Lenfoma	7,2
Böbrek	6,4
Larinks	6,2
Beyin, Diğer Sinir Sistemi	5,2
Pankreas	5,1

Tablo 1. Erkeklerde En Sık Görülen 10 Kanser Türünün İnsidansı, (100.000'de, Dünya Standart Nüfusu), Türkiye (59)

Kadınlarda ise en sık görülen kanserler meme kanseri, tiroid kanseri, kolorektal kanserler, uterus maligniteleri ve akciğer kanseridir.

	2014
Meme	43,0
Tiroid	20,7
Kolorektal	13,8
Uterus	9,8
Trakea, Akciğer ve Bronş	8,7
Mide	6,5
Over	6,1
Non Hodgkin Lenfoma	5,0
Beyin, Diğer Sinir Sistemi	4,1
Serviks	4,0

Tablo 2. Kadınlarda En Sık Görülen 10 Kanser Türünün İnsidansı, (100.000'de, Dünya Standart Nüfusu), Türkiye (59)

Türkiye'de tüm yaş grubu erkeklerde görülen kanserlerin diğer kanserler içerisindeki yüzdesi trakea, bronş ve akciğer kanserleri için %21.1, prostat kanseri için %12.7 ve kolorektal kanser için %9.3'tür. Kadınlarda ise meme kanseri %24.9'luk oran ile birinci sıklıkta olmakla birlikte, tiroid kanseri için bu oran %12, kolorektal kanser için ise %8'dir.

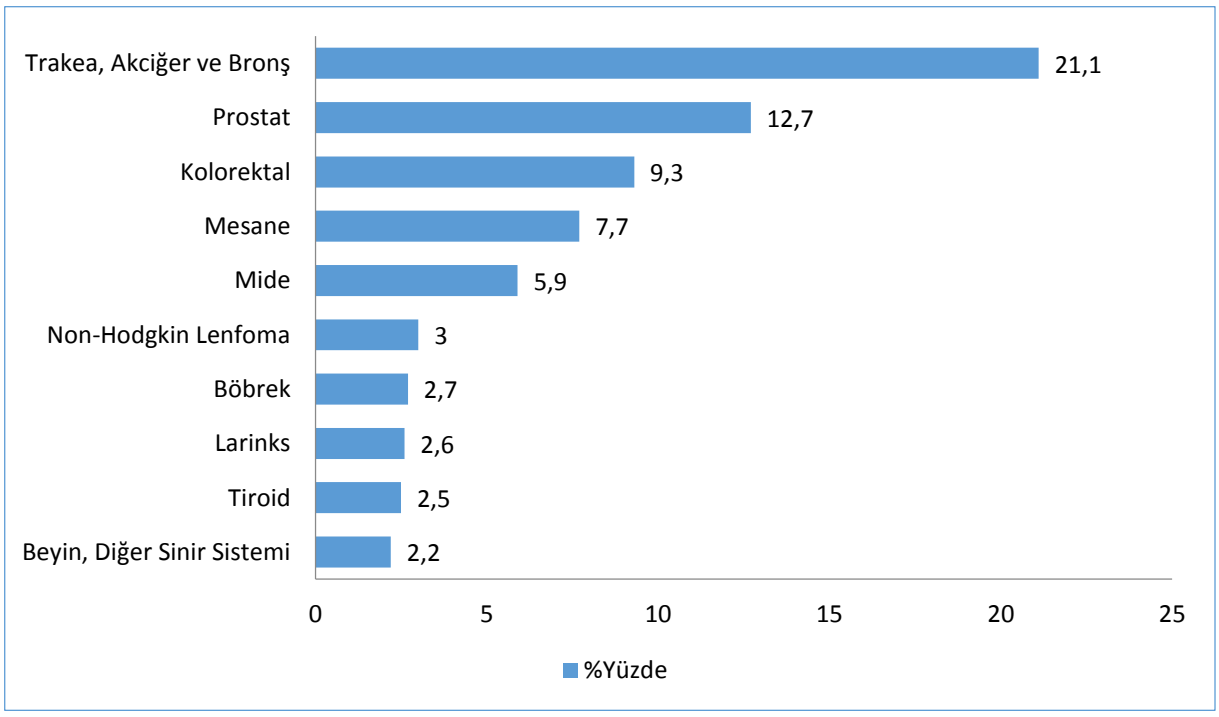

Grafik 1. Erkeklerde En Sık Görülen 10 Kanser Türünün Toplam Kanser İçindeki Dağılımı (%) 2014, Türkiye (59)

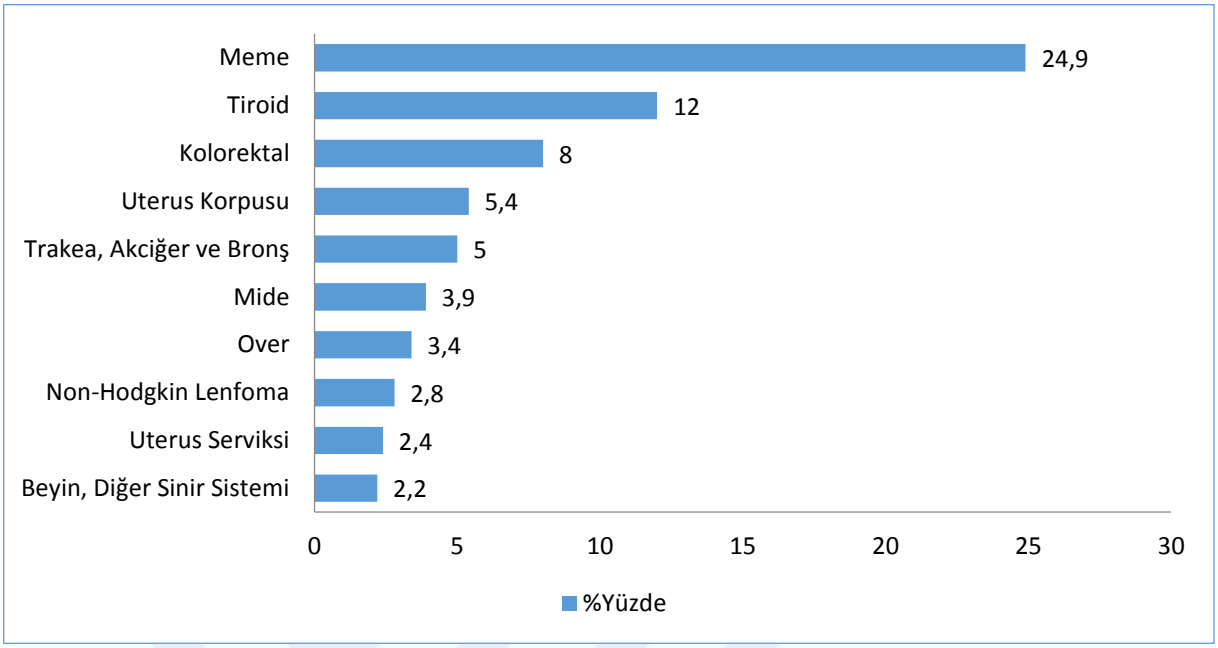

Grafik 2. Kadınlarda En Sık Görülen 10 Kanser Türünün Toplam Kanser İçindeki Dağılımı (%) 2014, Türkiye (59)

Akciğer kanseri, sık görülmesinin yanında prognozu çok kötü olduğu için kanserle ilişkili en sık ölüm nedenidir. Akciğer kanserini, mide kanseri ve karaciğer kanseri takip etmektedir. (58)

2.2.5. Tedavi ve Kemoterapi

Kanser hastalığının tanısı konulduktan sonra yayılımı belirlenir, evrelemesi yapılır ve hastalığın evresine en uygun tedavi veya tedavi kobinasyonu belirlenir. Kanser hastalığında cerrahi tedavi, kemoterapotikler, radyoterapi ve hormon tedavisi başlıca küratif tedavi seçenekleridir ve şifa sağlamaya yöneliktir. Şifa sağlanamayacak durumlarda hayat kalitesini artırmaya yönelik analjezik, antiemetik, antiepileptik, anksiyolitik gibi palyatif tedavi seçenekleri uygulanır.

Kemoterapi, I. Dünya Savaşı sırasında nitrojen mustard'ın kemik iliğini baskılayıcı etkisinin fark edilmesiyle ortaya çıkmış bir tedavi biçimidir. (60) Bu tedavi hastanın normal hücrelerine zarar vermeden kanser hücrelerinin büyümesini ve çoğalmasını durdurur ve sitotoksik etkisi sayesinde bu hücreleri öldürür. Kemoterapik tedavinin amacı; kanser hastalarını tedavi etmek, yaşam sürelerini uzatmak, ortaya çıkan semptomları durdurmak ve yaşam kalitesini yükseltmektir.(61) Kemoterapötik

tedavinin cerrahi tedavi ve radyoterapiye üstünlüğü, bu tedavilerden farklı olarak metastaz ve yayılım durumlarında da uygulanabilmesidir.

Kemoterapötik ilaçların sınıflandırılması şu şekildedir; (62, 63)

A. Alkilleyici Ajanlar

1) Azotlu Hardallar: Siklofosfamid, İfosfamid, Klorambusil, Melfalan

2) Etilenimler: Trietilen melamin, Tiotepa

3) Alkil Sülfonatlar: Busulfan

4) Nitrozüreler: Karmustin, Lomustin

5) Hidrazin Türevleri: Dakarbazin, Prokarbazin

B. Antimetabolit Ajanlar

1) Folik Asid Antimetabolitleri: Metotreksat

2) Pürin Antimetabolitleri: 6-Merkaptopurin, Tioguanin, Fludarabin

3) Pirimidin Antimetabolitleri: 5-Flourourasil, Sitarabin, Gemsitabin

C. Antimikrotübül Ajanlar

1) Vinka Alkaloidleri: Vinkristin, Vinblastin

2) Podofilotoksin ve Türevleri: Podofilotoksin, Etopozid

3) Taksanlar: Paklitaksel, Dosetaksel

4) Topoizomeraz I inhibitörleri: İrinotekan, Topetekan

D. Sitotoksik Antibiyotikler

1) Antrasiklin Türevleri: Daktinomisin, Daunorubisin, Doksorubisin

2) Diğerleri: Bleomisin Sülfat, Plikamisin, Mitomisin

E. Protein Kinaz İnhibitörleri: İmatinib, Gefitinib, Erlotinib

F. Monoklonal Antikorlar: Rituksimab, Bevasizumab, Setuksimab, Transtuzumab

G. Platin türevleri: Sisplatin, Karboplatin, Oksapilatin

G1 Fazına Spesifik	S Fazına Spesifik	G2 Fazına Spesifik	M Fazına Spesifik	Döneme Özgü Olmayan	Hedefe Yönelik İlaçlar
L-Asparaginaz Kortikosteroid	Antimetabolitler Kapasitabin Sitarabin Doksorubisin Florourasil Fludarabin Gemsitabin Metotreksat Prednison	Bleomisin İrinotekan Topotekan Dosetaksel Paklitaksel	Vinblastin Vinkristin	Siklofosfamid İfosfamid Altretamin Lomustin Sisplatin Karboplatin Oksaliplatin Doksorubisin Mitomisin	Gefitinib Erlotinib Bevasizumab Setuksimab Transtuzumab

Tablo 3. Hücre Döngüsü Fazlarına Spesifik Kemoterapötik İlaçlar (64-66)

2.2.6. Kemoterapötik İlaçların Yan Etkileri

Kemoterapi ilaçlarının kanserli hücreler yanında, normal hücrelerde de istenmeyen etkileri bulunmaktadır. Bu etkilere bağlı kemoterapi alan hastalarda, kemoterapötik ilacın cinsine, dozuna, uygulama şekline, tedavi süresine ve hastanın kişisel özelliklerine göre çeşitli yan etkiler meydana gelir. Bu yan etkiler arasında bulantı, kusma, ishal, kabızlık, dehidratasyon, halsizlik, iştahsızlık, kansızlık en sık görülenlerdir. (67, 68) Ayrıca bu ilaçlar; epitel hücreleri, kemik iliği, kıl folikülleri ve sperm gibi özellikle hızlı büyüyen hücrelerde olmak üzere birçok organ ve sistem üzerinde de toksik etki meydana getirirler (69). Buna bağlı olarak kansızlık, saç dökülmesi, hiperkeratoz ve tırnaklarda kırılganlık gibi yan etkiler meydana gelebilir. Kemik iliği baskılanmasına bağlı platelet, lökosit ve eritrosit üretimi bozulacağı için trombositopeni, lökopeni ve anemi gelişebilir. (70) Kardiak, nörolojik, pulmoner ve nefrolojik toksisite de prognozu kötüleştiren, hayat kalitesini bozan diğer yan etkilerdir.

2.2.7. İrinotekan

İrinotekan (IR), Camptotheca acuminata isimli ağaçtan üretilen Camptothecin isimli alkaloidin semisentetik, suda eriyebilen bir türevi olan topoizomeraz I grubu antineoplastik ilaçtır. (71, 72) Topoizomeraz I, DNA çoğalması sırasında DNA zincirinin ayrılmasında görevli hücre çekirdeği kaynaklı bir enzim olup irinotekan tarafından güçlü bir şekilde inhibe edilir. Bu inhibisyon nedeniyle hücre döngüsünün S fazında DNA replikasyonu engellenmiş olur. Kanser hücrelerinde kontrolsüz hücre

büyümesi nedeniyle topoizomeraz I aktivitesi de normal hücrelere oranla daha fazladır. Bu yüzden kanser hücreleri bu inhibisyona karşı daha duyarlıdır. (73) İrinotekan ön ilaçtır ve karboksiesteraz isimli enzim tarafından aktif metaboliti olan SN-38 isimli maddeye dönüştürülür. (71, 74) SN-38, irinotekandan 250 ila 1000 kat arası daha güçlü olmasına rağmen irinotekanın plazmadaki konsantrasyonu daha fazladır. (73, 75, 76) İrinotekanın antikanser aktivitesi dışında kolinesteraz enzim inhibisyonu etkisi de vardır. (77) Sıklıkla görülen yan etkileri ise bulantı, kusma, saçlarda dökülme, ishal ve kemik iliği baskılanmasıdır. (78) Bunun yanında yapılan bazı çalışmalar irinotekanın aktif metaboliti olan SN38'in prepubertal fare testisindeki erkek germ hücreleri için sitotoksik etkisi olduğunu göstermektedir. (79)

2.3. CURCUMİN

Curcumin, Curcuma Longa (Zerdeçal, Turmeric) isimli hint safranı kökünden özellikle güneydoğu Asya'da üretilen, gıda maddelerinde renklendirici ve baharat olarak kullanılan polifenol bir bileşiktir. Keto ve enol formu bulunmaktadır. Köri baharatının ana maddesidir. Sarı-turuncu renkli bir madde olup suda neredeyse hiç çözünmez. Keton, aseton, kloroform gibi maddelerde çözünebilir. (80) Özellikle Hindistan'da özellikle yara bakımı ve cilt hastalıklarında halen alternatif tıbbı tedavi yöntemi olarak kullanılmaktadır.

Resim 5. Hint Safranı ve Curcumin (81)

Ağız yolu ile alınan Curcumin'in yaklaşık %75'i, geri kalanı ise idrar yolu ile atılmaktadır. (82) Curcumin suda çözünmediği için hücre zarı, endoplazmik retikulum ve çekirdek zarının hidrofobik ceplerine yerleşir. Hücre zarından kolayca geçerek sitoplazmaya girer ve orada birikir. Sistemik dolaşımda ise yok denecek kadar az

bulunmaktadır. (83) Barsaklardan emilimi sırasında önce metaboliti olan tetrahidrocurcumin maddesine dönüşür. Bu madde dolaşımla periferik dokulara dağılır. Karaciğerde glukuronidasyon işlemi sonrasında safra yolu ile atılır. (84)

Curcumin'in klinik etkileri;

- Antioksidan etki
- Apoptotik / Antiapoptotik etki
- Antikanserojen ve antimetastatik etki
- Antianjiogenetik etki
- Antiinflamatuar etki
- Antiaterosklerotik etki
- Antitrombotik etki
- Nöroprotektif etki
- Yara iyileşmesini düzenleyici etki
- Antibakteriyel, Antifungal ve Antiviral etki olarak sayılabilir.

Curcumin; katalaz, superoksid dismutaz ve superoksid dismutaz enzimlerini aktive ederek lipid peroksidasyonunu azaltmaktadır. Bu sayede serbest oksijen radikallerinin zararlı etkilerinden hücreleri korumaktadır. (85) Bu yolla antioksidan etki gösteren Curcumin; IL-lb, IL-6, IL-12, TNF-α, IFN-γ gibi proinflamatuar sitokinlerin de etkilerini baskılayarak antiinflamatuar etkisini gösterir. Bu nedenle Multiple skleroz, Tip1 diyabet, otoimmün tiroidit gibi otoimmün hastalıkların tedavisinde kullanılabilmektedir.(86) Ayrıca granülasyon dokusu oluşumunu, yara yeri kontraksiyonunu ve epitelizasyonu artırdığı için yara yeri iyileşmesine olumlu katkıda bulunur. Bu etkisi sayesinde zerdeçal, Hindistan'da geleneksel bir tedavi yöntemi olarak deri hastalıklarında kullanılmaktadır. (87, 88) Curcumin'in tüm bu etkilerinin yanında antimikrobiyal etkisi de olduğu kanıtlanmıştır. (89)

Curcumin maddesinin sağlıklı hücrelere etki etmeden tümöral hücrelerde apoptozis'i indükleyerek antikanserojen etki gösterdiği düşünülmektedir. Kanserojen hücrelerde Bcl-2, cyclin-D1, IL-6, siklooksijenaz 2, MMP-9 yapımını azaltır, doz bağımlı olarak JAK ve STAT fosforilasyonunu azaltır, kaspaz enzimlerini aktive eder ve bu yolaklarla apoptozisi indükler. (90, 91) Ayrıca enflamasyonu uyarıcı etki gösteren NF- kB'nin etkinliğini baskılayarak, COX-2 enzimi ve Araşidonik asit yapımını azaltarak tümör hücresi oluşum riskini azaltmaktadır. Curcumin; MMP-9, VEGF7 ve VCAM1 gibi sitokinlerin yapımı engelleyerek meydana getirdiği antianjiogenetik etkisi ile de antikanserojen etkiye katkıda bulunur. (92-94) COX-2 enzimi inhibisyonu üzerinden

antitrombotik etki de gösterir. (95) Curcumin'in LDL düzeyi başta olmak üzere plazma kolesterol düzeyinde istatistiksel olarak anlamlı bir düşüşe neden olarak ateroskleroz gelişimini önleyici bir etki gösterdiği de ispatlanmıştır.(96)

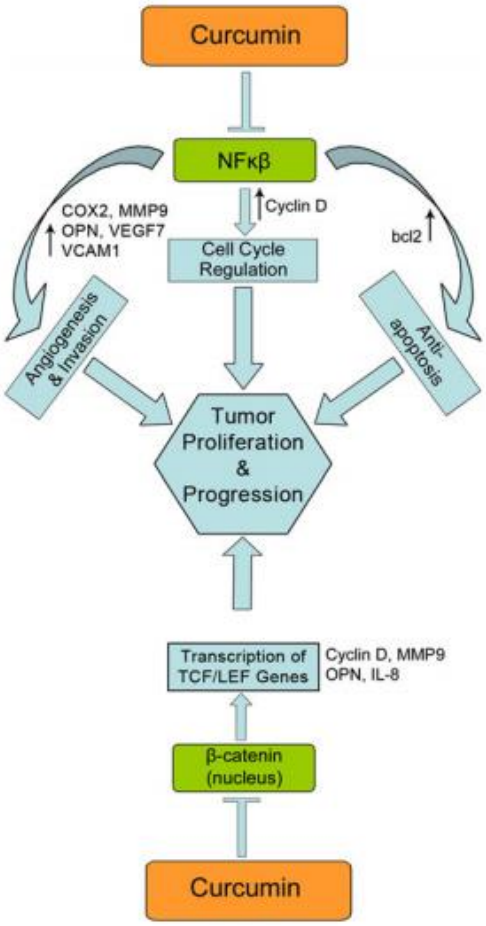

Resim 6. Curcumin'in COX-2 ve NF-kB üzerinden tümör baskılayıcı etkisi (92)

3. MATERYAL VE METOD

Çalışmamız; İnönü Üniversitesi Deney Hayvanları Araştırma Merkezinden elde edilen ortalama 300 gr ağırlığındaki toplamda 40 adet Sprague-Dawley cinsi erkek sıçanlardan 4 adet grup oluşturularak yapılmıştır. Bu gruplar;

1. Grup: Kontrol grubu (10 adet)

2. Grup: İrinotekan (IR) grubu (10 adet)

3. Grup: İrinotekan (IR) + Curcumin(Cr) grubu (10 adet)

4. Grup: Curcumin(Cr) grubu (10 adet)

Kontrol grubu sıçanlarına kesim gününe kadar gün aşırı gavaj yoluyla 1 ml sıvı yağ ve haftada bir defa olmak üzere toplam 4 doz olacak şekilde intraperitoneal (i.p) yoldan 0.5 ml serum fizyolojik (SF) verildi. IR grubu sıçanlara ise IR, SF içerisinde

çözülerek haftada bir defa olmak üzere 10 mg/kg dozda intraperitoneal (i.p) yoldan verildi. Cr grubundaki sıçanlara da sıvı yağ içerisinde çözülmüş olan Cr maddesi, 1 ay boyunca gün aşırı olacak şekilde 100 mg/kg dozlarda gavaj yoluyla uygulandı. IR+Cr grubundaki sıçanlara ise bu iki madde birlikte verildi. Biyokimyasal değerlendirme olarak hücrenin antioksidan düzeyini değerlendirebilmek için TBARS ve antioksidan enzimlerin seviyeleri (SOD, CAT, GSH, GPx) ölçüldü.

3.1. Histolojik Yöntemler

Çalışmanın sonunda ketamin/ksilazin anestezisi altında sıçanlardan testis doku örnekleri histolojik değerlendirmeler için alındı. Histopatolojik incelemeler için alınan doku örnekleri %10'luk formaldehit içinde tespit edildi. Tespit edilen dokulara rutin doku takip işlemleri uygulandı ve doku örnekleri parafin bloklar içine gömüldü. Hazırlanan bloklardan 5 μm kalınlığında kesitler alındı. Histolojik olarak ışık mikroskobik değerlendirme için Hematoksilen-Eozin (H-E) boyama yöntemi, immunohistokimyasal değerlendirme için ise Kaspaz-3 boyama yöntemleri kullanıldı. Kesitler Leica DFC 280 Işık mikroskobu ve Leica Q Win Görüntü Analiz sistemi kullanılarak incelendi ve fotoğraflandı.

H-E ile boyanmış preparatlarda seminifer tübüllerin çapları ve germinal epitellerin kalınlıkları ölçüldü (Tablo 4). Ölçümler, preparatların her birinden 100 adet seminifer tübül sayılarak oluşturuldu. Her bölümde 20 ayrı dairesel seminifer tübül çapı 20x objektif kullanılarak rasgele ölçüldü. Her testisin ortalama seminifer tübüler çapı (MSTD) mikrometre (μm) olarak belirlendi.

İmmünohistokimyasal değerlendirme için testis doku örneklerinden polylysine kaplı lamlar üzerine kesit alındı. Alınan kesitler sitrat tamponuna (pH 7.6) alındı ve 20 dakika boyunca bir mikrodalga fırınında ısıtıldı. Oda sıcaklığında 20 dakika soğutulduktan sonra, kesitler fosfat-tamponlu salin (PBS) ile yıkandı. Daha sonra 7 dakika süreyle% 0.3 H_20 içinde tutuldu ve PBS ile yıkandı. Kesitler iki saat boyunca poliklonal Caspase-3 antikoru (Abcam, Ab4051) ile inkübe edildi. Daha sonra PBS ile yıkanıp 10 dakika boyunca Sekonder Antikor ile ve 10 dakika boyunca oda sıcaklığında streptavidin peroksidaz ile inkübe edilmiştir. 15 dakika boyunca AEC kromojen + substrat aşaması uygulandı ve 1 dakika boyunca Mayer'in hematoksilen ile boyandı. Musluk suyu ile durulandı ve sudan arındırıldı. Kesitler aqueous mount ile kapatıldıktan sonra Leica DFC 280 Işık mikroskobu ve Leica Q Win Görüntü Analiz sistemi kullanılarak incelendi ve fotoğraflandı.

3.2. Histolojik İnceleme için İstatistiksel Değerlendirme

İstatiksel analizler SPSS 13 ve MedCalc programları kullanılarak yapıldı. Tüm grupların ortalama değerleri nonparametrik Kruskal- Wallis testi kullanılarak karşılaştırıldı. Gruplar arasındaki farklılığın önemli olup olmadığı Mann–Whitney U testi ile ikili karşılaştırmalar yapılarak değerlendirildi. Tüm sonuçlar ortalama ± standart hata (SE) olarak ifade edildi ve $p<0.0001$ değerleri istatistiksel olarak anlamlı kabul edildi.

3.3. Biyokimyasal Yöntemler

1 aylık çalışma süreci sonrasında sıçanlardan elde edilen testis dokusu örneklerinde SOD, CAT, GPx, GSH and TBARS düzeyleri değerlendirilinceye kadar bu örnekler -20°C'de muhafaza edildi.

3.4. Homojenat Hazırlanması

Elde edilen dokular derin dondurucudan alınarak tartıldıktan sonra cam tüplere koyuldu. Üzerlerine 1/10 (g/h) oranında dilüe edilmiş şekilde %1,15'lik potasyum klorür eklenerek ardından soğukluğu muhafaza edilebilecek şekilde cam-teflon homojenizatöründe dakikada 16.000 devir hızda, yaklaşık 3 dakika homojenizasyonu sağlandı. Hazırlanan homojenatlarda doku MDA tayini yapılarak geriye kalan homojenat +4°C'de 45 dakika boyunca 3500 rpm' de santrifüj edilip süpernatant elde edildi. Elde edilen süpernatantda GSH ve protein düzeyiyle birlikte GSH-Px ve CAT enzim aktivitesi ölçüldü. Kalan süpernatanta kloroform/etanol (3/5,h/h) karışımından oluşturulmuş ayıraç 1/1 (h/h) oranında eklendi ve vorteks kullanılarak karıştırıldı. Sonrasında 45 dakika boyunca 3500 rpm'de santrifüj edildi. Üstünde kalan kloroform/etanol fazında SOD enzim aktivitesinin ve protein düzeylerinin ölçümleri tekrar yapıldı.

3.5. Malondialdehit (MDA) Düzeyleri Ölçümü

Dokuların MDA düzeyleri tayini spektrofotometrik olarak Ohkawa ve ark. (97)'nın önerdiği metoda uygun yapıldı. MDA düzeyi tayini; aerobik şartlarda ve pH 3,5 olacak şekilde, doku homojenatlarının kaynar benmari içinde bir saat boyunca inkubasyonu gerçekleştirildikten sonra, lipit peroksidasyonun ikincil ürünü olan MDA'nın TBA ile reaksiyon vermesi ile oluşan pembe renkli kompleksin 532 nm'de spektrofotometrik olarak ölçümüne dayanan bir yöntemdir.

3.6. Süperoksit Dismutaz (SOD) Aktivitesinin Ölçümü

Elde edilen dokunun SOD enzim aktivitesi Sun ve ark. (98) tarafından önerilen metoda uygun olarak düzenlendi. SOD enzim aktivitesi tayini; ksantin / ksantin oksidaz sistemi ile elde edilmiş olan süperoksitin nitroblue tetrazoliumu (NBT) indirgenmesinden yararlanılarak yapılır. Ortaya çıkan süperoksit radikalinin NBT'yi indirgemesi ile elde edilen renkli formazonun spektrofotometrik olarak ölçümü yapılır ve 560 nm'de maksimum düzeylerde absorbans verir. Bu Enzimin olmadığı ortamda indirgenme gerçekleşeceği için mavimsi bir renk meydana gelir. Ortamda SOD enzimi varlığında indirgenme olmayacağı için mavimsi renk meydana gelmez ve enzimin aktivitesinden dolayı daha açık bir renk oluşur.

3.7. Glutatyon Peroksidaz (GSH-Px) Aktivitesinin Ölçümü

Glutatyon peroksidaz enzimi, redükte glutatyonun yardımıyla H2O2'nin H2O'ye dönüşümünü sağlayan bir enzimdir. Dokudaki GSH-Px aktivitesinin ölçümü Beutler (99)'in önerdiği yöntemle yapıldı. GSH-Px enzimi tayini; H2O2'nin varlığında GSH'den okside glutatyon (GSSG) oluşumunu katalize eder. H2O2'nin bulunduğu ortamlarda GSH-Px'in meydana getirdiği GSSG; glutasyon redüktaz ve NADPH enzimlerinin yardımı ile yeniden GSH'a dönüştürülür. GSH-Px aktivitesi ölçümü, deney ortamında NADPH'ın NADP+'ya dönüşümü ile optik dansitesinde ortaya çıkan absorbans farkının 340 nm'de spektrofotometrik olarak ölçülmesidir.

3.8. Katalaz (CAT) Enzim Aktivitesinin Ölçümü

Katalaz enzimi, katalitik aktiviteyle H2O2'yi dekompoze etmek suretiyle H2O ve O2'ye çevirir. Dokudaki CAT enzim aktivitesinin tayini Aebi (100)'nin önerdiği metod yardımıyla yapıldı. Hidrojen peroksit, 240 nm dalga boyunda maksimum absorbans meydana getirir. Ortama eklenen H2O2'nin CAT enziminin yardımıyla parçalanması, ultraviyole spektrumunda bir absorbans azalması ile takip edilebilir. Absorbanstaki bu azalma, enzimin aktivitesi ile doğru orantılıdır.

3.9. Redükte Glutatyon (GSH) Ölçümü

Dokularda GSH aktivitesi Ellman (101)'ın tanımladığı ditiyonitrobenzoik asit geri çevrim yöntemine göre tayin edildi. 5,5'-ditiyo-bis[2-nitrobenzoik asit](DTNB), sülfhidril bileşikleri ile redükte edilerek bir disülfit bileşiği olan sarı renkli bir kompleks oluşturur. Bu sarı renkli kompleks optik dansite 412 nm dalga boyunda ölçülerek GSH aktivitesi tayini yapılır.

3.10. Protein Ölçümü

Homojenat ve süpernatan kısımlarında protein miktarının ölçümü Lowry ve ark. (102) tarafından tariflenen metoda göre yapıldı.

Alkali bakır ayıracında Cu++ peptid bağlarıyla bileşik oluşturup her 7-8 aminoasit artığı, 1 atom bakırı bağlar. Folin-Fenol ayıracı, bakırla muamele edilmiş olan karışıma ilave edildiğinde mor-mavi bir renk meydana gelir ve bu renk 650 nm'de spektrofotometrik olarak ölçülür.

3.11. Organ Ağırlıklarının ve Sperm Parametrelerinin Değerlendirilmesi

Testis, epididimis, veziküla seminalis ve prostat gibi organlar çıkarıldıktan sonra ağırlıkları tartılarak değerleri analiz edilip sperm parametreleri değerlendirildi.

Epididim sperm konsantrasyonu; Türk (103) ve ark ve Sönmez ve ark.'nın (104) tariflediği modifiye hemositometre metodu yardımıyla belirlendi. Seyreltilmiş olan sperm süspansiyonundan yaklaşık 10 µl sayım alanına damlatılarak 5 dakika bekledikten sonra her iki kutudaki sperm hücreleri ışık mikroskobu kullanılarak 200x'lik büyütmede sayıldı. Sperm motilitesinin yüzdesi Türk ve ark. ve Sönmez (105) ve ark.'nın tariflediği gibi bir ışık mikroskobunun yardımıyla değerlendirilerek elde edildi. Sperm motilitesinin yüzdesi 400x'lik büyütmeyle değerlendirildi. Motilite tahmini her bir örnek için üç farklı alanda yapıldı ve ardışık tahminlerin ortalaması alınarak final motilite skoru olarak belirlendi. Morfolojik açıdan anormal olan sperm oranını belirlemek için, eozin-nigrosin (%1,67 eozin, %10 nigrosin ve 0,1 M sodyum sitrat) ile boyanmak suretiyle preparatlar ışık mikroskobu altında 400x'lik büyütmede değerlendirildi. Her preparatta toplam 300 spermatozo (her bir grubun 210 hücre olmak üzere) baş bölümü, kuyruk bölümü ve toplam sperm anormalliği oranları yüzde olarak oluşturuldu (103).

3.12. Biyokimyasal Analizler İçin İstatiksel Değerlendirme

İstatistiksel değerlendirmelerde , "SPSS Windows 12.0" programından faydalanıldı. Normallik testi yapılarak elde edilen verilerin non-parametrik test varsayımlarına uyması nedeniyle grupların karşılaştırılmasında tek yönlü varyans analizi (ANOVA) yöntemi kullanıldı. Önemlilikler, Post-Doc Duncan testiyle ikili karşılaştırmalar yapılarak değerlendirildi. Elde edilen sonuçlar ortalama ± standart hata olarak gösterildi. $p<0.01$ değerleri istatistiksel olarak anlamlı kabul edildi.

3.13. Sperm Analizi İçin İstatiksel Değerlendirme

İstatistiksel değerlendirmelerde SPSS/PC (Version 22) programı kullanıldı. Alınan sonuçlar ortalama ± standart hata (SEM) olarak gösterildi. $p<0.05$ değerleri istatistiksel olarak anlamlı kabul edildi. Grupların arasındaki sperm karakteristiklerinin karşılaştırılması için tek yönlü varyans analizi (ANOVA) yöntemi kullanıldı. Önemlilikler, TUKEY-HSD testi yardımıyla ikili karşılaştırmalar yapılmak suretiyle değerlendirildi.

4. BULGULAR

4.1. Işık Mikroskobik Bulgular

Kontrol (Resim 7A) ve Curcumin (Resim 7B) grubunu oluşturan sıçanların testisten alınan doku örneklerinin ışık mikroskobik olarak incelemesinde normal histolojik görünümde olduğu görüldü. Seminifer tübüllerin yapıları, bazal membran ve interstisyel alanlar normal histolojik yapıda gözlendi. Seminifer tübül epitelini oluşturan spermatogenik seri hücreleri, Sertoli hücreleri ve interstisyel alandaki bağ dokusu normal histolojik görünümde izlendi. . İR grubunda ise tunika albuginea tabakasında vasküler konjesyon (oklar) (Resim 8A), tübüler dejenerasyon ve interstisyel alanda vasküler konjesyon (Oklar) (Resim 8B, C), ödem (Yıldız) ve vakuolizasyon (İnce oklar) (Resim 8C, 8D), seminifer tübülde lümene dökülmüş hücreler (Resim 8E), seminifer tübül epitelinde bölünmenin herhangi bir evresinde duraksamış hücreler (Oklar) (Resim 8F) olduğu gözlendi. İR + Curcumin grubunu oluşturan sıçan testis örneklerinin ışık mikroskobik incelemelerinde histopatolojik hasarın belirgin derecede azaldığı gözlendi (Resim 9A, 9B).

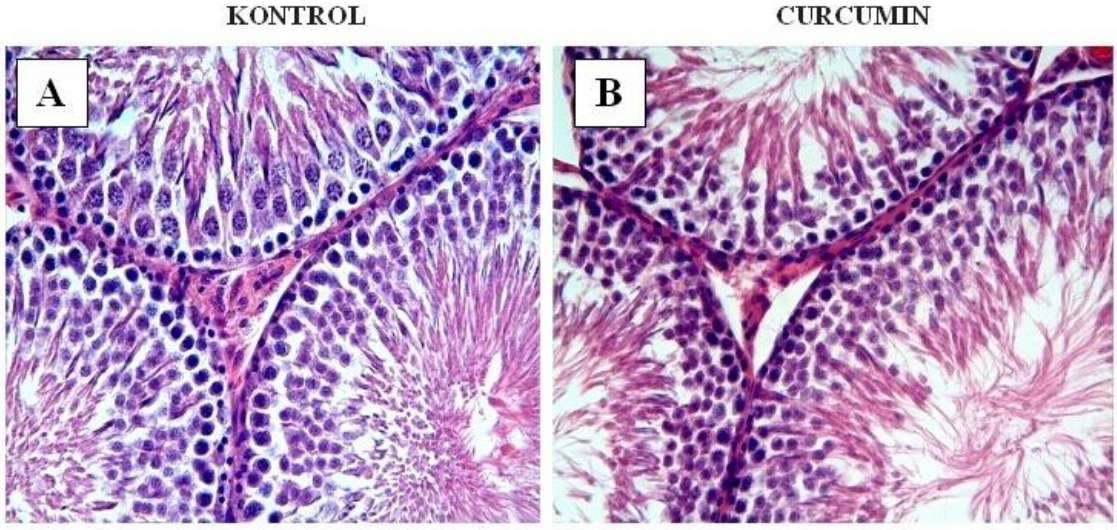

Resim 7. Kontrol ve Curcumin grubu. Kontrol (A) ve Curcumin (B) grubuna ait testis dokusu normal histolojik görünümde izlendi. Seminifer tübüller, interstisyel alan ve spermatogenik seri hücreler görülmektedir. A, B: H-E; X40.

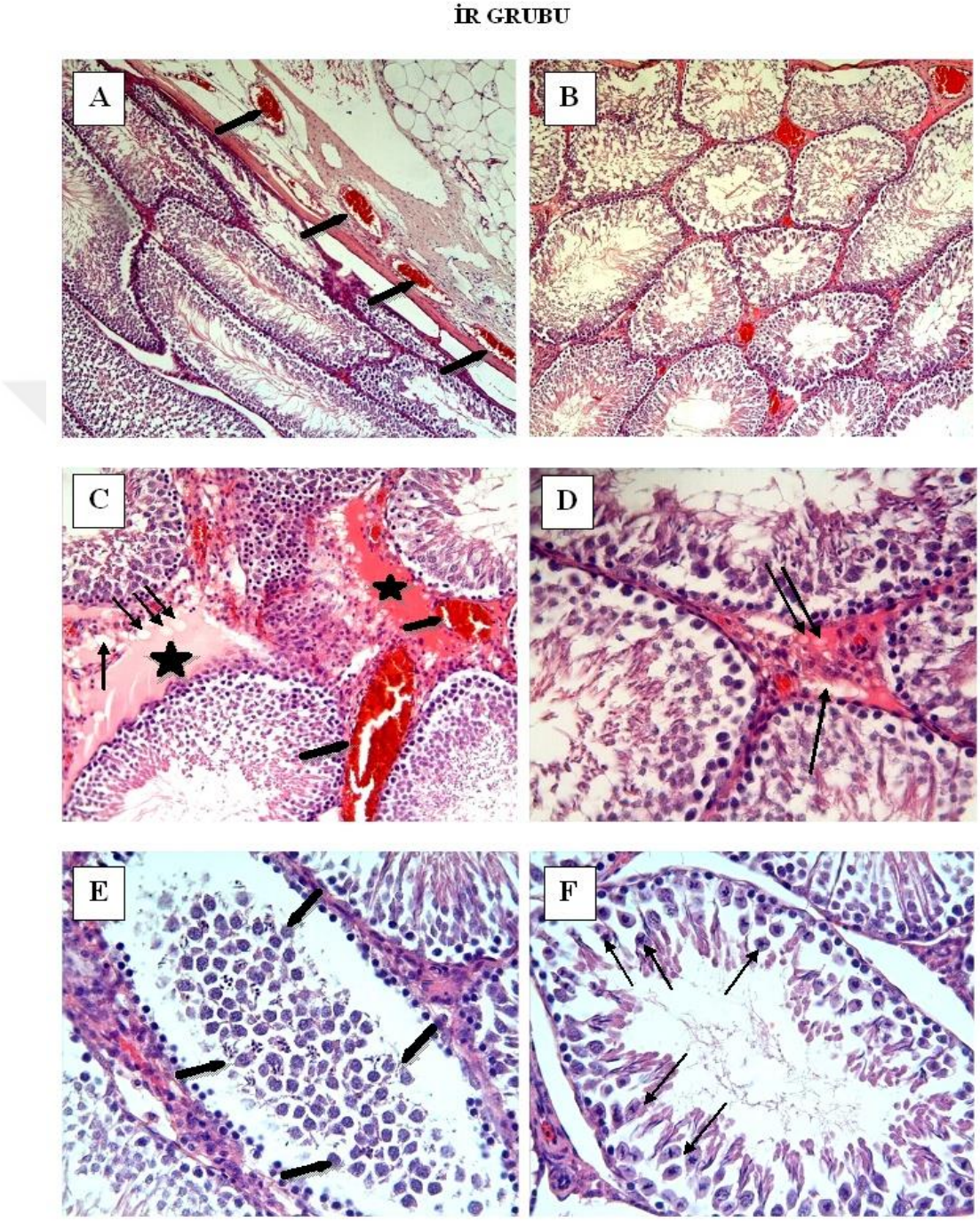

Resim 8. İR grubu. Testis dokusunda tunika albuginea tabakasında vasküler konjesyon (oklar) (A), tübüler dejenerasyon ve interstisyel alanda vasküler konjesyon (Oklar) (B,C), ödem (Yıldız) ve vakuolizasyon (İnce oklar) (C, D), seminifer tübülde lümene dökülmüş hücreler (E), seminifer tübül epitelinde bölünmenin herhangi bir evresinde duraksamış hücreler (Oklar) (F) olduğu gözlendi. A, B: H-E; X10, C: H-E; X20, D, E, F: H-E; X40.

İR + CURCUMIN

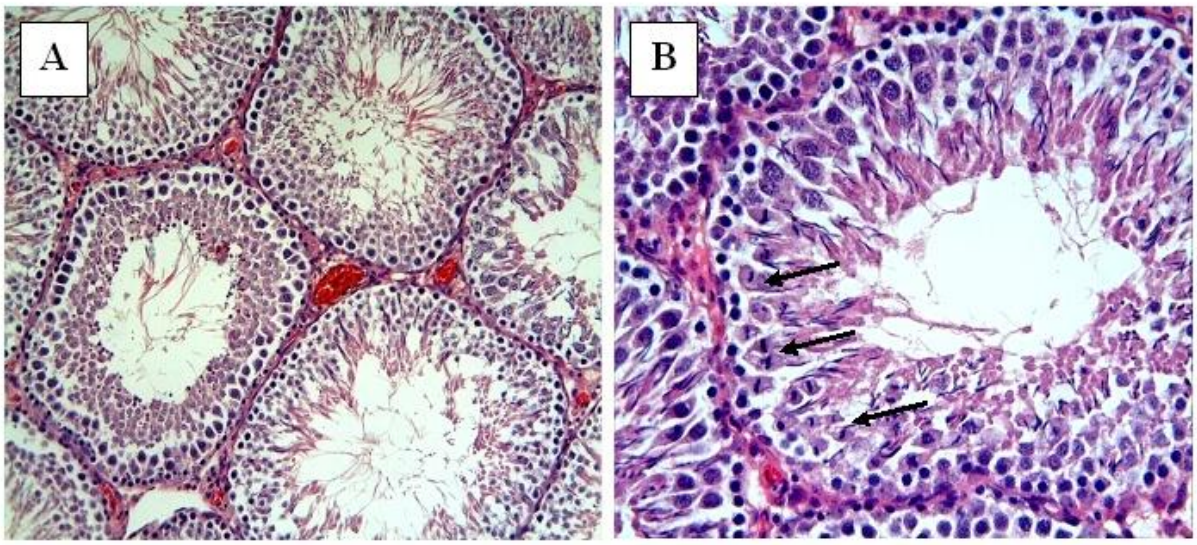

Resim 9. İR + Curcumin grubu. İR + Curcumin grubunda (A, B) testis dokusunda histopatolojik hasarın belirgin derecede azaldığı ve spermatogenik seri hücrelerin arttığı gözlendi. A: H-E; X20, B: H-E; X40.

4.2. İmmünohistokimyasal Bulgular

Kontrol (Resim 10A), I/R (Resim 10C), İR + Curcumin (Resim 10D) ve Curcumin (Resim 10B) gruplarında spermatogenik seri hücrelerinde Kaspaz-3 immunreaktivite değerlendirilmesi yapıldı. İR grubunun incelemesinde belirgin derecede yoğun boyanmış Kaspaz-3 pozitif hücreler olduğu gözlendi. İR + Curcumin grubunda Kaspaz-3 pozitif boyanmış hücre sayısında ve boyanma yoğunluklarında belirgin derecede azalma olduğu gözlendi. Kontrol ve Curcumin gruplarında ise Kaspaz-3 immunreaktivitesi gözlenmedi.

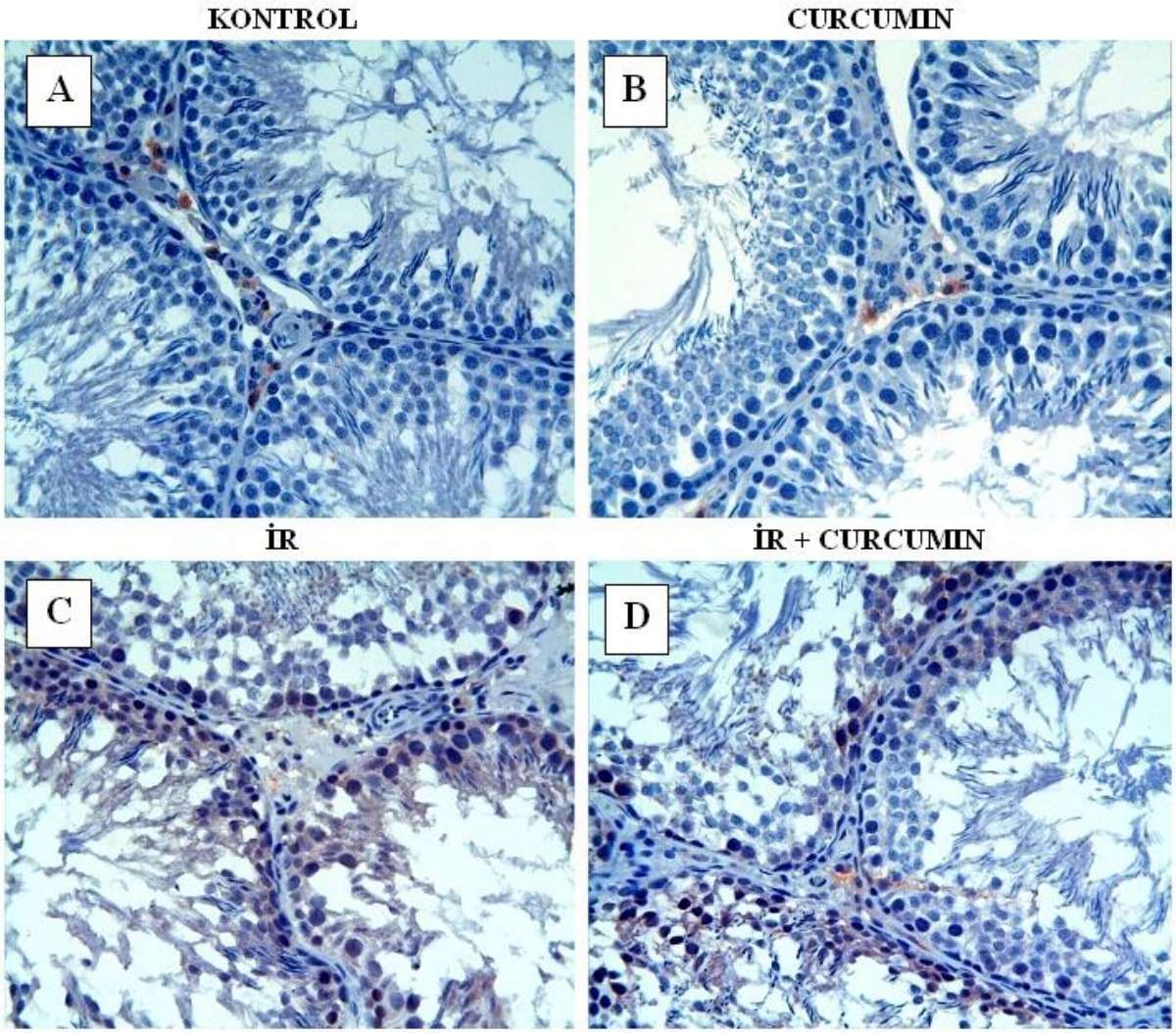

Resim 10. Deney gruplarındaki Kaspaz-3 aktiviteleri. Kontrol (A), İR (B), İR + EA (C), EA (D). Kaspaz-3; X40.

Tablo 4. İrinotekanın neden olduğu tübül çapı (MSTD) ve tübül epitel kalınlığındaki (GECT) değişiklikler üzerine curcuminin etkileri. (ort±SEM n=7).

GRUPLAR	Tübül Çapı	Tübül Epitel Kalınlığı
Kontrol	297,15 ± 2,29[a]	88,12 ± 1,04[a]
İR	255,60 ± 2,24[b]	42,49 ± 0,78[b]
Curcumin	283,77 ± 3,36[a]	74,57 ± 1,06[a]
İR +Curcumin	265,46 ± 3,14[c]	62,64 ± 1,41[c]

Aynı sütundaki a,b,c küçük harfleri gruplar arasındaki farklılıkları göstermektedir. (P< 0.0001)

İR ve İR + Curcumin gruplarında ortalama seminifer tübüler çapta belirgin bir azalma mevcut. Ayrıca İR ve İR + Curcumin gruplarında germinal epitel hücre kalınlığının (GECT) da azaldığı saptandı.

4.3. Biyokimyasal Bulgular

TBARS, SOD, CAT, GSH ve GPx düzeylerine ait değerler Tablo 5.de verilmiştir. Yapılan değerlendirmeler sonucunda irinotekan verilen ratlarda oksidatif hasarın göstergesi olan TBARS düzeyinin kontrol ve diğer tüm gruplara göre istatistiksel olarak anlamlı düzeyde arttığı tespit edildi. Bununla birlikte curcumin tedavisinin irinotekanın neden olduğu TBARS artışında istatistiksel olarak anlamlı düzeyde azalttığı ve irinotekan+curcumin grubundaki TBARS düzeyinin kontrol grubunun değerlerine yaklaştığı belirlendi. Sadece irinotekan verilen grupla, kontrol ve irinotekan+curcumin grubu arasında rakamsal farklılıklar görülerek istatistiksel olarak anlamlı değişimlerin olduğu saptandı.

Bununla birlikte irinotekan uygulamasının antioksidan savunma sistemi elemanları olan GSH, SOD, GPx ve CAT düzeylerinde istatistik olarak önemli düzeyde azalmaya neden olduğu tespit edildi. Ancak curcumin uygulamasının GSH ve SOD düzeylerinde irinotekana bağlı olan azalmayı normal değerlere yaklaştırdığı belirlendi. Bununla birlikte aynı grupta CAT ve GPx düzeylerinde de rakamsal bir artış gözlenmiştir. Kontrol grubu ile curcumin grubu arasında tüm parametreler açısından bir farklılık gözlenmedi.

Tablo 5. Ratların testis dokusunda SOD, CAT, GPx, GSH ve TBARS düzeyleri (Ortalama±SD)

	TBARS nmol/g doku	GSH nmol/ml	CAT k/mg protein	GPx U/mg protein	SOD mg/protein
Kontrol	8,18±1,25^{a}	126,1±14,3^{a}	0,093±0,0019^{a}	154,3±18,1^{a}	24,8±2,76^{a}
Irinotekan	13,23±1,95^{b}	79,8±12,1^{b}	0,056±0,0018^{b}	96,9±21,6^{b}	15,9±2,15^{b}
curcumin	7,16±1,49^{a}	119,5±17,5^{a}	0,089±0,0023^{a}	160,4±19,4^{a}	25,3±2,84^{a}
İrinotekan+curcumin	10,78±1,18^{c}	113,8±15,7^{a}	0,078±0,0025^{c}	139,7±16,8^{c}	21,1±2,92^{c}

Aynı sütundaki a,b ve c harfleri gruplar arasındaki istatistiksel farklılığı göstermektedir (P<0.01).

4.4. Spermatolojik bulgular

Üreme sistemi organ (testis, epididimis, seminal vezikül ve prostat) ağırlıklarındaki değişimler Tablo 6.da sunulmuştur. Tablodan görüleceği üzere yapılan curcumin tedavisi ve irinotekan tedavisi üreme sistemi organ ağırlıklarında kontrol grubuna göre istatistiksel olarak herhangi bir değişime neden olmamıştır.

Tablo 7.de sperm karakteristikleri olan sperm motilitesi, anormal sperm miktarı ve sperm konsantrasyonları verilmiştir. Irinotekan tedavisinin sperm motilitesi ve konsantrasyonunda kontrol grubu ve curcumin grubuna göre istatistiksel olarak önemli düzeyde azalmaya neden olduğu belirlendi. IR+Cur grubunda ise curcumin kombine tedavisinin irinotekanın neden olduğu bu azalmayı tersine çevirdiği ve sperm motilitesi ve konsantrasyonu sadece irinotekan verilen gruba göre istatistiksel olarak anlamlı düzeyde arttırdığı saptandı. Bu değerlerin kontrol grubuna yaklaştığı ve iki grup arasında istatistiksel olarak fark bulunmadığı tespit edildi.

Bunula birlikte irinotekan uygulamasının anormal sperm miktarında (Kafa, kuyruk, total) istatistiksel olarak önemli düzeyde artışa sebep olduğu ve bu artışın curcumin tedavisi ile azaldığı belirlendi. Azalmanın önemli düzeyde olduğu ancak kontrol grubuna göre yine de anlamlı farkın olmadığı saptandı.

Tablo 6. Curcumin ve IR verilmiş sıçanlarda Testis ağırlıkları, Epididimis ağırlıkları, Seminal vezikül ağırlıkları, Prostat ağırlıkları (ORT±SEM)

Gruplar	Testis Ağırlığı (g)		Epididimis Ağırlığı (g)		Seminal Vezikül Ağırlığı (g)	Prostat Ağırlığı (g)
	Sağ	Sol	Sağ	Sol		
Kontrol	1,477±0,05	1,310±0,04	0.639±0.03	0.645±0.02	1.376±0.02	0.421±0.02
IR	1,283±0,04	1,333±0,04	0.645±0.01	0.581±0.03	1.333±0.04	0.426±0.02
IR+Cur	1,255±0,03	1,371±0,02	0.677±0.01	0.589±0.02	1,353±0,05	0.405±0.03
Curcumin	1,375±0,05	1,396±0,03	0.672±0.01	0.581±0.01	1,181±0.09	0.394±0.03

Tablo 7. Curcumin ve IR verilmiş sıçanlarda sperm motilitesi, epididimal sperm konsantrasyonu, anormal sperm oranı (ort±SEM)

Gruplar	Sperm Motilitesi(%)	Epididimal Sperm Konsantrasyonu (milyon/gr doku)	Anormal Sperm Oranı (%)		
			Baş	Kuyruk	Total
Kontrol	92.90±1,02 **a**	340.85±7,45**a**	5,14±0,34**a**	4.57±0.36a	10,00±0.69
IR	57.85±3,24 **b**	237.57.±8,38**b**	8.57±0,42**b**	8.28±0,52b	16.85±0.26
IR+Cur	77,14±2,64 **ab**	272.28±8,39**a**	5.57±0,57**ab**	5.14±0,26ab	10.71±0.80
Curcumin	93.808±0,70**a**	361.00±2,24**a**	5,14±0,26**a**	4.14±0,45a	8.85±0.85

The mean difference between the values bearing different superscript letters within the same column are statistically significant (a,b and c; P<0,05)

5. TARTIŞMA

Dünyada olduğu gibi ülkemizde de kronik hastalıklar giderek artmaktadır. (106) Kanser hastalığı geçtiğimiz yüzyılda ölüme yol açan hastalıklar sıralamasında 7-8. sıralarında iken bugün dünyanın birçok ülkesinde kalp-damar hastalıklarından sonra 2. sırada gelmektedir (107) Mortalite sıralamasında ise yine kardiovasküler hastalıklara bağlı ölümlerden sonra ikinci sırada bulunmaktadır. (108) Ortalama yaşam süresindeki uzaması, son yıllarda tanı ve tedavi alanındaki gelişmeler ve kanserojen maddelere maruziyetin artması nedeniyle kanser hastalığının toplum içerisindeki görülme sıklığı da giderek artmaktadır.(109) Kanser hastalığı toplum için çok önemli bir sosyoekonomik yük, bireyler için ise maddi ve manevi açıdan önemli bir sorundur.

Kanser tedavisinde özellikle kemoterapötik ajanlar günümüzde önemli bir yere sahiptir. Kanser hastalıklarına karşı kullanılan en önemli ajanlar olan kemoterapi ilaçları büyüme hızı artmış olan kanserli hücrelerin yanında normal hücreler üzerinde de bazı etkilere sahip olup bu nedenle ilacın cinsine, dozuna, veriliş şekline, tedavi süresine ve

kişisel özelliklere bağlı olarak yan etkiler meydana getirebilirler.(67) Üreme hücreleri, özellikle bölünme hızı diğer hücrelerden fazla olduğu için kemoterapötik ilaçlara oldukça duyarlıdır.(69) Kemoterapötik ilaçlar, spermatogenez bozuklukları, oligospermi, azospermi, astenozoospermi, teratozoospermi, hormonal değişiklikler, sperm DNA ve kromozom yapısında hasar gibi yan etkiler yaparak üreme hücreleri üzerinde yan etki meydana getirebilir. (110) Özellikle, çocukluk çağı kanserleri için kullanılan kemoterapötik ilaç tedavisi değişen derecelerde gonadotoksisite ile sonuçlanabilir ve gelecekteki fertiliteyi olumsuz etkileyebilir.(111) Kemoterapötik ilaçların gonadotoksik etkilerini önlemek için antioksidan ve hormonal tedavi, germ hücreleri veya spermlerin dondurularak saklanması gibi metodlar kullanılmaktadır. (110).

Bizim çalışmamızda kullandığımız İrinotekan isimli kemoterapötik madde bir ön ilaçtır ve karboksiesteraz isimli enzim tarafından aktif metaboliti olan SN-38 isimli maddeye dönüştürülür. (71, 74) İrinotekan, hem erkek hem de kadın hastalara sık olarak uygulanan kemoterapötik bir ilaçtır ve metastatik ve tekrarlayan kolorektal kanserin tedavisi için birinci ve ikinci basamak tedaviyi temsil eder. Ayrıca lenfoma, akciğer, gastrointestinal ve pankreas tümörleri gibi diğer bazı malignitelerin tedavisinde de kullanılır. (112) Sıklıkla görülen yan etkileri bulantı, kusma, saçlarda dökülme, ishal ve kemik iliği baskılanmasıdır. (78)

İrinotekanın fertilite üzerine etkileri henüz yeterince tanımlanamamıştır. (79) Daha da önemlisi Prepubertal hastalara uygulanan irinotekanın ardından gelecekteki fertilite olasılığı hakkında bilgi bulunmamaktadır. Sadece Utsunomiya T ve ark.larının yaptığı bir çalışmada İrinotekan uygulaması sonrası granüloza hücrelerinde apoptoziste artış meydana geldiği saptanmıştır. (113)

Lopes F ve ark yaptığı bir çalışmada irinotekanın metaboliti olan SN38'in yüksek konsantrasyonlarının invitro şekilde maruz bırakıldığı testis dokusundan alınan histolojik kesitlerde sertoli hücrelerinde dramatik bir artış olduğu saptanmış. Seminifer tübüllerin yoğunluğu bu tedaviden etkilenmezken seminifer tübül çapı ise önemli ölçüde azalmıştır. (79) Bizim çalışmamızda ise testis dokusunda tunika albuginea tabakasında vasküler konjesyon tübüler dejenerasyon ve interstisyel alanda vasküler konjesyon, ödem ve vakuolizasyon seminifer tübülde lümene dökülmüş hücreler olduğu gözlenmiştir. Ayrıca İR ve İR + Curcumin gruplarında ortalama seminifer tübüler çapta ve germinal epitel hücre kalınlığında belirgin bir azalma olduğu görülmüştür. Yine aynı çalışmada germ hücre sayısı ve immünboyama ile boyanmış alan yüzdesi, kontrol

grubuyla karşılaştırıldığında SN38‘e maruz bırakılan dokuda veriliş konsantrasyonuna göre yaklaşık olarak 2 kattan 20 kata kadar azalma olduğu gözlenmiş. Ayrıca prolifere olan germ hücrelerinin yüzdesinde da anlamlı bir şekilde azalma izlenmiş. (79) Bizim çalışmamızda ise irinotekan tedavisinin sperm konsantrasyonunda, kontrol grubu ve curcumin grubuna göre istatistiksel olarak önemli düzeyde azalmaya neden olduğu belirlendi. Ayrıca proliferasyon aşamasında seminifer tübül epitelinde bölünmenin herhangi bir evresinde duraksamış hücreler olduğu gözlendi.

Çalışmamızda apoptozis belirteci olarak kaspaz-3 aktivitesi kullanıldı. Kaspazlar, serin proteaz türevi bir enzim olup aspartattan sonraki peptit bağlarını kırarlar. DNA tamiri ve replikasyonu için gereken enzimleri inaktive eder ve apoptoza neden olurlar. 14 farklı kaspaz türünden biri olan kaspaz-3, apoptozis gelişiminde önemli bir rol oynayan bir enzim olmakla birlikte Kaspaz-3’ün immunohistokimyasal olarak boyanması metodu, apoptozis belirlenmesinde kullanılan yöntemlerden biridir. (114) Yine Lopes F ve ark’ın yaptığı aynı çalışmada irinotekanın metaboliti olan SN38’in yüksek konsantrasyonlarının invitro şekilde maruz bırakıldığı testis dokusunda Kaspaz-3 aktivitesinde gruplar arasında istatistiksel olarak anlamlı bir fark olmadığı gözlenmiş. (79) Guang-Jian Du ve ark.ın yaptığı çalışmada ise panaxadiol ve irinotekan tedavi kombinasyonunun apoptozis üzerine etkisi yine kaspaz-3 ve kaspaz-9 aktiviteleri yardımıyla değerlendirilmiş ve bu tedavi kombinasyonunda kaspaz-3 ve kaspaz-9 aktivitelerinin artmış olduğu gözlenmiş. Ayrıca irinotekan tedavisinin tek başında da apoptozisi indüklediği, fakat panaxadiol ve irinotekan tedavi kombinasyonunun tek başına irinotekan tedavisi ile karşılaştırıldığında apoptotik hücrelerin yüzdesini önemli ölçüde artırdığı gösterilmiş. (115) Bizim çalışmamızda da irinotekan grubunun incelemesinde belirgin derecede yoğun boyanmış Kaspaz-3 pozitif hücreler olduğu gözlendi.

Birçok araştırmacı curcumin’i apoptotik etkili bir molekül olarak tanımlarken (116, 117, 90), bazı araştırmacılar tarafından ise antiapoptotik olduğu belirtilmektedir. (118) Ju-Hyung Woo ve ark.ın yaptığı çalışmada western blot analizi ile İnsan böbrek CAKİ hücrelerinde curcumin’in kaspaz-3 aktivitesi ölçülmüş ve Curcumin’in kaspaz-3 aktivitesini artırarak apoptozisi indüklediğini göstermiştir. Fakat mekanizmasının henüz aydınlatılamadığı yazarlar tarafından vurgulanmıştır. (117) Yang Liu ve ark’ın ratlar üzerinde yaptığı çalışmada kalp üzerinde deneysel olarak koroner mikroembolizasyon oluşturulmuş ve mikroembolizasyon grubunda ortaya çıkan Kaspaz-3 artışının curcumin

verilerek ortadan kaldırıldığı gözlenmiştir.(119) Edrees NE ve ark.ın ratlar üzerine yaptığı çalışmada da colistin verilen grubun beyin ve böbrek hücrelerinde kaspaz-3 düzeylerinde artış saptanmış, curcumin tedavisinin bu apoptotik etkiyi kısmen düzelttiği gösterilmiştir.(120) Khadrawy YA ve ark'ın ratlar üzerinde yaptığı çalışmada sisplatin verilen ratların beyin hücrelerinde Kaspaz-3 düzeyinde önemli derecede bir artış olduğu saptanmış. Yine beraberinde verilen curcumin ile bu apoptotik etkinin tamamen ortadan kaldırıldığı ve Kaspaz-3 düzeylerinde kontrol grubuna kıyasla anlamlı bir fark olmadığı gösterilmiş. (121) Bizim çalışmamızda ise kontrol ve curcumin gruplarında apoptozis belirteci olan Kaspaz-3 immunreaktivitesi gözlenmedi. Ayrıca İrinotekan + Curcumin grubunda Kaspaz-3 pozitif boyanmış hücre sayısında ve boyanma yoğunluklarında belirgin derecede azalma olduğu gözlendi. Yani curcumin'in, irinotekanın apoptotik etkisini azalttığı sonucu ortaya çıkmıştır.

Vücut metabolizması sağlıklı iken dış orbitallerinde eşlenmemiş elektron bulunan reaktif atomlar olan serbest oksijen radikalleri ile anti oksidan maddeler denge halindedir. Ancak bu dengenin serbest radikallerin lehine bozulması halinde oksidatif stres ortaya çıkmaktadır. Süperoksit dismutaz (SOD), Katalaz (CAT), Glutatyon peroksidaz (GPx) ve Glutatyon redüktaz bilinen önemli antioksidan enzimlerdir. Kemoterapötik ilaçlar serbest radikallerde artışa ve antioksidan enzim düzeylerinde azalmaya neden olarak testiküler doku hasarına ve oksidatif hasara neden olarak erkek üreme sisteminde gonadotoksik hasara yol açabilirler. (122) Kaïs Rtibi ve ark.ın yaptığı bir çalışmada intraperitoneal olarak irinotekan uygulanan hayvanların intestinal mukozasında kontrol grubuna göre oksidatif stresin göstergesi olan Malondialdehit (MDA) ve inflamasyon belirteci olan myeloperoksidaz (MPO) düzeyinde artış olduğu gözlenmiş. Ayrıca aynı çalışmada irinotekan gurubu ratlarda antioksidan enzimler olan SOD, CAT ve GPx enzimlerinin aktivitelerinde anlamlı bir azalma olduğu gözlenmiş. (123) Biz de çalışmamızda biyokimyasal olarak SOD, CAT, GPx, GSH ve TBARS enzim aktivitelerini ölçtük. İstatistiksel analizlerimiz sonrasında literatür çalışmalarıyla uyumlu olarak irinotekan verilen ratlarda oksidatif hasarın göstergesi olan TBARS düzeyinin kontrol ve diğer tüm gruplara göre istatistiksel olarak anlamlı düzeyde arttığı tespit edildi. Bununla birlikte irinotekan uygulamasının antioksidan savunma sistemi elemanları olan GSH, SOD, GPx ve CAT düzeylerinde istatistiksel olarak önemli düzeyde azalmaya neden olduğu tespit edildi.

Reza Tabrizi ve ark.ın yaptığı derleme'de Curcumin'in MDA ve IL-6 düzeyini anlamlı şekilde azalttığı ve SOD düzeyinde anlamlı etkide bulunmadığı söylenmiştir. (124) Edrees NE ve ark.ın ratlar üzerine yaptığı çalışmada da colistin verilen grubun beyin ve böbrek hücrelerinde MDA ve nitrik oksit düzeylerinde artış olduğu, curcumin tedavisinin de bu oksidatif etkiyi kısmen düzelttiği gösterilmiştir.(120) Heidai-Moghadam A ve ark.ın yaptığı bir çalışmada ise rat böbreklerinde çinko oksit nano taneciklerinin meydana getirdiği oksidatif stres sonucu MDA düzeyinin arttığı gözlenmiş, SOD ve GPx enzimlerinin aktivitelerinin ise azaldığı saptanmış. Curcumin verildiğinde ise MDA düzeylerinin azaldığı, SOD ve GPx enzim aktivite düzeylerinin ise arttığı gözlenmiş, çinko oksit taneciklerinin böbreklerde yaptığı oksidatif hasarı curcumin'in önlediği gösterilmiştir. (125) Khadrawy YA ve ark'ın ratlar üzerinde yaptığı çalışmada sisplatin verilen ratların beyin hücrelerinde nitrik oksit düzeyi ve lipit peroksidasyonunda önemli derecede bir artış olduğu, glutatyon seviyesinde ve Na^+, K^+-ATPase aktivitesinde azalma olduğu saptanmış. Yine beraberinde verilen curcumin ile bu oksidatif etkinin tamamen ortadan kaldırıldığı ve Kaspaz-3 düzeylerinde kontrol grubuna kıyasla anlamlı bir fark olmadığı gösterilmiş.(121) Bizim çalışmamızda da benzer şekilde curcumin uygulamasının GSH ve SOD düzeylerinde irinotekana bağlı olan azalmayı normal değerlere yaklaştırdığı belirlendi. Bununla birlikte yine aynı grupta CAT ve GPx düzeylerinde de rakamsal bir artış gözlenmiştir.

Çalışmamızda tüm grupların testis ağırlıkları, Epididimis ağırlıkları, Seminal vezikül ağırlıkları, Prostat ağırlıkları ölçülmüş ve istatistiksel olarak değerlendirilmiştir. Elde edilen verilere göre curcumin tedavisi ve irinotekan tedavisinin bu organların ağırlıklarında kontrol grubuna göre istatistiksel olarak herhangi bir değişime neden olmadığı saptanmıştır. Bunun yanında bu çalışmada sperm karakteristikleri olan sperm motilitesi, anormal sperm miktarı ve sperm konsantrasyonları da ölçülmüştür. Irinotekan tedavisinin sperm motilitesi ve konsantrasyonunda kontrol grubu ve curcumin grubuna göre istatistiksel olarak önemli düzeyde azalmaya neden olduğu belirlendi. İrinotekan+Curcumin grubunda ise curcumin kombine tedavisinin irinotekanın neden olduğu bu azalmayı tersine çevirdiği ve sperm motilitesi ve konsantrasyonu sadece irinotekan verilen gruba göre istatistiksel olarak anlamlı düzeyde arttırdığı saptandı. Bununla birlikte irinotekan uygulamasının anormal sperm miktarında (Kafa, kuyruk, total) istatistiksel olarak önemli düzeyde artışa sebep olduğu ve bu artışın curcumin

tedavisi ile azaldığı belirlendi. Azalmanın önemli düzeyde olduğu ancak kontrol grubuna göre yine de anlamlı farkın olmadığı saptandı.

Sonuç olarak, prepubertal ve yetişkin çağ neoplazilerinde kemoterapötik olarak kullanılan irinotekanın testis üzerine yan etkilerine yönelik literatürde mevcut yeterince çalışma bulunmamaktadır. Bizim çalışmamızın sonuçlarında irinotekanın testis üzerine toksik etkileri olduğunu görmekteyiz. Elde ettiğimiz sonuçlara göre irinotekanın rat testisinde histopatolojik değişikliklere yol açtığı, apoptotik süreci indüklediği, antioksidan etkileri azaltarak oksidatif strese yol açtığı, sperm karakteristiklerinde bozulmaya yol açtığı ve anormal sperm üretiminin artmasına neden olduğunu görmekteyiz. Curcumin ile bu etkilerin önemli derecede azaltılabildiği saptanmıştır. Bununla birlikte çalışmamız insan olmayan primat veya insan modelleri ile yapılacak yeni çalışmalarla desteklenirse elde ettiğimiz sonuçlar doğrulanabilir ve bu sayede curcumin, özellikle prepubertal ve genç erişkin dönemde irinotekan verilen malignite hastalarında infertilite riskini azaltmak için yardımcı bir tedavi olarak kullanılabilir.

6. KAYNAKLAR

1. Yıldırım M. *İnsan Anatomisi 2. Cilt.* Ankara, Nobel Tıp Kitabevleri, 2006.

2. Hatipoğlu MT, Hatipoğlu G. *Yüksekokullar Anatomi Ders Kitabı*. Ankara, Selvi Yayınevi, 2006.

3. Moore KL, Agur AML. *Temel Klinik Anatomi*. Elhan A. (Çeviri Editörü) 2. Baskı. Ankara, Güneş Kitabevi; 2006.

4. Arıncı, K. ve Elhan, A. 2006, *Anatomi, 1. Cilt*, Güneş Kitabevi, ISBN, 975-7467-29-4, Ankara.

5. Dere F. *Anatomi Atlası ve Ders Kitabı*. Adana: Nobel Tıp Kitabevleri; 1999.

6. Şimşek, E. *Anatomi fizyoloji*, Hacettepe Taş Kitapçılık, Ankara. 1992.

7. Ross MH, Pawlina W. *Histology a Text and Atlas*. 6th ed.Philadelphia, Lippincott Williams & Wilkins, 2011.

8. Aktümsek, A. *Anatomi ve Fizyoloji İnsan Biyolojisi*, 3. Baskı, Nobel Yayın Dağıtım, Ankara 2006.

9. Sancak, B., Cumhur, M. *Fonksiyonel Anatomi Baş-Boyun ve İç Organlar*, 2. Baskı, ODTÜ Geliştirme Vakfı Yayıncılık ve İletişim A.Ş.-METU Press, Ankara. 2002.

10. Moore KL, Persaud TVN. *Klinik Yönleri ile İnsan Embriyolojisi*. Yıldırım M., Okar İ., Dalçık H. (Çeviri Editörleri), 6. İngilizce Baskıdan Çeviri. İstanbul: Nobel Tıp Kitabevleri; 2002.

11. Coşgun A, Aras D. *Anatomi-Histoloji-Embriyoloji.* İstanbul: Nobel Tıp, 1998.

12. Yücel HA. Erkek Genital Sistemi. Gökmen Gövsa F. (Çev) *Sistematik Anatomi.* İzmir: İzmir Güven Kitabevi, 2003.

13. Cumhur M, Yener N, Tuncel M. *Temel Anatomi.* ODTÜ Vakfı Yayıncılık; 2001.

14. Ownby C. Male Reproductive System. http://instruction.cvhs.okstate.edu/histology/mr/himrp2.htm 15 Mayıs 2018

15. Junqueira LC, Carneiro J. *Temel Histoloji*, Aytekin Y, Solakoğlu S. (Çeviri Editörleri) 10. Baskıdan Çeviri, Nobel Tıp Kitabevi, İstanbul. 135. 2009.

16. Bloom W, Fawcett DW. *A textbook of histology*, Chapmann&Hall, London, 1994.

17. Bozdoğan, S. Erişkin Erkek Sıçanlarda Cisplatin İle Oluşturulan Testis Hasarı Üzerine Sodyum Selenitin Etkisi, Yüksek Lisans Tezi, Eskişehir Osmangazi Üniversitesi, Sağlık Bilimleri Enstitüsü, Eskişehir, 2012.

18. Kerr JB. Atlas of Functional Histology. 2nd ed. Mosby, London, 2000: 339-358.

19. Gartner LP, Hiatt JL. *Color Textbook of Histology*, 3. Baskı, WB, Saunders Company,
Phiadelphia, 2007:489-511.
20. Demir, R. (Editör). *Histoloji ve Hücre Biyojisi Patolojiye Giriş*, Ankara: Palme Yayıncılık 2006.
21. Kuran, O. *Sistematik Anatomi*. Filiz Kitabevi, Ankara, 1983:512-4.
22. Ozan H. *Ozan Anatomi*. Ankara: Nobel Tıp Kitabevleri; 2004.
23. Eroschenko VP, Çeviri Editörü: Demir R, *DiFiore Histoloji Atlası* 10. Baskıdan Çeviri, Palme Yayıncılık 2011; 1351-361.
24. Olatunji-Bello II, Olayemi SO, Daramola AO, Ogungbemi AO. Ascorbic acid and the effect of cigarette smoke on tissues--a preliminary report. *West Afr J Med* 2008; 27(2):78-81.
25. Seymen CM. Ehlirch Ascites Tümör olgularında Antioksidan Uygulamasının Testis Dokusuna Etkisi. Yüksek Lisans Tezi, Ankara: Gazi Üniversitesi, 2010.
26. Ensari E. Gebelikte Olaylanan Deneysel Hipokside Ginkgo Biloba'nın Testis Dokusunda Olası Etkisinin İncelenmesı. Yüksek Lisans Tezi. Ankara: Gazi Üniverisitesi, 2010.
27. Sternberg SS, *Histology for pathologist,* Lippincott-Raven, New York, 1997.
28. Hill MA. Embryology ANAT2241 Male Reproductive System. https://embryology.med.unsw.edu.au/embryology/index.php/ANAT2241_Male_Reproductive_System 19 Mart 2018
29. Sahoo DK, Roy A, Chainy GB. Protective effects of vitamin E and curcumin on L-thyroxine-induced rat testicular oxidative stress. *Chem Biol Interact*. 2008 Nov 25,176(2-3):121-8.
30. Gartner LP, Hiatt JL. *Color Textbook of Histology*: Pennsylvania, W.B. Saunders Company, 1997:406-412.
31. Ovalle WK, Nahirney PC. *Netter's Essential Histology*. Müftüoğlu S, Kaymaz F, Atilla P (Çev). Ankara: Güneş Kitabevleri; 2009.
32. Erdoğan D, Hatipoğlu MT, Görgün M, Ilgaz C. *Genel Histoloji*. 3. Baskı. Ankara: Hatipoğlu Yayınevi; 2008.
33. Herikson RC, Kaye GL, Mazurkiewicz JE. *NMS Histology*. 1.Baskı Philadelphia: WB:Lippincott Williams & Wilkins ;1997.
34. Ganong WF. *Ganon'un Tibbi Fizyolojisi* (Çev.Ed: Türk Fizyolojik Birliği) Barış Kitapevi, İstanbul, 1996:523-524.

35. Karakoyun Ö, Aras A, Tuğan D, Hekimgil M, Yalman D, Esassolak M, Haydaroğlu A. The relationship between radiation-induced apoptosis in rat germ cells and amifosine. *T Klin J Med Sci* 24:142-146, 2004.

36. Bloom W. Fawcett W. *Textbook of Histology,* 10th Ed. Saunders, Philadelphia, 1975.

37. Erkoçak A. *Özel Histoloji*. 4. Baskı. Ankara: Ankara Üniversitesi Tıp Fakültesi Basımevi; 1982.

38. Sigerist HE. The historical development of the pathology and therapy of cancer. On the history of medicine New York: MD Publications Inc; 1960: 59-65.

39. American Cancer Society. What Is Cancer?
http://www.cancer.org/cancer/cancerbasics/what-is-cancer 14 Mayıs 2018.

40. Yılmaz E, Altunok V. Kanser ve p53 geni. *AVKAE*, 2011:19-23.

41. Devita TV Jr, Hellman S, Rosenberg AS. *Cancer Principle&Practice of Oncology*. Sixth Edition. USA. 2001

42.Ulukaya E. Akciğer kanserleri, tanı ve tedavide temel ilkeler ve uygulamalar. https://docplayer.biz.tr/1053761-Bolum-yazari-dr-engin-ulukaya.html 18 Mayıs 2018

43. Rodier F, Campisi J, Bhaumik D. Two faces of p53: Aging and tumor suppression. *Nucleic Acids Res.* 2007;35(22):7475-84.

44. American Association for Cancer Research Cancer Progress Report 2014. *Clin Cancer Res* 2014;20.

45. Karadeniz AN, Aydıner A, Topuz E. Kanserin Nedenleri, Sigara ve Kanser İlişkisi, Diyet ve Kanser. *Klinik Onkoloji*. 2000:54-58.

46. Dalay N. *Kanser Biyolojisi*. Topuz E, Aydıner A, Karadeniz NA. İstanbul: Tunç Matbaası; 2000:48-53

47. Stewart B, Wild CP, The Global and Regional Burden of Cancer eds. World Cancer Report. *International Agency For Research On Cancer* (IARC).2014: 16-81.

48. Rehm J, The risks associated with alcohol use and alcoholism. *Alcohol Res Health*. 2011;34(2):135-43.

49. International Agency for Research on Cancer, and IARC Working Group on the Evaluation of Carcinogenic Risks to Humans. *IARC monographs on the evaluation of carcinogenic risks to humans*. Vol. 78. *International Agency for Research on Cancer*, 2001.

50. Berkarda B. *Kanserin Biyolojisi*. Berkarda H Medikal Onkoloji, H. Tavaslı Matbaacılık; 2002. 9-13.

51. Desch CE. Kanser Etyolojisi: Onkojenler ve Çevresel/Toksik Karsinojenler. *Cecil Essentials of Medicine*, Türkçe 5 Baskı. 2001: 485-8.

52. Weisburger JH. Mechanism of action of diet as a carcinogen. *Cancer.* 1979;43(S5):1987-1995.

53. Tuncer M. Ulusal Kanser Programı 2009-2015. In: T.C. Sağlık Bakanlığı Kanserle Savaş Dairesi Başkanlığı, Ankara.2009.

54. World Health Organization.
http://www.who.int/cancer/media/news/WHA58%2022-en.pdf 20 Ekim 2018

55. Marton KI, Sox HC Jr, Krupp JR. Involuntary weight loss: diagnostic and prognostic significance. *Ann Intern Med* 1981; 95:568.

56. Bleeker-Rovers CP, Vos FJ, de Kleijn EM. A prospective multicenter study on fever of unknown origin: the yield of a structured diagnostic protocol. *Medicine (Baltimore)* 2007; 86:26.

57. Goudas LC, Bloch R, Gialeli-Goudas M. The epidemiology of cancer pain. *Cancer Invest* 2005; 23:182.

58. Parkin DM, Bray F, Ferlay J, Pisani P. Global cancer statistics, 2002. *CA Cancer J Clin* 2005;55(2):74-108.

59. Sağlık İstatistikleri Yıllığı 2016 - Türkiye Cumhuriyeti Sağlık Bakanlığı
https://dosyasb.saglik.gov.tr/Eklenti/13183,sy2016turkcepdf.pdf?0 15 Haziran 2018.

60. Akdemir N. Bilal L. *İç Hastalıkları ve Hemşirelik Bakımı*, Sistem Ofset, Ankara, 200: 245-95.

61. Kolutek R, Karataş N. Nevşehir ili Uçhisar Kasabası‟nda Yaşayan Bireylerde Kanser Risk Faktörleri ve Erken Tanı Belirtilerinin Saptanması. *Sağlık Bilimleri Dergisi* 16(1) 2007: 28-39 .

62. Espinosa E, Zamora P, Feliu J, González Barón M. Classification of anticancer drugs-a new system based on therapeutic targets. *Cancer Treat Rev* 2003;29(6):515-23.

63. Rafi I. Classification and principles of use of anticancer drugs. *An introduction to the use of anticancer drugs*. New York: Elsevier; 2006.

64. Uslu R. *Antineoplastik Ajanlar*, Ege İç Hastalıkları, Güven Kitabevi, İzmir, 2009:394-95.

65. Fukuoka M, Yano S, Giaccone G, Tamura T, Nakagawa K, Douillard JY, Nishiwaki Y, Vansteenkist J, Kudoh S, Rischin D, Eek R, Horai T, Noda K, Takata I, Smit E, Averbuch S, Macleod A, Feyereislova A, Dong RP, Baselga J. Multi-institutional

randomized phase II trial of gefitinib for previously treated patients with advanced non-small-cell lung cancer (The IDEAL 1 Trial) [corrected]. *J Clin Oncol* 2003,21:2237-46.

66. Shepherd FA, Rodrigues Pereira J, Ciuleanu T, Tan EH, Hirsh V, Thongprasert S, Campos D, Maoleekoonpiroj S, Smylie M, Martins R, van Kooten M, Dediu M, Findlay B, Tu D, Johnston D, Bezjak A, Clark G, Santabárbara P, Seymour L. Erlotinib in previously treated non-small-cell lung cancer. *N Engl J Med* 2005,353:123-32.

67. Arslan Ö, Vural H, Kömürcü G, Özet A. Kemoterapi Alan Kanser Hastalarına Verilen Eğitimin Kemoterapi Semptomlarına Etkisi. *C.Ü.Hemşirelik Yüksekokulu Dergisi* 10 (1)2006: 15-28.

68. Gülbeyaz C. *Onkoloji Hemşireliğinde Kanıta Dayalı Semptom Yönetimi*. 3P-Pharma Publication Planning, İstanbul. 2007:43-119.

69. Eti Aslan F, Olgun N. A. Karadakovan, F. Eti Aslan. *Dahili ve Cerrahi Hastalıklarda Bakım*, Nobel Kitabevi, Ankara, 2010:189-202.

70. Şıra, SF. Kemoterapi Alan Onkoloji Hastalarında Semptomların Değerlendirilmesi, Yüksek Lisans Tezi, Marmara Üniversitesi, Sağlık Bilimleri Enstitüsü, İç Hastalıkları Hemşireliği AD, İstanbul 2007.

71. Bleiberg H. CPT-11 in gastrointestinal cancer. *Eur J Cancer.* 1999; 35: 371-79.

72. Blanke CD, Haller DG, Benson AB. A phase II study of irinotecan with 5-fluorouracil and leucuvorin in patients with previously untreated gastric adenocarcinoma. *Ann Oncol*. 2001;12: 1575-80.

73. Conti JA, Kemeny NE, Saltz LB. Irinotecan is an active agent in untreated patients with metastatic colorectal cancer. *J Clin Oncol* 1996; 14: 709-15.

74. Waters JS, Ross PJ, Popescu RA. New approaches to the treatment of gastro-intestinal cancer. *Digestion* 1997; 58: 508-19.

75. Wasserman E, Cuvier C, Lokiec F. Combination of oxaliplatin plus irinotecan in patients with gastrointestinal tumors: results of independent phase I studies with pharmacokinetics. *J Clin Oncol* 1999; 17: 1751-59.

76. Ogawa M. Novel Anticancer Drugs in Japan. *J Cancer Res Clin Oncol* 1999; 125:134-140.

77. Fuchs C, Mitchell EP, Hoff PM. Irinotecan in the treatment of colorectal cancer. *Cancer Treat Rev*. 2006,32(7):491-503.

78. Slater R, Radstone L, Matthews L. Hepatic resection for colorectal liver metastases after downstaging with irinotecan improves survival. *Proc am Sos Clin Oncol* 2003,22: 1287-93.

79. Lopes F, Smith R, Nash S, Mitchell RT, Spears N. Irinotecan metabolite SN38 results in germ cell loss in the testis but not in the ovary of prepubertal mice. *Mol Hum Reprod*. 2016,22(11):745-755.

80. Sharma RA, Gescher AJ, Steward WP. Curcumin: the story so far. *Eur J Cancer* 2005, 41(13):1955-68.

81. Matthews B. The Multiple Benefits of Curcumin http://www.genesmart.com/300200821/the-multiple-benefits-of-curcumin/ 17 Eylül 2018.

82. Maheshwari RK, Singh AK, Gaddipati J, Srimal RC. Multiple biological activities of curcumin: a short review. *Life sciences*. 2006,78(18):2081-7.

83. Jaruga E, Salvioli S, Dobrucki J, Chrul S, Bandorowicz-Pikula J, Sikora E. Apoptosis-like, reversible changes in plasma membrane asymmetry and permeability, and transient modifications in mitochondrial membrane potential induced by curcumin in rat thymocytes. *FEBS letters*. 1998,433(3):287-93.

84. Gautam S, Xu Y, Pindolia K, Janakiraman N, Chapman R. Nonselective inhibition of proliferation of transformed and nontransformed cells by the anticancer gent curcumin (diferuloylmethane). *Biochemical pharmacology*. 1998,55:1333-7.

85. Anto RJ, Kuttan G, Babıı D. Anti-tumour and free radical scavenging activity of synthetic curcuminoids. *Int J Pharma* 1996, 131: 1-7.

86. Sajithlal GB, Chithra P, Chandrakasan G. Effect of curcumin on the advanced glycation and cross-linking of collagen in diabetic rats. *Biochem Phanna* 1998, 56:1607-1614.

87. Sidhu GS, Mani H, Gaddipati JP. Curcumin differentially regulates TGF-beta-1, its receptors and nitric oxide synthase during impaired wound healing. *Biofactors* 2002,16: 29.

88. Sidhu GS, Singh AK, Thaloor D. Enhancement of wound healing by curcumin in animals. *Wound Repair Regen*. 1998,6: 167.

89. Han S. Antimicrobial activity of wool fabric treated with curcumin. *Dyes and Pigments* 64 2005:157e161.

90. Aggarwal S, Takada Y, Singh S, Myers JN, Aggarwal BB. Inhibition of growth and survival of human head and neck squamous cell carcinoma cells by curcumin via modulation of nuclear factor-kappa B signaling. *IntJ Cancer*. 2004,111:679-92.

91. Villegas I, Sánchez-Fidalgo S, Alarcón de la Lastra C. New mechanisms and therapeutic of curcumin for colorectal cancer. *Mol. Nutr. Food Res*. 2008, 52: 1040-61.

92. Thangapazham RL, Sharma A, Maheshwari RK. Multiple molecular targets in cancer chemoprevention by curcumin. *AAPS J.* 2006,Jul 7;8(3).

93. Du B, Jiang L, Xia Q, Zhong L. Synergistic inhibitory effects of curcumin and 5-fluorouracil on the growth of the human colon cancer cell line HT-29. *Chemotherapy*. 2006,52(1):23-8.

94. Atsumi T, Murakami Y, Shibuya K, Tonosaki K, Fujisawa S. Induction of cytotoxicity and apoptosis and inhibition of cyclooxygenase-2 gene expression, by curcumin and its analog, alpha-diisoeugenol. *Anticancer Res.* 2005,25:4029-36.

95. Shah BH, Nawaz Z, Pertani SA. Inhibitory effect of curcumin, a food spice from turmeric, on platelet-activating factor- and arachidonic acid-mediated platelet aggregation through inhibition of thromboxane formation and Ca2+ signaling. *Biochem Pharmacol* 1999, 58: 1167-72.

96. Ramírez-Tortosa MC, Mesa MD, Aguilera MC, Quiles JL, Baró L, Ramirez-Tortosa CL, Martinez-Victoria E. Oral administration of a Turmerik extract inhibits LDL oxidation and has hypocholestereolemic effects in rabbits with experimental atherosclerosis. *Atherosclerosis*. 1999 Dec,147(2):371-8.

97. Ohkawa H, Ohishi N, Yagi K. Assay for lipit peroxides in animal tissues bythiobarbituric acid reaction. *Anal Biochem* 1979,95:351-8.

98. Sun Y, Oberley LW, Li Y. A simple method for clinical assay of superoxidedismutase. *Clin Chem* 1988,34:497-500.

99. Beutler E. Red cell metabolism. *A Manual of Biochemical Methods*. New York: Grune Strottan 1975:67-9.

100. Aebi H. Catalase in vitro assay methods. *Methods Enzymol* 1984,105:121-6.

101. Ellman G. Tissue sulphydryl groups. *Arch Biochem Biophys* 1959,82:70-7.

102. Lowry OH, Rosebrough NJ, Farr AL, Randall RJ. Protein measurement with pholin. 1951.

103. Türk G, Ateşşahin A, Sönmez M, Yüce A, Çeribaşı AO. Lycopene protects against cyclosporine A-induced testicular toxicity in rats, *Theriogenology* 2007,67:778–85.

104. Sönmez M, Yüce A, Türk G. The protective effects of melatonin and vitamin E on antioxidant enzyme activities and epididymal sperm characteristics of homocysteine treated male rats, *Reprod Toxicol* 2007,23:226–31.

105. Sönmez M, Türk G, Yüce A. The effect of ascorbic acid supplementation on sperm quality, lipid peroxidation and testosterone levels of male Wistar rats, *Theriogenology* 63-2005,63:2063–72.

106. Bozdemir N, Eray O, Eken C, Senol Y, Artac M, Samur M. Demographics, Clinical Presentations and Outcomes of Cancer Patients Admitted to the Emergency Department. *Turkish J Med Sci*. 2009,39(2):235-240.

107. Yıldırım Y, Kokuludağ A, Oksel F. *Onkolojide Semptom Yönetimi*. VII.Ege Yöresi Dahili Tıp Günleri, Meta Basım, İzmir, 2008:242.

108. Kanserle Savaş Politikası ve Kanser Verileri (1995- 1999). *T.C. Sağlık Bakanlığı Kanser*

Savaş Dairesi Başkanlığı Bakanlık Yayın No: 618, Ankara: s. 2002.

109. Kutluk T, Kars A. *Kanser Konusunda Genel Bilgiler*. Sağlık Bakanlığı 2001,1:1-55.

110. Türk G. Kemoterapötiklerin erkek üreme sistemi üzerindeki yan etkileri ve koruyucu stratejiler, *Marmara Pharmaceutical Journal*. 2013, 17: 73-92.

111. Meirow D. Reproduction post-chemotherapy in young cancer patients. *Mol Cell Endocrinol* 2000,169:123–131.

112. Li XX, Zheng HT, Peng JJ, Huang LY, Shi DB, Liang L, Cai SJ. RNA-seq reveals determinants for irinotecan sensitivity/resistance in colorectal cancer cell lines. *Int J Clin Exp Pathol* 2014;7:2729–36.

113. Utsunomiya T, Tanaka T, Utsunomiya H, Umesaki N. A novel molecular mechanism for anticancer drug-indiced ovarian failure: Irinotecan HCl, an anticancer topoisomerase I inhibitor, induces specific FasL expression in granulosa cells of large ovarian follicles to enhance follicular apoptosis. *Int J Oncol* 2008;32:991–1000.

114. Coşkun G, Özgür H. Apoptoz ve Nekrozun Moleküler Mekanizması. *Çukurova Üniversitesi Tıp Fakültesi Arşiv* 2011; 20: 145.

115. Du GJ, Wang CZ, Zhang ZY, Wen XD, Somogyi J, Calway T, He TC, Du W, Yuan CS. Caspase-mediated pro-apoptotic interaction of panaxadiol and irinotecan in human colorectal cancer cells. *J Pharm Pharmacol*. 2012 May;64(5):727-34.

116. Lowe SW, Lin WA. Apoptosis in Cancer. *Carcinogenesis.* 2000, Mar;21(3):485-95

117. Woo JH, Kim YH, Choi YJ, Kim DG, Lee KS, Bae JH, Min DS, Chang JS, Jeong YJ, Lee YH, Park JW, Kwon TK. Molecular mechanisms of curcumin-induced cytotoxicity: induction of apoptosis through generation of reactive oxygen species, down-regulation of Bcl-XL and IAP, the release of cytochrome c and inhibition of Akt. *Carcinogenesis* 2003 vol.24 no.7: 1199-208.

118. Chen, YR, Zhou G, Tan TH. N-terminal kinase mediates apoptotic signaling induced by N-(4-hydroxyphenylretinamide. *Mol.Pharmacol.* 1999, 56: 1271–9.

119. Liu Y, liu Y, Huang X, Zhang J, Yang L. Protective effects and mechanism of curcumin on myocardial injury induced by coronary microembolization. *J Cell Biochem*. 2018.

120. Edrees NE, Galal AAA, Abdel Monaem AR, Beheiry RR, Metwally MMM. Curcumin alleviates colistin-induced nephrotoxicity and neurotoxicity in rats via attenuation of oxidative stress, inflammation and apoptosis. *Chem Biol Interact.* 2018 Oct 1; 294:56-64.

121. Khadrawy YA, El-Gizawy MM, Sorour SM, Sawie HG, Hosny. EN Effect of curcumin nanoparticles on the cisplatin-induced neurotoxicity in rat. *Drug Chem Toxicol*. 2018:1-9.

122. Karabulut H, Gülay MŞ. Antioksidanlar. *MAE Vet Fak Derg*, 2016,1 (1):65-76.

123. Rtibi K, Selmia S, Gramia D, Sebaia H, Amrib M, Marzoukia L Irinotecan chemotherapy-induced intestinal oxidative stress: Underlying causes of disturbed mucosal water and electrolyte transport. *Pathophysiology* 2017, 24: 275–9.

124. Tabrizi R, Vakili S, Akbari M, Mirhosseini N, Lankarani KB, Rahimi M, Mobini M, Jafarnejad S, Vahedpoor Z, Asemi Z. The effects of curcumin-containing supplements on biomarkers of inflammation and oxidative stress: A systematic review and meta-analysis of randomized controlled trials. *Phytother Res*. 2018

125. Heidai-Moghadam A, Khorsandi L, Jozi Z. Curcumin attenuates nephrotoxicity induced by zinc oxide nanoparticles in rats. *Environ Sci Pollut Res Int.* 2018:1-9.