

## ÖZGÜN ARAŞTIRMA / ORIGINAL INVESTIGATION

# Sıçanlarda Bleomisinle Oluşturulan Akciğer Fibrozisine Rekombinant Aktive Protein C Derivesi Drotrekogin-Alfa'nın Etkisi ve Bu Etkinin Metil-Prednizolon ile Karşılaştırılması

Effects of Recombinant Activated Protein C Derived From Drotrecogin-Alpha on Bleomycin-Induced Pulmonary Fibrosis in Rats Compared with Methyl-Prednisolone

Kadir Yıldız<sup>1</sup>, Mustafa Iraz<sup>2</sup>, Emine Şamdancı<sup>3</sup>, Elif Özerol<sup>4</sup>, İrfan Kuku<sup>5</sup>, Zeynep Ayfer Aytemur<sup>1</sup>, Süleyman Savaş Hacievliyagil<sup>1</sup>

<sup>1</sup>İnönü Üniversitesi Tıp Fakültesi, Göğüs Hastalıkları Anabilim Dalı, Malatya, Türkiye

<sup>2</sup>Bezmialem Vakıf Üniversitesi Tıp Fakültesi, Tıbbi Farmakoloji Anabilim Dalı, İstanbul, Türkiye

<sup>3</sup>İnönü Üniversitesi Tıp Fakültesi, Tıbbi Patoloji Anabilim Dalı, Malatya, Türkiye

<sup>4</sup>İnönü Üniversitesi Tıp Fakültesi, Tıbbi Biyokimya Anabilim Dalı, Malatya, Türkiye

<sup>5</sup>İnönü Üniversitesi Tıp Fakültesi, İç Hastalıkları Anabilim Dalı, Hematoloji Bilim Dalı, Malatya, Türkiye

## Özet

## Abstract

**AMAÇ:** Bu çalışmada intraperitoneal aktive protein C (APC) derivesi drotrekogin-alfa tedavisinin sıçanlarda bleomisinle indüklenen akciğer fibrozisindeki koruyucu etkilerini araştırmayı ve bu etkileri fibrozis tedavisinde geleneksel tedavi yöntemi olan metil-prednizolon ile karşılaştırmayı amaçladık.

**GEREÇ VE YÖNTEMLER:** Wistar albino tipi 30 erkek sıçan, kontrol grubu (n=6), bleomisin grubu (n=7), bleomisin+metil-prednizolon grubu (n=7) ve bleomisin+APC grubuna (n=10) randomize edildi. Kontrol grubu dışında tüm gruplara intratrakeal bleomisin (2.5 mg/kg) uygulandı. Bleomisin uygulamasından 2 gün önce bleomisin+APC grubuna 100 µg/kg/gün dozunda drotrekogin-alfa, bleomisin+metil-prednizolon grubuna 5 mg/kg/gün metil-prednizolon intraperitoneal olarak başlandı ve 16 gün boyunca uygulamaya devam edildi. Sıçanlar, intratrakeal bleomisin uygulamasının 14. gününde öldürüldü. Akciğerlerdeki fibrotik değişiklikleri saptamak için bronkoalveolar lavaj sıvısındaki sellüler kompozisyon, parankimdeki histolojik değişiklikler ve akciğer hidroksiprolin düzeyi değerlendirildi.

**BULGULAR:** Bleomycin uygulanan sıçanların akciğerlerinde fibrozis oluşturuldu. Bleomisin+metil-prednizolon ve bleomisin+APC gruplarında fibrozis skoru bleomisin+placebo grubundan anlamlı olarak düşüktü (p<0.05). Hidroksiprolin düzeyi kontrol grubu ile karşılaştırıldığında bleomisin+placebo grubu ve bleomisin+metil-prednizolon gruplarında anlamlı yüksek, ancak bleomisin+APC grubundaki hidroksiprolin düzeyi, diğer gruplardan anlamlı düşüktü (p<0.05).

**SONUÇ:** Bleomisin'nin indüklediği akciğer fibrozisinde rekombinant APC derivesi drotrekogin-alfa koruyucu etki göstermektedir. Bu koruyucu etki metil-prednizolon ile benzer düzeydedir.

**ANAHTAR SÖZCÜKLER:** Bleomisin, akciğer fibrozisi, rekombinant aktive protein C, metil-prednizolon, sıçan

Geliş Tarihi: 20.12.2011

Kabul Tarihi: 07.06.2012

**OBJECTIVE:** In this study, we aimed to test the preventive effects of intraperitoneally administered drotrecogin alpha which is derived from activated protein C (APC), on bleomycin-induced pulmonary fibrosis in rats, and to compare the effects of APC with the effects of methyl-prednisolone, a traditional therapy.

**MATERIAL AND METHODS:** Thirty male Wistar albino rats were randomly allocated into four groups: 1. Saline alone (n=6); 2. Bleomycin+placebo (n=7); 3. Bleomycin+methyl-prednisolone (n=7); 4. Bleomycin+APC (n=10). The rats (except for the control group) were given intratracheal bleomycin (2.5 mg/kg). The bleomycin+APC group was given APC (100 µg/kg/day) and methyl-prednisolone treated rats were injected with 5mg/kg/day methyl-prednisolone intraperitoneally two days before the bleomycin injection; the drug was administered at the same dose for 16 days. All of the rats were killed 14 days after the intratracheal injection of bleomycin. Fibrotic changes in the lungs were demonstrated by analysing the cellular composition of bronchoalveolar lavage fluid, histological evaluation and lung hydroxyproline content.

**RESULTS:** Fibrosis was experimentally induced in the lungs of rats using bleomycin. Fibrosis scores in the bleomycin+methyl-prednisolone and the bleomycin+APC groups were significantly lower than in the bleomycin+placebo group (p<0.05). The scores of the bleomycin+APC group and the bleomycin+methyl-prednisolone group were similar. The lung tissue hydroxyproline contents in the bleomycin+placebo and bleomycin+methyl-prednisolone groups were significantly higher than the control group (p<0.05), but the hydroxyproline content in the bleomycin+APC group was significantly lower than in the other groups (p<0.05).

**CONCLUSION:** Drotrecogin alpha that is derived from recombinant APC has a protective effect on the pulmonary fibrosis induced by bleomycin. The protective effect seen with methyl-prednisolone is similar.

**KEY WORDS:** Bleomycin, pulmonary fibrosis, recombinant activated protein C, methyl-prednisolone, rat

Received: 20.12.2011

Accepted: 07.06.2012



Bu çalışma, Türk Toraks Derneği 13. Yıllık Kongresi'nde, (5-9 Mayıs 2010, İstanbul: PS-669.) poster olarak sunulmuştur.

**Yazışma Adresi / Address for Correspondence:** Süleyman Savaş Hacievliyagil, İnönü Üniversitesi Tıp Fakültesi, Göğüs Hastalıkları Anabilim Dalı, Malatya, Türkiye Tel: +90 422 341 06 60 E-posta: suleymansavash@yahoo.com

©Telif Hakkı 2013 Türk Toraks Derneği - Makale metnine www.toraks.dergisi.org web sayfasından ulaşılabilir.

©Copyright 2013 by Turkish Thoracic Society - Available online at www.toraks.dergisi.org

## GİRİŞ

İdiopatik pulmoner fibrozis (İPF), çoğu interstisyel pnömoniye göre daha kötü bir prognoza sahiptir [1]. Etkin bir tedavisi yoktur ve tanı konulduktan sonra ortalama yaşam süresi ortalama 2 yıldır. İPF tedavisinde kullanılan kortikosteroid ve immunsupresif ajanların yaşam kalitesi ve sağ kalım üzerinde olumlu etkileri gösterilememiştir [2]. Hastalığın tıbbi tedavisinin olmaması, akciğer transplantasyonunun çok kısıtlı hasta grubuna uygulanabilmesi, yaşam süresindeki kısıtlılık nedeniyle yeni tedavi yöntemi arayışları sürmektedir.

İdiopatik pulmoner fibrozis ile ilgili araştırmalardan bazıları fibrozisi başlatan tetikleyici faktörün öncelikle inflamasyon olduğunu desteklerken, bir kısmı fibrozisin kronik endotel hasarı ve anormal epitelyal-mezenkimal etkileşimlere bağlı olarak, doğru onarım yapılamamasının sonucu olduğunu ileri sürmektedir [3].

Rekombinant aktif protein C (APC) derivesi drotrecogin- $\alpha$  ağır sepsiste kullanılan yeni bir preparattır. İPF patogenezinde doğal antikoagülan APC sisteminin rolü olduğunu gösteren çalışmalar vardır ve İPF'de protein C sistem aktivitesinin azaldığı bildirilmektedir. Esmon ve ark.ları [4], koagülasyon ve inflamasyon arasında protein C ile ilişkilendirilen bir bağlantı olduğunu öne sürmektedir. Bu hipotez, deney hayvanlarına yapılan *E. coli* infüzyonunun letal etkilerinin APC tarafından önlendiği gözlemine dayandırılmıştır [5]. Daha sonraki çalışmalar APC'nin değişik hayvan modellerinde anlamlı derecede antiinflamatuvar etkinliğini göstermektedir [6,7]. Lipopolisakkaritin indüklediği sepsis modelinde APC'nin monosit makrofajlardan proinflamatuvar sitokinlerin ekspresyonunu inhibe ettiği, nötrofil migrasyonunu ve vasküler hasar gelişimini önlediği belirtilmiştir.

Bleomisin bilindiği gibi antineoplastik bir ajan olup, inflamasyona ve fibrotik reaksiyona neden olur. Bu özelliği ile potansiyel antifibrotik ajanların etkilerini değerlendirmek için deneysel pulmoner fibrozis oluşturmak amacıyla sık kullanılan bir ajandır [8,9]. Bleomisin'in yaptığı akciğer hasarı ve fibrozisde koagülasyon sisteminin aktivasyonunun önemli rol oynadığı bilinmektedir [5]. Bazı çalışmalarda da intratrakeal APC uygulamasının bleomisin ile oluşturulan akciğer fibrozisini inhibe ettiği gösterilmiştir [10,11].

Çalışmamızda intraperitoneal uygulanan APC'nin sıçanlarda bleomisin ile indüklenen akciğer fibrozisindeki koruyucu etkisini değerlendirmeyi ve bu etkiyi geleneksel tedavi olan metil-prednizolon ile karşılaştırmayı amaçladık.

## GEREÇ VE YÖNTEMLER

### Deney Hayvanları

Çalışmamızda, İnönü Üniversitesi Deney Hayvanları ve Araştırma Merkezi'nden temin edilen Wistar albino tipi 30 adet 12 haftalık 200-250 gram ağırlığında erkek sıçanlar kullanıldı. Çalışmaya İnönü Üniversitesi Tıp Fakültesi Deney Hayvanları Etik Kurulu: Araştırma Protokol no:2009/16 onayı alındıktan sonra başlandı. Sıçanlar, kontrol grubunda 6, BLM grubunda 7, steroid grubunda 7, APC grubunda 10 sıçan olmak üzere ve bir kafeste en çok 4 sıçan olacak şekilde rastgele gruplara ayrıldı.

### Bleomisinle Akciğer Fibrozisi Oluşturulması

Sıçanlara intraperitoneal ketamin/xylasin (50/5 mg/kg) ile anestezi uygulandı [9,10]. Hemen ardından intratrakeal ble-

omisin hidroklorid (Bleocin; bleomycin hydrochloride; Nippon Kayaku Co., Ltd., Tokyo, Japan) 2.5 mg/kg (0.25 mL'lik fosfat tamponlu salin içinde) enjekte edildi. Kontrol grubuna aynı volümde intratrakeal fosfatla tamponlanmış steril salin phosphate buffered saline (PBS) verildi.

### Deney Grupları

Bleomisin+placebo grubunda intratrakeal bleomisin, kontrol grubunda intratrakeal PBS uygulamasından 2 gün önce, günde bir kez serum fizyolojik 0.1 mL intraperitoneal yoldan uygulanmaya başlandı ve 16 gün boyunca devam edildi. Bleomisin+metil-prednizolon grubunda sıçanlara bleomisin uygulamasından 2 gün önce intraperitoneal metil-prednizolon (Prednol-L, Mustafa Nevzat Ltd., İstanbul, Turkey) 5 mg/kg/gün dozunda günde bir doz olarak uygulanmaya başlandı 16 gün boyunca devam edildi. Bleomisin+APC grubunda sıçanlara bleomisin uygulamasından 2 gün önce intraperitoneal rekombinant APC derivesi (drotrekogin alfa, Xigris flakon, Lilly, Almanya) 100 µg/kg/gün dozunda günde bir kez olmak üzere başlandı, 16 gün boyunca devam edildi. Tedavi prosedürü, sıçanlarda bleomisin aracılı akciğer fibrozisi oluşturulan diğer çalışmalar temel alınarak planlandı [8,12-16]. Bleomisin injeksiyonundan önce başlanan steroid ve APC tedavisine bleomisin injeksiyonundan sonra devam edilerek koruyucu etki araştırıldı. Etik prensiplere göre deneysel çalışmalarda injeksiyonun invaziv olmayan yöntemlerle yapılması önerildiğinden, çalışmamızda APC tedavisinin intratrakeal değil intraperitoneal yolla uygulanması tercih edildi.

### Bronkoalveolar Lavaj (BAL)

Deneyin 16. gününde sıçanlar, intraperitoneal 5 mg/kg xylazine ile 50 mg/kg ketamin kokteyli ile ötanize edildi. Trakea, künt iğneli bir enjektör kullanılarak kanüle edildi ve 0.8 mL PBS ile BAL uygulandı. İşlem 4 kez tekrar edildi. Alınan hücre süspansiyonları düşük hızda santrifüj edilerek konsantre edildi, elde edilen supernatant, işlem yapılanaya kadar -70°C'de saklandı ve total hücre sayımı için kullanıldı. Total hücre sayımı hemositometer ile gerçekleştirildi. Örnekler, sitospinde işlem gördükten sonra May-Grünwald-Giemsma ile boyandı, her bir smearda 100 hücre x 100 büyütmede sayıldı. Buna göre alveoler makrofaj, nötrofil ve lenfosit ve eozinofil oranları değerlendirildi [14].

### Akciğer Histopatolojisi

Bronkoalveolar lavaj işlemi tamamlandıktan sonra sıçanların toraks boşlukları makas ile orta hat boyunca kesilerek akciğer dokuları doku bütünlüğü korunarak çıkartıldı. Sol akciğer %10 formaldehid içerisinde fikse edilerek doku kesitleri hazırlandı. Kesitler Hematoksilen-Eozin (H&E) boyasıyla boyanarak ışık mikroskobu altında pulmoner fibrozis açısından değerlendirildi. Akciğer dokusundaki histopatolojik değişiklikler Ashcroft kriterlerine göre incelendi [17].

### Hidroksiprolin Düzeyi

Bronkoalveolar lavaj işlemi tamamlandıktan sonra alınan sağ akciğer hidroksiprolin düzeyi için kullanıldı. Akciğer 1 mL PBS ile homojenize edildi ve toz haline getirilme işleminden sonra dokular cam tüpler içerisine konularak üzerine 2 mL 12N HCl eklendi. Etüvde 130°C'de 3 saat kaynatılarak hidrolize edildi. Hidroksiprolin seviyeleri Woessner yöntemiyle ölçülerek değerlendirildi [18]. Örnekler, kloramin T solüsyonu ile oda sıcaklığında 20 dakika ve Erlich solüsyonu ile

65°C sıcaklıkta 15 dakika inkübe edildi. Çıkan absorbans değerleri ile standart grafiği oluşturuldu. Reaktif eklenmiş numuneler 60°C su banyosunda 25 dakika inkübe edildikten sonra 558 nm'de köre karşı okundu. Sonuçlar mg/g kuru doku olarak verildi [14].

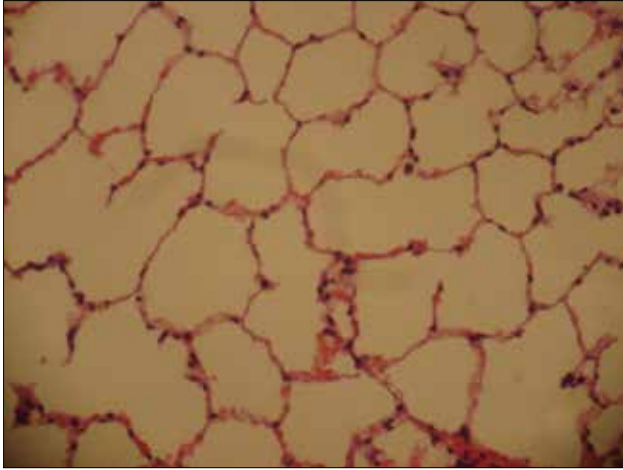
### İstatistiksel Analiz

İstatistikler Windows 98 uyumlu SPSS 15.0 paket programı ile yapıldı. Çalışmamızda kullanılan deney hayvanı sayı az olduğundan tanımlayıcı istatistikler ortanca ve standart sapma olarak verildi. Gruplararası istatistiksel anlamlılığı ölçmek için, Kruskal-Wallis testi uygulandı.  $P < 0.05$  olan değerler istatistiksel olarak anlamlı kabul edildi.

### BULGULAR

Bleomisin uygulanan sıçanlarda fibrozis oluşturuldu. Çalışma süresince bleomisin+APC grubunda sadece bir tek sıçanda intraperitoneal enjeksiyona bağlı lokal hematoma oluştu ve çalışma süresini tamamlayamadan öldü. Çalışma 29 sıçanla tamamlandı. Akciğer fibrozisinin göstergesi olarak akciğer dokusunda hidroksiprolin düzeyi ve Ashcroft fibrozis skoru kullanıldı.

Bronkoalveolar lavaj sıvısındaki hücrelerinin % olarak dağılımı, akciğer dokusu hidroksiprolin düzeyleri ve fibrozis skorları Tablo 1'de gösterilmiştir. BAL sıvısında nötrofil oranları bleomisin+placebo grubunda diğer tüm gruplarla kıyaslandığında anlamlı olarak yüksek ( $p < 0.05$ ), makrofaj yüzdeleri ise diğer tüm gruplardan anlamlı olarak düşük bulundu ( $p < 0.05$ ). Bleomisin+placebo grubu dışındaki gruplar arasında anlamlı fark gözlenmedi. Tüm grupların lenfosit ve eozinofil yüzdeleri arasında anlamlı fark bulunmadı.



**Resim 1.** Kontrol grubuna ait düzenli görünümde alveoller (normal alveol yapıları) H&E x200

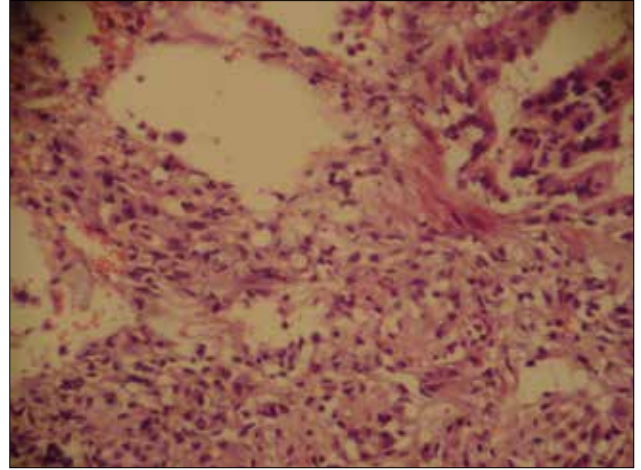
Hidroksiprolin düzeyi, kontrol grubu ile karşılaştırıldığında bleomisin+placebo ve bleomisin+metil-prednizolon gruplarında anlamlı olarak yüksekti ( $p < 0.05$ ). Bleomisin+APC grubundaki hidroksiprolin düzeyi, kontrol grubu ile benzer düzeyde iken, diğer gruplardan anlamlı düşüktü ( $p < 0.05$ ).

Fibrozis skorları değerlendirildiğinde; kontrol grubundaki sıçanların akciğer dokularında hiç fibrotik alan saptanmazken, diğer grupların hepsinde fibrozis tespit edildi. Bleomisin+placebo grubunda fibrozis skoru diğer gruplardan anlamlı yüksekti ( $p < 0.05$ ). Bleomisin+metil-prenizolon ve bleomisin+APC gruplarında fibrozis skoru, bleomisin+placebo grubundan anlamlı düşüktü ( $p < 0.05$ ). Dört gruba ait fibrozis skorları Tablo 1'de gösterilmiştir.

Hematoksilen-Eozin ile boyanarak ışık mikroskopu altında değerlendirilen akciğer histopatolojik kesitlerinde; kontrol grubunda akciğer dokularında fibrozis görülmemiş olup düzenli görünümde normal alveol yapıları izlenmiştir (Resim 1). Bleomisin+placebo grubunda yamalı tutulum şeklinde, alveol boşluklarını oblitere eden ileri derecede fibrozis saptanmıştır (Resim 2). Bleomisin+APC grubuna ait kesitlerde hafif derecede kalınlaşmış alveol duvarları ve minimal fibrozis bulguları vardır (Resim 3). Bleomisin+metil-prednizolon grubunda fibrozis sonucu kalınlaşmış alveol duvarları ve fibrotik tıkaç oluşumlarına ait histopatolojik görüntüler tespit edilmiştir (Resim 4).

### TARTIŞMA

Çalışmamızda bleomisin ile indüklenen akciğer fibrozisinde rekombinant APC derivesi olan aktif drotrekogin alfa'nın fibrozis gelişimi üzerinde koruyucu etkisi olduğu gösterildi. Hidroksiprolin düzeyi ve Ashcroft fibrozis skoru

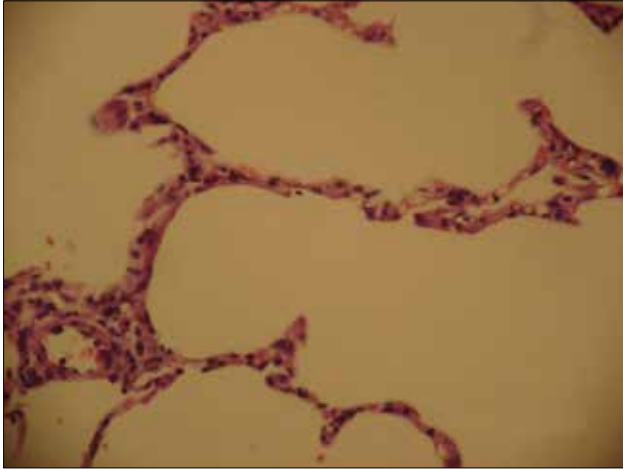


**Resim 2.** BLM grubunda grade 8 fibrozis (ileri derecede fibrozis, alveol boşlukları fibrozis ile oblitere görünümde) (H&E x200)

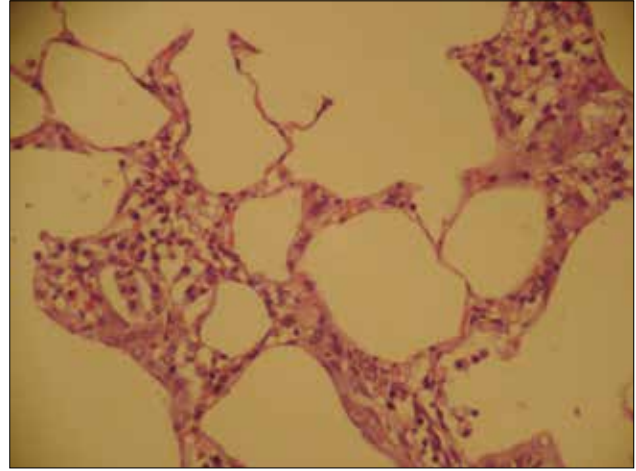
**Tablo 1.** BAL sıvısı periferik yayma, akciğer dokusu hidroksiprolin ve fibrozis skorları

Gruplar	n	%Makrofaj	%Nötrofil	%Lenfosit	%Eozinofil	OH-P mg/g kuru doku	Fibrozis Skoru
Kontrol	6	91.5 (90-94)	6.5 (5-8)	1 (1-4)	0 (0-0)	3.7 (1.4-4.8)	0 (0-0)
BLM	7	78 (65-84)	20 (12-35)	2 (0-4)	0 (0-1)	5.0 (3.7-8.6)	5.0 (1-7)
BLM+Steroid	7	93 (81-95)	5 (2-16)	3 (1-3)	0 (0-1)	4.5 (3.9-5.5)	3 (0-5)
BLM+APC	9	91 (84-97)	7 (2-15)	1 (0-4)	0 (0-1)	3.6 (2.2-5.0)	3 (0-6)

BLM: Bleomisin, APC: Aktive protein C, OH-P: Hidroksiprolin



**Resim 3.** APC grubunda grade 1 fibrozis (minimal fibrozis ile hafif kalınlaşmış alveol duvarları) (H&E x200)



**Resim 4.** Steroid grubunda Grade 4-5 fibrozis (fibrozis sonucu kalınlaşmış alveol duvarları ve fibrotik tıkaç oluşumu) (H&E x200)

bleomisin+placebo grubunda kontrol grubuna göre anlamlı yüksek iken bleomisin+APC grubunda hidrokspirolin düzeyi ve fibrozis skoru anlamlı düşüktü. Ancak bleomisin+APC grubunda tesbit edilen düşük hidrokspirolin düzeyi ve fibrozis skoru bleomisin+metil-prednizolon grubu ile benzerdi.

Bleomisin'in indüklediği pulmoner fibrozisin patobiyolojisi iki fazdan oluşmaktadır. Birinci fazda interstisyel alanda ve alveoler boşlukta nötrofil, lenfosit, makrofaj gibi inflamatuvar hücrelerin birikimi söz konusu iken, ikinci fazda geç fibrozis gelişimi mevcuttur [19]. Bleomisin'in sıçanlarda yaptığı akciğer hasarı, insan pulmoner fibrozisinin histolojik ve biyokimyasal özelliklerini iyi yansıtmaktadır [20]. Bu nedenle APC'nin fibrozis üzerindeki etkisini değerlendirmek için sıçanlarda bleomisinle oluşturulan fibrozis modeli fikir verici olabilir ancak bu alanda yapılan çalışma sayısı azdır. Sıçanlarda bleomisin'in yaptığı fibrozisin tedavisinde intratrakeal APC'nin terapötik etkinliğini araştıran bir çalışmada bleomisin+plasebo verilen farelerde bleomisin infüzyonunun 14. ve 21. günlerinde fibrotik değişikliklerin progresif olduğu görülmüş, bleomisin+APC verilen sıçanlarda ise 14. ve 21. günlerde histopatolojik olarak santral ve subplevral alanlarda daha az fibrotik lezyon bildirilmiştir. Bleomisin+plasebo grubunun ortalama Ashcroft skoru ve 21. günde akciğer hidrokspirolin düzeyi bleomisin+APC grubuna göre anlamlı yüksektir. BAL sıvısında plazminojen aktivatör aktivitesinin trombin düzeyine oranı bleomisin+APC grubunda 21. günde anlamlı yüksektir. Bleomisin infüzyonundan sonraki 14. günde bleomisin+APC grubunda akciğerlerde TNF-alfa ve IL-1 ekspresyonunun bleomisin+plasebo grubuna göre anlamlı azaldığı bildirilmiştir. Araştırmaya göre; intratrakeal APC uygulaması, bleomisin ile indüklenen akciğer fibrozisini inhibe etmektedir. Bu bulgular, protein C yolağının akciğer fibrozisi mekanizmasındaki önemli rolünü desteklemektedir [11]. Araştırmamız, bu çalışma sonuçlarını desteklemektedir. Bleomisin+APC grubundaki fibrozis skoru ve hidrokspirolin düzeyi düşüktür. Yukarıda sözü edilen çalışmada intratrakeal APC tedavisine bleomisin uygulamasından 7 gün sonra başlanmıştır. Bundan farklı olarak araştırmamızda intraperitoneal APC tedavisi intratrakeal bleomisin uygulamasından 2 gün önce başlanıp 16 gün boyunca devam edilmiştir. Yine diğer çalışmadan farklı olarak araştırmamızda BAL sıvısında APC düzeyi, plazminojen aktivatör aktivitesi, TNF-alfa ve IL-1 seviyelerine bakılmamıştır.

Metil-prednizolon bilindiği gibi İPF tedavisinde uzun süreli kullanılmaktadır. Yaygın kullanımına karşın kortikosteroidlerin İPF tedavisindeki etkinliğini değerlendirecek prospektif, randomize çift kör plasebo kontrollü çalışma yoktur. Biz de APC'nin pulmoner fibrozisteki muhtemel koruyucu etkisini araştırırken aynı zamanda bu etkiyi metil-prednizolon tedavisi ile karşılaştırabilmek için bir gruba metil-prednizolon verdik. Bleomisin+metilprednizolon grubunda hidrokspirolin düzeyinin kontrol grubundan daha yüksek olduğunu, bleomisin+plasebo grubuna göre düzeyi düşük olmakla birlikte anlamlı olmadığını saptadık. Oysa bleomisin+APC grubunda hidrokspirolin düzeyi bleomisin+plasebo grubuna göre anlamlı düşüktü. Fibrozis skorları ise bleomisin+APC ve bleomisin+metilprednizolon grubunda bleomisin+plasebo grubuna göre anlamlı düşüktü. Ancak bleomisin+APC grubunda tesbit edilen düşük hidrokspirolin düzeyi ve fibrozis skorları, bleomisin+metilprednizolon grubu ile kıyaslandığında fark anlamlı değildi.

Bleomisin'in indüklediği pulmoner fibrozisi kortikosteroidlerin önleyip önlemediğini araştıran deneysel çalışmalarda deksametazonun kullanıldığı görülmektedir. Sıçanlara 0.5 mg/kg/gün dozda ilaç 1-3-7-14-21-28. günlerde verilmiş, deksametazonun inflamasyon, akciğer hasarı ve fibrojenik aktiviteyi güçlü şekilde azaltmak suretiyle fibrozis yaygınlığını azalttığı gösterilmiştir. Bu sonuçlar, sıçanlarda bleomisin'in yaptığı pulmoner fibrozisin progresyonunun deksametazon tedavisi ile önlenilebileceğini göstermektedir. Bulgular, sadece inflamasyon değil, aynı zamanda akciğer hasarı ve fibrojenik aktiviteyi de azalttığını böylelikle deksametazonun fibrozis tedavisinde muhtemel bir etkisinin olabileceğini göstermektedir [7].

Pulmoner fibrozis konusunda ve bleomisin modelinde deneysel bulgular dikkatlice yorumlanmalıdır. Çünkü bleomisin ile oluşturulan fibroziste insanlardaki fibrozisten farklı bazı önemli eksiklikler vardır. Bleomisin modelinde koruyucu strateji olarak araya ilaçlarla girilmesi modelini insanların hastalığına aktarmak zordur. Bleomisin ile oluşturulan fibrozis modeli, *in vivo* olarak yeni tedavi geliştirmek ve potansiyel ilaçların etkinliğini değerlendirmek için güzel bir araç olabilir ancak bu modelin yeni ilaçların klinik kullanımındaki etkinliğini değerlendirmede oldukça sınırlı bir değeri vardır [8].

Sonuç olarak, çalışma sonuçlarımıza göre bleomisin'in indüklediği akciğer fibrozisinde rekombinant APC derivesi drotrekogin-alfa'nın koruyucu rolü olduğunu söyleyebiliriz. Ancak bu etki kortikosteroidlerle benzer görünmektedir.

### Çıkar Çatışması

Yazarlar herhangi bir çıkar çatışması bildirmemişlerdir.

### KAYNAKLAR

1. American Thoracic Society/ European Respiratory Society. International multidisciplinary consensus classification of the idiopathic interstitial pneumonias. *Am J Respir Crit Care Med* 2002;165:277-304.
2. Noth I, Martinez FJ. Recent advances in idiopathic pulmonary fibrosis. *Chest* 2007;132:637-50. [\[CrossRef\]](#)
3. Maher TM, Wells AU, Laurent GJ. Idiopathic pulmonary fibrosis: multiple causes and multiple mechanisms? *Eur Respir J* 2007;30:835-9. [\[CrossRef\]](#)
4. Esmon CT, Taylor FB Jr, Snow TR. Inflammation and coagulation: linked processes potentially regulated through a common pathway mediated by protein C. *Thromb Haemost* 1991;66:160-5.
5. Taylor FB Jr, Chang A, Esmon CT, et al. Protein C prevents the coagulopathic and lethal effects of *Escherichia coli* infusion in the baboon. *J Clin Invest* 1987;79:918-25. [\[CrossRef\]](#)
6. Bar-Shavit R, Benezra M, Sabbah V, et al. Thrombin as a multifunctional protein: induction of cell adhesion and proliferation. *Am J Respir Cell Mol Biol* 1992;6:123-30.
7. Dik WA, McAnulty RJ, Versnel MA, et al. Short course dexamethasone treatment following injury inhibits bleomycin induced fibrosis in rats. *Thorax* 2003;58:765-71. [\[CrossRef\]](#)
8. Moeller A, Ask K, Warburton D, et al. The bleomycin animal model: a useful tool to investigate treatment options for idiopathic pulmonary fibrosis? *Int J Biochem Cell Biol* 2008;40:362-82. [\[CrossRef\]](#)
9. Chaudhary NI, Schnapp A, Park JE. Pharmacologic differentiation of inflammation and fibrosis in the rat bleomycin model. *Am J Respir Crit Care Med* 2006;173:769-76. [\[CrossRef\]](#)
10. Grey ST, Tsuchida A, Hau H, et al. Selective inhibitory effects of the anticoagulant activated protein C on the responses of human mononuclear phagocytes to LPS, IFN-gamma, or phorbol ester. *J Immunol* 1994;153:3664-72.
11. Yasui H, Gabazza EC, Tamaki S, et al. Intratracheal administration of activated protein C inhibits bleomycin-induced lung fibrosis in the mouse. *Am J Respir Crit Care Med* 2001;163:1660-8.
12. Söğüt S. Sıçan akciğerinde bleomisin ile oluşturulan fibroziste oksidan/antioksidan sistemin rolü ve erdosteinin fibrozis üzerine etkisi. Tez Danışmanı: Doç.Dr. İsmail Temel, İnönü Üniversitesi, Sağlık Bilimleri Enstitüsü, Biyokimya Anabilim Dalı, Malatya, 2002;1-78.
13. Özyurt H. Deneysel olarak bleomisin ile sıçan akciğerinde oluşturulan fibroziste serbest radikallerin rolü ve fibrozis oluşturan mekanizmalar üzerine kafeik asit fenetil ester'in (CAPE) etkisi. Tez Danışmanı: Doç.Dr. İsmail Temel, İnönü Üniversitesi, Sağlık Bilimleri Enstitüsü, Biyokimya Anabilim Dalı, Malatya, 2002;1-66.
14. Yıldırım Z, Kutuk M, Erdogan H, et al. Preventive effect of melatonin on bleomycin-induced lung fibrosis in rats. *J Pineal Res* 2006;40:27-33. [\[CrossRef\]](#)
15. Zhu Y, Yong L, Zhou W, et al. A prostacyclin analogue, iloprost, protects from bleomycin-induced pulmonary fibrosis in mice. *Respir Res* 2010;11:34-45. [\[CrossRef\]](#)
16. Akgedik R. Bleomisine bağlı akciğer fibrozisi tedavisinde Resveratrol'ün etkisi (Deneysel çalışma) Tez Danışmanı: Prof. Dr. Zeki Yıldırım. Fatih Üniversitesi Tıp Fakültesi Göğüs Hastalıkları Anabilim Dalı, 2010;1-74.
17. Ashcroft T, Simpson JM, Timbrell V. Simple method of estimating severity of pulmonary fibrosis on a numerical scale. *J Clin Pathol* 1988;41:467-70. [\[CrossRef\]](#)
18. Woesner JB. The determination of hydroxyproline in tissue and protein samples containing small proportions of this amino acid. *Archives of Biochemistry and Biophysics* 1961;93:440-7.
19. Hagiwara S, Ishii Y, Kitamura S. Aerosolized administration of N-acetylcysteine attenuates lung fibrosis induced by bleomycin in mice. *Am J Respir Crit Care Med* 2000;162:225-31.
20. Theall RS, Barton RW. A comparison of lymphocyte population in lung tissue and in bronchoalveolar lavage fluid of rats at various times during the development of bleomycin-induced pulmonary fibrosis. *Am Rev Respir Dis* 1984;170:41-50.