

## Tanısı Gecikmiş Persistan Fasiyal Paralizili Ramsay Hunt Sendromu

### Persistent Facial Paralysis to Delayed Diagnosis of Ramsay Hunt Syndrome

Turk Norol Derg 2011;17:122-123

**Erkan Karatas**

Inönü Üniversitesi Tıp Fakültesi,  
Kulak Burun Boğaz ve Baş Boyun Cerrahisi Anabilim Dalı,  
Malatya, Türkiye

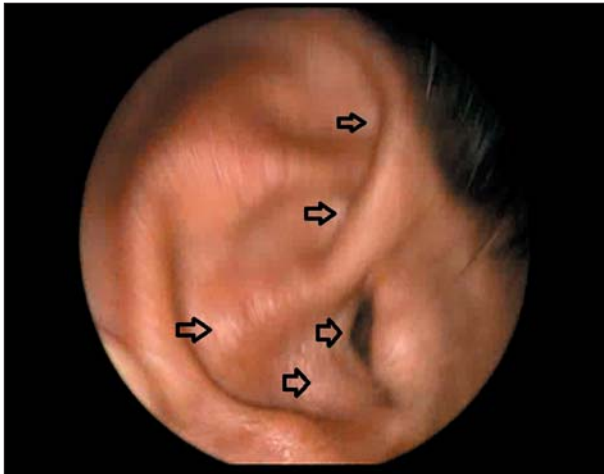
**Erkan Karatas**

Department of Otorhinolaryngology Head and Neck Surgery,  
Faculty of Medicine, University of Inönü,  
Malatya, Turkey

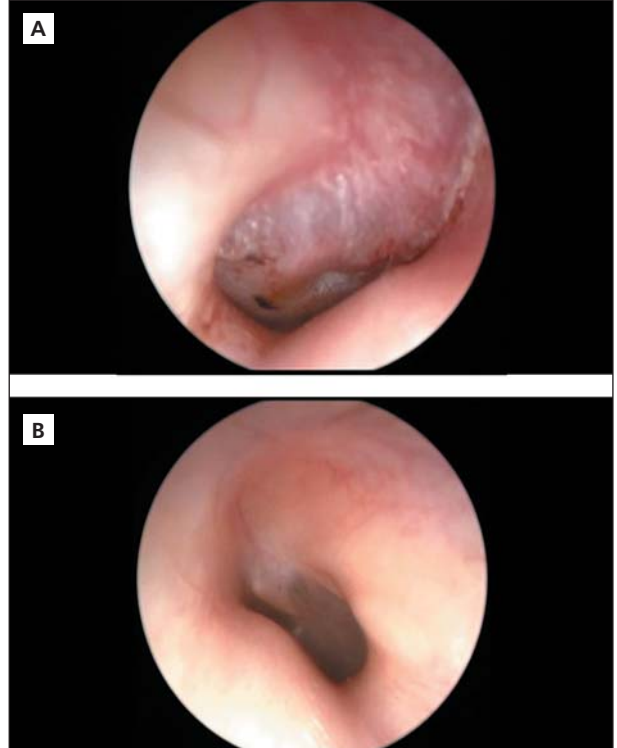
**Anahtar Kelimeler:** Fasiyal paralizisi, kulak, tedavi.

**Key Words:** Facial paralysis, ear, therapeutics.

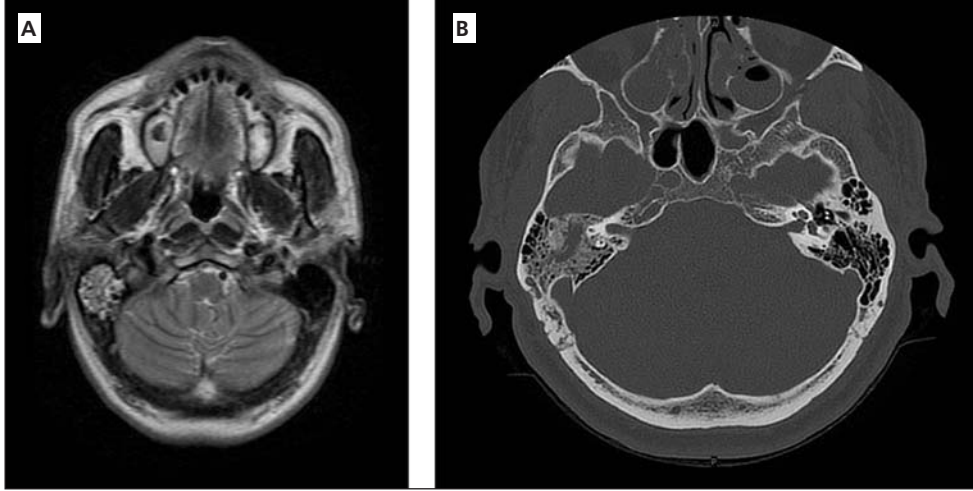
Yirmi gün önce nöroloji polikliniğinde Bell's paralizisi teşhisi nedeni ile kortizon tedavisi almış ama düzelmeyen sağ periferik fasiyal paralizisi olan 48 yaşındaki erkek hasta kulak burun boğaz polikliniğinde değerlendirildi. Muayenede sağda grade 2 PFP, üst dudak bölgesinde ve sağ aurikülada veziküller görüldü (Resim 1). Sağ timpanik membran kalınlaşmış, matlaşmış ve hiperemik olarak tespit edildi (Resim 2). Radyolojik incelemede (bilgisayarlı tomografi-manyetik rezonans görüntüleme) sağ mastoid



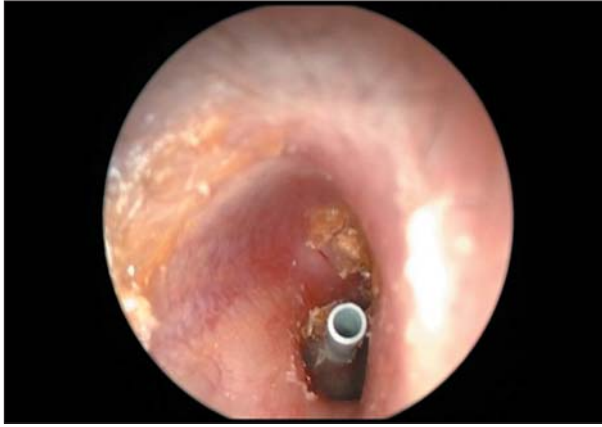**Resim 1.** Sağ aurikülada veziküller.



**Resim 2.** (A): Sağ dış kulak yolu ve timpanik membranda ödem, hiperemi, hiper vaskülarizasyon ve matlaşma, (B): Sol normal dış kulak yolu ve timpanik membran.



**Resim 3. (A):** Temporal MRG'de sağda mastoid bölge ve orta kulakta efüzyon görünmektedir. **(B):** Temporal BT'de sağ mastoid kavite ve sağ orta kulak boşluğunda mukozal hipertrofi ve efüzyon mevcut olup, orta kulak kemikçikleri doğaldır ve kemik destrüksiyon mevcut değildir.



**Resim 4.** Subakut mastoidit ve subakut seröz otitis media nedeniyle aynı seansta mastoidektomi ve T ventilasyon tüpü tatbiki uygulandı.

bölgeyi tümüyle dolduran inflamatuvar sekresyon tespit edildi (Resim 3). Hastada mastoidit, seröz otit ve Ramsay Hunt sendromu tanıları konuldu. Mastoidektomi yapıldı, timpanik membrana T ventilasyon tüpü tatbik edildi (Resim 4). Postoperatif 10 gün oral valasiklovir hidroklorid 500 mg tablet 2 x 1, ampisilin-sulbaktam tablet 2 x 1, de-

konjestan ve analjezik-antiinflamatuvar tedavileri uygulandı. Postoperatif altıncı ayda hastanın fasyal fonksiyonlarında ve otolojik semptomlarında düzelme görüldü. Persistan periferik fasyal paralizi nedeniyle polikliniğe başvuran hastalarda Ramsay Hunt sendromu ayırıcı tanıda düşünülmeli, otolojik muayene rutin olarak yapılmalıdır. Otolojik komplikasyonlar mevcut ise cerrahi veya medikal tedavi ile mutlaka düzeltilmelidir (1-4).

#### KAYNAKLAR

1. Şerefliçan M, Polat M, Şanal SK, Arsoy B. Polikraniyal nöropati ile seyreden Ramsey Hunt sendromu. *KBB FORUM* 2008;4:107-10.
2. Fırat Y, Durgun Y, Kalcioğlu MT, Selimoğlu E. Ramsey Hunt sendromunda 10. kranyal sinir tutulumu. *KBB-Forum* 2009;3:71-4.
3. Goetz CG (ed). *Textbook of Clinical Neurology*. Philadelphia: WB Saunders, 2003:910-11.
4. Karataş E, Kaplan Y, Kanlıkama M, Mumbuc S, Durucu C. Kronik otitis medialis çocuklarda cerrahi tedavi sonuçlarımız. *Gaziantep Med J* 2008;14:1-5.

geliş tarihi/received 21/02/2011

kabul ediliş tarihi/accepted for publication 17/03/2011