

JIUMF
Vol 17, No 2 (2010): Journal of
Inonu University Medical
Faculty

[Table of Contents](#)

Reading Tools

Geniş Alt Dudak D...

Karlı

- [Abstract](#)
- [Review policy](#)
- [About the author](#)
- [How to cite item](#)
- [Indexing metadata](#)
- [Print version](#)
- [Look up terms](#)
- Notify colleague*
- Email the author*
- Add comment*
- [Finding References](#)

Related items

- [Author's work](#)
- [Related studies](#)
- [Multimedia](#)
- [Book searches](#)
- [Pay-per-view](#)
- [Government health sites](#)
- [Relevant portals](#)
- [Databases](#)
- [Online forums](#)
- [Teaching files](#)
- [Government policy](#)
- [Media reports](#)
- [Web search](#)

Search journal

All

[Close](#)

* Requires [registration](#)



Geniş Alt Dudak Defektinin Depresör Anguli Oris Flebi İle Estetik ve Fonksiyonel Rekonstrüksiyonu: Olgu Sunumu

Rıfat Karlı

Devlet Hastanesi Kulak Burun Boğaz Kliniği, Malatya

Alt ve üst dudaklar estetik ve fonksiyonel açıdan yüze ait belirgin önemi olan yapılardır. Özellikle alt dudak deri kanseri için yüksek risklidir. Dudak bölgesindeki büyük defektlerin yalnızca lokal flepler ile onarımı güç olabilir. Bu yüzden dudak hasarının onarımı büyük önem taşımaktadır. Bu makalede yapılan rezeksiyon sonrası alt dudakta oluşan geniş defektin kuadranguler şekilli depresör anguli oris flebi kullanılarak onarıldığı yaşlı bir olgu sunulmuştur. Normal ağız açıklığının sağlandığı fonksiyonel ve estetik açıdan tatmin edici sonuç elde edilmiştir.

Anahtar Kelimeler: Alt Dudak Kanseri, Depresör Anguli Oris Flebi, Yeterli Ağız Açıklığı

Aesthetic and Functional Reconstruction of Large Lower Lip Defects with Depressor Anguli Oris Flap: A Case Report

The upper and lower lips are prominent facial features of significant importance for aesthetic and functional reasons. Especially the lower lip, are high risk for cutaneous malignancy. Large defects extending to the lip area can be difficult to manage with only local flaps. Therefore, restoration of the deformed lip parts becomes very important. In this case, we presented an elderly patient who is the large defect at the lower lip after resection was repaired by using a quadrangular shaped depressor anguli oris flap. An aesthetically and functionally satisfactory result with adequate mouth opening was obtained consequently.

Key Words: Lower Lip Cancer, Depressor Anguli Oris Flap, Adequate Mouth Opening

Dudaklar estetik öneminin yanı sıra, beslenme, solunum, konuşma, mimikler ve kendini ifade etme açısından son derece önemli yapılardır. Bu nedenle dudakta oluşan defektlerin onarımı hem fonksiyonel hem de estetik açıdan oldukça önem arz etmektedir. Baş boyun bölgesi kanserleri içerisinde sıklıkla karşılaşılan dudak kanserlerinde uygulanan cerrahide temel hedefimiz sadece defekti bir şekilde kapatmak değil, dudakların motor ve duyu fonksiyonlarının korunduğu normale yakın estetik ve fonksiyonel sonuçları elde etmek olmalıdır. Bu amaçla çok sayıda değişik rekonstrüksiyon yöntemleri uygulanmaktadır. Alt dudagi tutan küçük lezyonlar kompleks yöntemler gereksizince kolayca başarılı bir şekilde tedavi edilebilseler de, lezyon büyüdükçe özellikle alt dudagin yarısından fazlasını tutan ve komisürüne içine alan defektlerde optimum sonuçları elde etmek oldukça güçleşmektedir. Sunmuş olduğumuz bu makalede alt dudagin yaklaşık 3/4'üne ek olarak komisür tutulumu gösteren alt dudak kanserli ileri yaş bir olguda kuadranguler şekilli depresör anguli oris flebi ile fonksiyonel ve estetik açıdan tatmin edici bir rekonstrüksiyon sağlanmıştır.

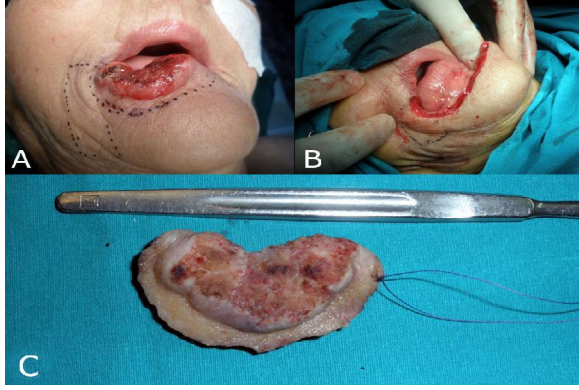
Olgu

74 Yaşında bayan hasta yaklaşık 7-8 ay önce alt dudakta uçuk şeklinde başlayan ve giderek büyüyen kitle şikayeti ile Kulak Burun Boğaz (KBB) polikliniğimize başvurdu. Sosyo kültürel düzeyi düşük olan hastamız uzun süre alt dudakta oluşan yarasının uçuk olduğunu düşünerek önemsememiş. Son olarak dudakta ağrının başlaması ve beslenmesinin zorlaşması nedeniyle polikliniğimize başvurmuş. Hastanın yapılan fizik muayenesinde alt dudagin yaklaşık 3/4'ünü tutarak sağ dudak komisürüne uzanım gösteren 3 cm boyutlarında yüzeyden belirgin şekilde kabanklık gösteren ülsere vejetatif bir lezyon mevcuttu (Resim 1 A, B ve C).

Hastanın alt ve üst damak dişleri total olarak yoktu ve diş protezi kullanmıyordu. Oral kavitenin diğer bölgeleri, ve ayrıntılı KBB muayenesi doğal idi. Nazofarenks ve larenksin endoskopik muayenesinde patolojik bir bulguya rastlanmadı. Boyun bölgesi palpasyonla değerlendirilmesi doğal ve ele gelen bir lenf nodu yoktu. Medikal tedavi ile kontrol altında olan hipertansiyonu ve esansiyel tremoru mevcuttu. Bunların dışında herhangi bir sistemik hastalığı olmayıp biyokimyasal parametreleri doğaldı. Kilo kaybı yoktu. Hastanın öz geçmişinde sigara kullanma öyküsü yoktu.

Başvuru Tarihi: 11.05.2010, Kabul Tarihi: 01.06.2010

Tarım işçisi olması nedeniyle uzun süre güneş altında çalışmak zorunda olduklarını belirtiyordu. Hastaya yapılan boyun ultrasonografisinde patolojik lenf nodu saptanmadı. Lezyondan yapılan biopsi yassı epitel hücreli karsinom olarak rapor edildi (T2NOMO) Cerrahi tedavi olarak genel anestezi altında nazal entübasyonla kitle eksizyonu planlandı. Önce kitlenin boyutlarına uygun şekilde yanaktan ne kadar flep kullanılacağı kabaca tespit edildi. Sonrasında kitle çevresindeki 1cm'lik sağlam dokuyla beraber eksize edildi (Resim 1 C).

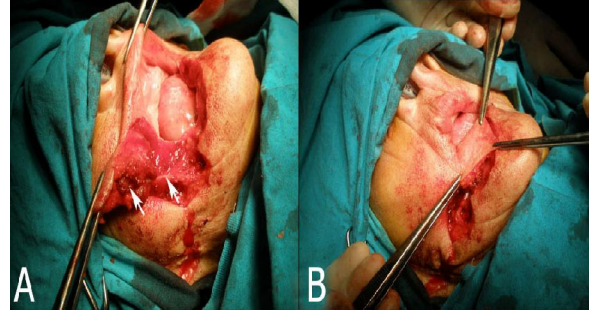


Resim 1. A: Alt dudakın komisürle beraber tutulumu (yassı hücreli karsinom), B: Rezeksiyon sonrası oluşan geniş defekt, C: Rezeke edilen lezyon

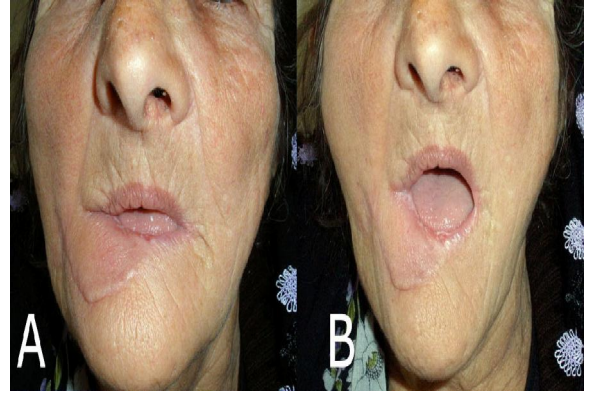Eksizyon sonrası sağ komisür ve alt dudakın $\frac{3}{4}$ lük kısmında geniş bir defekt oluştu (Resim 1 B). Sonrasında ortaya çıkan defektin boyutlarına uygun olacak şekilde tekrar ölçüm yapılarak depresör anguli oris flebi planlandı. Süperior tabanlı kuadranguler şekilde hazırlanan flebin nazolabial sulkus çizgisinin devamına uyumlu olmasına dikkat edildi. Cilt, ciltaltı insizyondan sonra mukozaya yakın kısma kadar keskin diseksiyon yapıldı. Künt diseksiyonla devam edilerek fasiyal arter tespit edilip korundu. Fasiyal arterin etrafındaki kas dokusu künt diseksiyonla ağız içi mukozasına kadar diseke edildi ancak arter korunarak herhangi bir müdahalede bulunulmadı (Resim 2 A).

Daha sonra oluşturulan muskulokutanöz flep süperior tabanı iyice inceltilerek defekt boyutlarına uygun hale getirilip defekt üzerine transpoze edildi. En son olarak ta deri, kas dokusu ve mukoza ayrı ayrı onarıldı (Resim 2 B).

Postoperatif herhangi bir komplikasyon gözlenmeyen hastanın beşinci gün dikişleri alınarak taburcu edildi. Ameliyattan 1 ay sonraki kontrolünde tamamen düzelmiş olup, fonksiyonel ve estetik olarak herhangi bir şikayet belirtmiyordu (Resim 3 A-B).



Resim 2. A: Depresör anguli oris flebi. Uzun ok: (depresör anguli oris muskulokutanöz flep), Kısa ok: (fasiyal arter)., B: Süperior tabanlı flebin yerine transfer edilmesi



Resim 3. A-B: Post op 1. ay dudakın görünümü

Tartışma

Dudak kanserlerinin tedavisinde ilk sırayı cerrahi rezeksiyon alır. Alt dudakın yassı hücreli karsinomunda klasik olarak tümör dokusunun etrafında bir cm sağlam doku bırakılarak rezeksiyon önerilir.¹ Dudak kanseri nedeniyle, alt dudakın çok geniş rezeksiyonu ve oluşan defektin onarımı çok sık karşılaşılan bir durum değildir. Cerrahi rezeksiyon sonrası komisürü içeren dudak defektlerinin rekonstrüksiyonunda temelde üç yol vardır. Bu tedavi protokolleri ana hatlarıyla primer onarım, lokal cilt ve mukozal fleplere konstrüksiyon, uzak cilt flepleriyle rekonstrüksiyon olarak grupta bilinir.^{2,3} Alt dudak genişliğinin %80'ine varan tam kat rezeksiyonları lokal fleplerle başarıyla onarılabilir.⁴ Alt dudakın sınırlı $\frac{1}{3}$ 'üne kadar olan lezyonları labiomenta sulkusu geçmeden V veya W şeklinde eksize edilebilir.⁵ Bunların dışında daha büyük defektler için rotasyon flepleri, Abbe, Bernard, Gillies, Karapandzic, McGregor, Zisser, Nakajima ve bunların bir çok modifiye şekilleri tanımlanmıştır.^{6,7}

Bizim olgumuzda tercih ettiğimiz kuadranguler şekillide presör anguli oris flebi yukarıda bahsetmiş olduğumuz bölgesel flepler arasında kullanımı daha az gündemde olan bir flep şekli olarak dikkati çekmektedir. Bu flep ilk

Geniş Alt Dudak Defektinin Depresör Anguli Oris Flebi İle Estetik ve Fonksiyonel Rekonstrüksiyonu: Olgu Sunumu

olarak Tobin tarafından tanımlanmıştır. Tobin bu flebin vasküler yapısıyla birlikte kas transferine imkan sağladığı için, motor ve sensoriyal yapının korunduğu bir oral sfinkterin yeniden restorasyonuna izin verdiğini belirtmiştir.⁸ Bu flep vasküler yapısını fasiyal arterden (Resim 1 D), duyuşal innervasyonunu trigeminal sinirin mental dalından, motor innervasyonunu fasiyal sinirin mandibuler dalından almaktadır. Böylece kalınlık ve renk olarak oldukça benzer dokulardan deri, kas ve mukozadan oluşan vasküler yapının korunduğu duyuşal ve motor innervasyonu olan bir oral sfinkter oluşumu sağlanmaktadır. Yanaktan kas dokusunun kaydırılması ile yapılan dudak onarımlarında görülebilen orbikularis oris kasının horizontal liflerinin yönündeki değişiklik kuadranguler şekilli depresör anguli oris flebinde kas dokusu horizontal planda transpoze edildiği için görülmez ve oral sfinkter fonksiyonunun korunmasına olanak tanır. Bu nedenle depresör anguli oris flebi alt dudak defektlerinin onarımında kullanılan diğer fleplerin neden olduğu üst dudakın değişik oranlarda kaybı ve denervasyonu ile oluşabilecek oral sfinkter fonksiyon, bozukluğu, oral komisürün obliterasyonu ve mikrostomi gibi dezavantajları içermez.

Alt dudakın total kayıplarında da bilateral depresör anguli oris flebi defektin başarılı bir şekilde onarımına olanak sağlar.⁹ Katırcıoğlu ve arkadaşları alt dudak defekti nedeniyle rekonstrüksiyon uyguladıkları 43 olgudan, alt dudak tutulumunun %40 ile %100 arasında değiştiği 8 olguya depresör anguli oris flebi uygulamışlar ve bunların ikisinde revizyon gerektiğini belirtmişlerdir. Sonuç olarak %40 ve üzeri defektlerde tek seansta duyuşal ve motor innervasyonu olan, fonksiyonel oral sfinkter onarımına olanak sağlayan, büyük defektlerin onarımında dahi mikrostomi ve komisür obliterasyonu gözlenmeyen depresör anguli oris flebini sıklıkla tercih ettiklerini belirtmişlerdir.¹⁰ Bizim olgumuzda da yeterli ağız açıklığı, estetik ve fonksiyonel olarak tatmin edici sonuç elde edilmiştir. Son zamanlarda alt dudakın geniş defektlerini onarmak için radial önkol serbest flebi kullanılarak ve depressor anguli oris adalesi transferi yapılarak dudak sfinkterini yeniden oluşturmaya yönelik çalışmalar da mevcuttur.¹¹ Bizim gözlemlerimize göre özellikle geriatrik yaş grubu olgularda perioral bölgeyi oluşturan deri, kas ve mukozal yapıların gerginliği nispeten azaldığı için çok büyük defektli olgularda dahi depresör anguli oris flebi ile etkili sonuçlar elde edilebilmektedir. Alt dudak kanserli olgularda lezyon büyüdükçe ve özellikle alt dudakın total, totale yakın kayıplarında genellikle bilateral ve daha komplike girişimlere ihtiyaç duyulmakta ve bunun yanı sıra her zaman estetik ve fonksiyonel açıdan yüz güldürücü sonuçlar elde edilememektedir. Bu kadar farklı seçenek arasında cerrah için en önemli nokta hastanın yaşına, lezyonun yerine ve büyüklüğüne göre uygun cerrahi seçeneği belirleyebilmesidir.

Sonuç

Özellikle ileri yaş olgularda, alt dudakın 1/2'sinden daha geniş defektlerin onarımında tek seansta uygulanabilen, sfinkter fonksiyonunun korunduğu ve çoğunlukla revizyon gerektirmeyen, kuadranguler şekilli depresör anguli oris flebi son derece tatminkar sonuçlar elde edilebilen etkili ve başarılı bir yöntemdir.

Kaynaklar

1. Ono I, Yamashita T, Kamiya T, Takada T, Kaneko R, Jimbow K. Lower lip and vermilion reconstruction with buccal musculomucosal flap combined with V-Y plasty after malignant tumor excision. *Plast Reconstr Surg* 2006; 117(7):133-39.
2. Hatoko M, Tada H, Kuwahara M, Tanaka A, Yurugi S, Mashiba K. Lip reconstruction of comparatively large defect including the commissure using remaining lip tissue: a modification of reconstructed method. *Aesthetic Plast Surg* 2001;25(1):25-8.
3. Ishii LE, Byrne PJ. Lip reconstruction. *Facial Plast Surg Clin North Am.* 2009;17(3):445-53
4. Luce EA. Reconstruction of the lower lip. *Clin Plast Surg* 1995; 22(1):109-121.
5. Dediol E, Luksic I, Virag M. Treatment of squamous cell carcinoma of the lip. *Coll Antropol* 2008;32 Suppl 2:199-202.
6. Yotsuyanagi T, Nihei Y, Yokoi K, Sawada Y. Functional reconstruction using a depressor anguli oris musculocutaneous flap for large lower lip defects, especially for elderly patients. *Plast Reconstr Surg* 1999; 103(3):850-56.
7. Closmann JJ, Pogrel MA, Schmidt BL. Reconstruction of perioral defects following resection for oral squamous cell carcinoma. *J Oral Maxillofac Surg* 2006; 64(3):367-74.
8. Tobin GR, O'Daniel TG. Lip reconstruction with motor and sensory innervated composite flaps. *Clin Plast Surg* 1990; 17(4):623-32.
9. Kushima H, Iwasawa M, Kiyono M, Ohtsuka Y, Hataya Y. Functional reconstruction of total lower lip defects with a radial forearm free flap combined with a depressor anguli oris muscle transfer. *Ann Plast Surg* 1997; 39(2):182-5.
10. Katırcıoğlu A, Gökrem S, Özdemir O, Özakpınar H, Ersoy A, Can Z et al. Alt dudak defektlerinin rekonstrüksiyonu: 43 olgunun değerlendirilmesi. *Ankara Üniversitesi Tıp Fakültesi Mecmuası* 2001; 54(3):345-56.
11. Telliöglü AT, Akyüz M. Functional reconstruction of total lower lip defects with a radial forearm free flap combined with a depressor anguli oris muscle transfer. *Ann Plast Surg* 2000;45(1):71-3.

İletişim Adresi: Dr. Rifat KARLI

Devlet Hastanesi Kulak Burun Boğaz Kliniği, MALATYA

İş: 0 (422) 212 10 10 / 286

e-mail: rifatkarli@yahoo.com

