

Olgu Sunumu

Amelogenesis Imperfektalı ve Gelişim Geriliği Olan Bir Hastanın Tam Ağız Rehabilitasyonu

Patients Full Mouth Rehabilitation of a Patient with Amelogenesis Imperfecta and Developmental Retardation

Bekir Eşer¹, Esmâ Başak Gül¹, Nilüfer Tülin Polat¹, Mevlüt Sinan Ocak²

¹Inönü Üniversitesi Diş Hekimliği Fakültesi Protetik Diş Tedavisi AD, Malatya

²Inönü Üniversitesi Diş Hekimliği Fakültesi Endodonti AD, Malatya

Özet

Hem süt hem de daimi dişleri etkileyen amelogenesis imperfekta genetik bir mine anomalisidir. Hipoplastik, hipokalsifiye, hipomatür ve taurodontizmle birlikte olan hipomatür-hipoplastik olmak üzere 4 tipi olan bu hastalık dişler dışındaki dokularda herhangi bir değişikliğe sebep olmaz. Birçok alt gruba ayrılmasına rağmen bu hastalarda diş hassasiyeti, estetik ve fonksiyon yetersizliği gibi benzer semptomlar gözlenir.

Bu olgu, amelogenesis imperfekta nedeniyle çok sayıda dişinin koronal dokusunu büyük oranda kaybetmiş, kısıtlı ağız açıklığına sahip aynı zamanda da gelişim geriliği olan bir hastanın, diş hassasiyetlerini gidermek, estetik ve fonksiyonel gereksinimlerini karşılamak için uygulanan multidisipliner tedavi yaklaşımını sunmaktadır.

Periodontal ve endodontik tedavilerden sonra kron boyları yetersiz olan anterior dişlere cam fiber, posterior dişlere titanyum post ve kompozit kor uygulandı. Ardından tüm alt ve üst dişler zirkonyum ve metal destekli seramik kronlarla restore edildi. Hasta estetik ve fonksiyon olarak tatmin edici bir görünüme kavuşurken, diş hassasiyetleri de giderildi.

Sonuç: Amelogenesis imperfekta vakaları multidisipliner yaklaşımla başarılı olarak tedavi edilebilmektedir. Ancak hastaya iyi bir hijyen eğitimi verilerek post operatif kontrollerin düzenli yapılması önemli bir gerekliliktir.

Anahtar Kelimeler: Amelogenesis Imperfektalı, Fiber Post, Titanyum Post, Kompozit Kor.

Abstract

Amelogenesis imperfecta is a genetic anomaly affecting the enamel of both primary and permanent teeth. This disease do not cause any change other than the teeth, which has hypo-plastic, hypo-calcified, hypo-mature, hypomature-hypoplastic seen with taurodontism types. Despite the split up of several sub-groups, similar symptoms as tooth sensitivity, lack of aesthetics and function are observed in these patients.

This case describes a patient with limited mouth opening and large crown loss of multiple teeth due to Amolegenesis imperfecta. Multidisciplinary treatment has been applied to the patient with growth retardation, to eliminate tooth sensitivity, and meet the aesthetic and functional requirements.

After periodontal and endodontic treatments, inadequate crown lengths are restored with glass fibers for the anterior teeth, and titanium posts for the posterior teeth and composite cores. Then, all upper and lower teeth were restored with zirconium and metal-ceramic crowns. While the patient obtains satisfying aesthetic appearance and function, tooth sensitivity also has been fixed.

Conclusion: Amelogenesis Imperfecta cases can be successfully treated with a multidisciplinary approach. However, giving the patient a good hygiene education and regular post-operative follow-up sessions are essential requirements

Key Words: Amelogenesis Imperfecta, Fiber Post, Titanium Post, Composite Core.

Giriş

Hem süt hem de sürekli diş minelerini etkileyen (1, 2) ve kalıtsal bir doku anomalisi olan amelogenesis imperfekta (AI)'da gen mutasyonu, minenin kalite ve miktarını değiştirir (3). Vücudun herhangi bir yerinde var olan morfolojik veya biyokimyasal bir düzensizlikle birlikte veya bağımsız olabilir (4). Prevalansı popülasyon çalışmalarına göre 1/700 ila 1/14.000 arasında değişir (1, 3). Makroskopik görünümüne göre yapılan ve en yaygın kabul gören sınıflamaya göre hipoplastik, hipokalsifiye, hipomatür ve taurodontizmle birlikte olan hipomatür-hipoplastik olarak 4 tipe ayrılmıştır (1, 5-7).

AI'nin tipleri arasında önemli farklılıklar vardır. Hipoplastik tipte minenin yapısı normal fakat kalınlığı daha azdır. Parlak, sarı, sert olan mine yüzeyinde çukurcuk ve fissurlar gözlenir. Hipokalsifiye tipte mine kalınlığı normal dişlerdeki minenin kalınlığına yakın, fakat yumuşaktır, kolaylıkla dentin yüzeyinden kaldırılabilir. Diş yüzeyleri donuk ve cilasız görülür. Dişler sürdükten kısa bir süre sonra mekanik stresler sonucu mine aşınır, ortaya çıkan dentin koyu kahverengi veya siyahtır. Hipomatüre tipte de mine normal kalınlıkta gelişmiştir, fakat hipokalsifiye tipten

farklı olarak daha serttir ve benekli opak beyaz, sarı-kahverengi ya da kırmızı-kahverengi renklerde olabilir (6, 8).

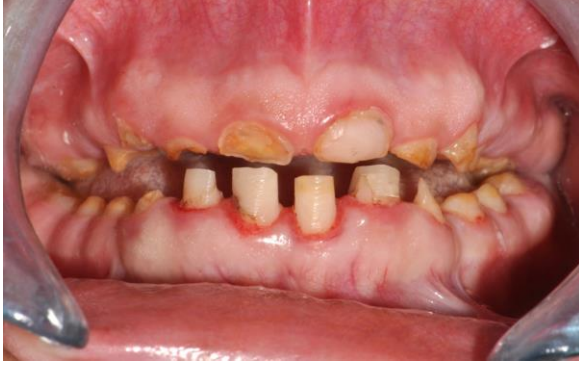AI'nin tüm tiplerinde benzer ağız içi komplikasyonlar mevcuttur. Mine defektlerinin yanı sıra, aşırı diş hassasiyetleri, estetik problemler (3, 9), diş dokularının zayıf mekanik özellikleri (3) ve dikey boyut kayıpları görülür (9). Ek olarak diş sürmesinde gecikme veya dişlerin gömülü kalması, kron ve kök rezorpsiyonu, anterior açık kapanış, düşük veya yüksek çürük hassasiyeti, gingival enflamasyona yatkınlık, pulpa kalsifikasyonları ve taurodontizm de eşlik edebilir (3, 10, 11). Bu durum ağız sağlığı ile ilgili yaşam kalitesini düşürür.

Bu vakada AI sebebiyle bütün dişlerinde yoğun doku kayıpları oluşmuş, gelişim geriliği olan ve ağız açıklığı kısıtlı bir hastanın tam ağız rehabilitasyonu sunulmuştur.

Olgu Sunumu

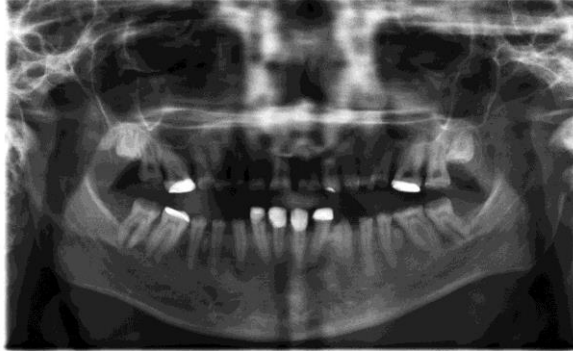
Diş hassasiyeti, estetik ve fonksiyon kaybı şikâyetleriyle kliniğimize başvuran 22 yaşındaki bayan hastanın ağız dışı muayenesinde genel bir büyüme ve gelişim geriliği olduğu

belirlendi. Ağız içi muayenede, altanterior5 dişinin kompozitrezinle restore edilmiş, bunların dışındaki tüm dişlerin kronal dokularının büyük oranda kaybedilmiş olduğu, kalan diş yapılarında çürük ve kahverengi lekelerin mevcut olduğu görüldü. Tüm dişler arasında değişik ölçülerde diastemaların bulunduğu izlendi. Ağız açıklığı posterior dişlerin restore edilmesini zorlayacak şekilde kısıtlıydı. Hastanın görünümünden kaynaklı şikâyetlerin yanı sıra yaygın diş hassasiyetleri de mevcuttu (Resim 1a). Ailenin diğer bireylerinde benzer dental problemlerin olmadığı öğrenildi.



Resim 1a. Hasta ilk geldiğinde ağız içi görüntüsü

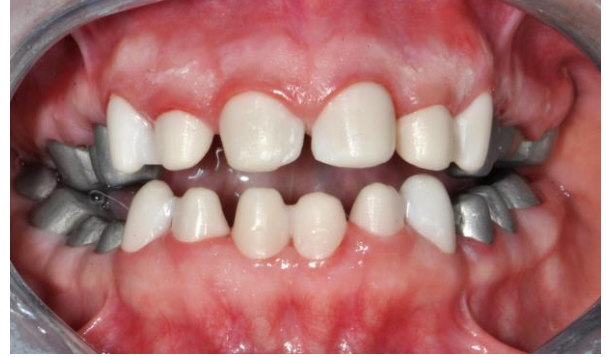Radyolojik muayenede çok sayıda dişte aşırı kron kayıpları, gömülü 18 ve 28 nolu dişler ile 32 ve 43 nolu dişlerin de kök uçlarında radyolusent alanlar belirlendi (Resim 1b).



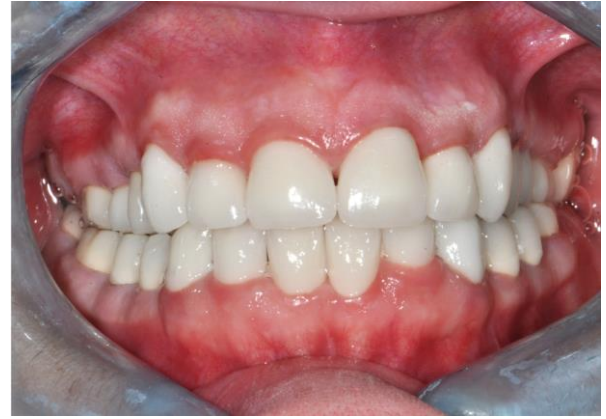Resim 1b. Hasta ilk geldiğinde alınan panoramik filmi

Hastanın periodontal tedavisinden sonra 15 adet diş endodontik olarak tedavi edildi. Aşırı kron harabiyeti olan üst anterior altı dişinecam fiber post (Fitspost, Shanghai Dochem Industries, Shanghai, China) yapılırken, 14, 15 ve 43 nolu dişlerine titanyum postlar (Titanium Obturation Screws, FKG Dentaire, Switzerland) uygulandı. Postların koronal kısımları mikrohibrit kompozit (Arabesk N, VOCO, Cuxhaven, Germany) kor ile restore edildi. Kalan diğer dişler kron yapımı için prepare edildi. Hastanın tüm dişlerine akrilik esaslı geçici kron materyalinden (Temdent Classic, Schütz Dental GmbH, Rosbach, Germany) geçici kronlar yapıldı. Kaybolan alt yüz yüksekliği bu kronlarla vertikal boyutun 3 mm yükseltilmesiyle geri kazandırıldı. Geçici simantasyon materyaliyle (CavexTemporaryCement, Cavex, Holland) simante edilen kronlar hastaya 3 hafta kullanıldı. Bu dönemde yeniden yapılandırılan oklüzal ilişkisi ile ilgili herhangi bir sorun yaşamayan hastadan kondanse silikon ölçü materyali (Zetaplus, Zhermac, Badia Polesine, Rovigo, Italy) ile putty-wash tekniği kullanılarak alt ve üst çene ölçüleri alındı. Ölçülerden elde edilen modeller ve alt ve üst çene kayıtları artikülatöre aktarıldı.

Hastanın 12 adet anterior dişi zirkonyum destekli, posterior dişleri ise metal destekli seramik kronlarla restore edildi (Resim 2). Daimi kronlar da geçici simantasyon materyaliyle simante edildi. 15 günlük sorunsuz kullanım sonunda tüm kronlar cam iyonomer yapıştırma simanı (Xtra Lute, Medicept Dental, UK) ile daimi olarak simante edildi (Resim 3).



Resim 2. Hastanın anterior dişlerinde zirkonyum destekli, posterior dişlerinde metal destekli yapılan alt yapılar



Resim 3. Restorasyonun son hali

Kaybettiği fonksiyonlarını geri kazanan hasta diş hassasiyetlerinden kurtulmanın yanında, estetik olarak da tatmin edici bir görünüme kavuştu. Hastaya fırçalama ve arayüz temizliğini içeren hijyen eğitimi ve 6 aylık kontroller tavsiye edildi.

Tartışma

Aİ vakalarının tedavisinde amaç, hastaya doğru zamanda uygun tedavinin verilmesini ve tedavi planlamasının erken ve tekrarlayan aralıklarla yapılmasını sağlamaktır. Tedavide pedodonti, genetik, ortodonti, restoratif diş tedavisi, protez ve periodontoloji uzmanları tarafından yürütülen uzun dönemli ve multidisipliner yaklaşım önerilir (1, 3).

Aİ hastalarının tedavi planlamasında hastanın yaşı, oklüzal durumu ve genel sağlığı, hastalığın tipi ve şiddeti ile tedavi sırasındaki ağız içi durumu gibi pek çok faktör göz önünde bulundurulmalıdır (10).

Aİ'nin hipomineralize ya da hipoplastik tip olmasına göre tedavisinin belirgin şekilde değişeceği açıklanmıştır (12, 13). Sundell (12), Aİ'nin hipomineralize tiplerinin kron restorasyonu ve protetik tedavi yöntemleri ile hipoplastik tiplerinin ise kompozitrezinlerle restore edilebileceğini bildirmiştir.

Yapılacak restorasyon tiplerini, görünüm ve kalitenin yanında, estetik, çiğneme ve fonksiyonel sağlığı devam ettirebilecek kalan etkilenmiş mine miktarı belirler (3). Yetişkinlerde Aİ'nin tedavisi için genel bir formül yoktur. Olabildiğince minimal girişimsel diş restorasyonları en iyi seçenektir (14, 15). Adeziv sistemlerdeki önemli gelişmelerle tam-kron restorasyonların kullanımı oldukça azalmıştır (16). Ancak adeziv sistemlerin başarısı yüksek kalitede yeterli mine varlığına bağlıdır. Oklüzyonda vertikal boyutta bir azalma söz konusu olduğunda hastanın oklüzyonunu sağlamak için overdenture protezler, kron restorasyonu ve onley restorasyonlar gibi protetik tedaviler düşünülmelidir (5, 16).

Endodontik tedavi uygulanmış ve aşırı miktarda madde kaybına uğramış dişlerin protetik ve konservatif tedavilerinde yeterli kronal diş dokusunun bulunmaması, restorasyonları desteklemek için kök desteğine ihtiyaç duyulmasına neden olmaktadır (17). Post-kor restorasyon tipinde, postlar kor yapıya retansiyon ve stabilite sağlamak için kullanılırlar. Bu kor yapı kaybedilen kronal diş dokusunun yerine geçerek, üst restorasyona retansiyon sağlar (18). Metal postların üstün fiziksel özellikleri ve biyolojik uyumları olmasına rağmen metalik renkleri, ışık geçirgenliğinin olmaması ve korozyon sonucu dişetinde oluşturdukları renklenme gibi dezavantajlarından (18) dolayı, bu vakada estetiğin önemli olduğu anterior bölgede ışık geçirgenliği yüksek cam fiber post kullanılmıştır.

Aİ hastalarında vakanın şiddetine göre farklı tedavi seçenekleri kullanılmaktadır (19). Tedavi planlamasına göre, seramik kronlar, kompozitrestorasyonlar, paslanmaz çelik kronlar, laminateveneerler ve onleyler uygulanabilmektedir (20). Zirkonya seramikler dayanıklılık, yüksek kırılma direnci, uzun dönem renk stabilitesi ve korozyona dirençli olmaları nedeni ile hem anterior hem de posterior bölgede kullanılabilir (21). Ancak, maliyeti metal destekli seramiklerden daha yüksektir. Bu vakada hastanın estetik kaygıları ve ekonomik durumu göz önünde bulundurularak sadece üst çene anterior bölgede zirkonya seramik restorasyonların kullanımı kararlaştırılmıştır. Hastanın posterior dişlerinde meydana gelen aşırı madde kaybı da metal destekli seramik restorasyonlarla tedavi edilmiştir.

Invitrove sonlu elemanlar analizi kullanılarak yapılan çalışmalarda zirkonyum alt yapılı restorasyonun simantasyonunda kullanılacak malzeme ile ilgili olarak kesin bir açıklama yoktur (22). Zirkonyum oksit kronlar veya köprülerde adezivsimantasyon gerekli değildir (23). Konvansiyonel simanlar arasında da cam iyonomer simanın flor salınımı ve dentine iyi bağlanma özellikleri (24) göz önünde bulundurularak bu vakada cam iyonomer siman kullanımına karar verilmiştir.

Oklüzal dikey boyutun protetik olarak arttırılması kas spazmlarına, TME ve çevre dokularda ağrılara, konuşma bozukluklarına neden olabilmektedir (25). Bu nedenle dikey boyutun yükseltilmesi gereken durumlarda, geçici restorasyonların kullanılması gerekir. İstenilen seviyeye getirilen dikey boyutta hastanın takibi yapılarak semptomlara göre tedavi yönü belirlenmelidir (26). Bu vakada hastanın oklüzal dikey boyutu yapılan geçici restorasyonlar ile 3 mm artırılmıştır. Hasta yeni oklüzal dikey boyuttaki geçici protezlerini 3 hafta kullanmış ve herhangi bir semptom gözlenmemiştir.

Aİ hastalarında tedaviye mümkün olduğunca erken yaşlarda başlamak önemlidir. Çünkü zaman geçtikçe şiddetli doku yıkımı meydana gelebilir. İleri yaştaki hastalar bu olguda olduğu gibi geniş protetik tedaviler ile rehabilite edilebilmektedir.

Klinik muayene Aİ teşhisi için çok önemli bilgiler verse de kesin tanı bazı laboratuvar tetkikleriyle konulabilmektedir. Bu olguda klinik ve radyografik incelemeler sonucunda Aİ tanısı konmuştur. Yoğun diş dokusu ve dikey boyut kaybından dolayı vakanın Hipokalsifiye tip Aİ olduğu kanaatine varılmıştır. Ancak tedavi planını değiştirmeyeceği için detaylı laboratuvar tetkikleri istenmemiştir.

Aİ hastaları gingival enflamasyona yatkın olduklarından hijyen eğitimi ve post operatif takip çok önemlidir. Oral hijyenin temini ve idamesi için düzenli kontrol randevuları oluşturulmalıdır. Yapılan tam restorasyonlar dişleri hassasiyet ve sekonder çürükten koruyabilir, ancak kronik marjinal gingiviti engelleyemez.

Aİ vakaları multidisipliner yaklaşımla başarılı olarak tedavi edilebilmektedir. Ancak hastaya iyi bir hijyen eğitimi verilerek post operatif kontrollerin sık ve düzenli yapılması restorasyonların ve ağız sağlığının idamesinde anahtar rol oynar.

Kaynaklar

1. American Academy on Pediatric Dentistry Council on Clinical Affairs. Guideline on oral health care/dental management of heritable dental development anomalies. *Pediatr Dent* 2008–2009; 30(7): 196–201.
2. Quiñonez R, Hoover R, Wright JT. Transitional anteriorresthetic restorations for patients with enamel defects. *Pediatr Dent* 2000; 22: 65-7.
3. Trentesaux T, Rousset MM, Dehaynin E, Laumaille M, Delfosse C. 15-year follow-up of a case of amelogenesis imperfecta: importance of psychological aspect and impact on quality of life. *Eur Arch Paediatr Dent* 2013; 14: 47–51.
4. Crawford PJ, Aldred M, Bloch-Zupan A. Amelogenesis Imperfecta. *Orphanet J Rare Dis* 2007; 2: 17.
5. Sandallı N, Gürsoy T, Gürsu S. Amelogenesis İmperfekta: Bir olgu nedeniyle klinik-histolojik tanımı ve tedavisi. *İÜ Diş Hek Fak Derg* 1989; 23: 195-200.
6. Witkop CJ. Amelogenesis Imperfecta, dentinogenesis imperfecta and dentin dysplasia revisited: problems in classification. *J Oral Pathol* 1989; 17: 547-53.
7. Santos MC, Line SR. The genetics of amelogenesis imperfecta: a review of the literature. *J Appl Oral Sci* 2005; 13: 212-7.
8. Backman B. Amelogenesis Imperfecta: an epidemiologic, genetic, morphologic and clinical study. *Umea Univ Odontol Dissertations, Umea, Sweden, 1989.*
9. Seow WK. Clinical diagnosis and management strategies of amelogenesis imperfecta variants. *Pediatr Dent* 1993; 15: 384-93.
10. Brignall I, Mehta S, Banerji S, Millar B. Aesthetic composite veneers for an adult patient with amelogenesis imperfecta: a case report. *Dent Update* 2011; 38: 594–603.
11. Poulsen S, Gjørup H, Haubek D, et al. Amelogenesis imperfecta a systematic literature review of associated dental and oro-facial abnormalities and their impact on patients. *Acta Odontol Scand* 2008; 66: 193-9.

12. Sundell S. Hereditary amelogenesis imperfecta. Swed Dent J 1986; 10: 151-63.
13. De Sort KD. Amelogenesis Imperfecta. The genetics, classification and treatment. J Prosthet Dent 1983; 49: 786-92.
14. Yip HK, Smales RJ. Oral rehabilitation of young adults with amelogenesis imperfecta. Int J Prosthodont 2003; 16: 345-9.
15. Cogulu D, Becerik S, Emingil G, Hart PS, Hart TC. Oral rehabilitation of a patient with amelogenesis imperfecta. Pediatr Dent 2009; 31: 523-7.
16. Şengün A, Özer F. Restoring function and esthetics in a patient with amelogenesis imperfecta: A case report. Quintessence Int 2002; 33: 199-204.
17. Morgano SM, Milot P. Clinical success of cast metal post and cores. J Prosthet Dent 1993; 70: 11-6.
18. Dikbaş İ, Köksal T. Post-kor uygulamalarında başarısızlıklar. Atatürk Üniv Diş Hek Fak Derg 2006; 16: 41-51.
19. Koyutürk A, Kahvecioğlu F, Rener Y, Gökalp A. Geçici overdenture protezler ile rehabilite edilen amelogenesis imperfekta: Olgu sunumu. CÜ Diş Hek Fak Derg 2006; 9: 41-5.
20. Tulga F. Bir olgu nedeniyle amelogenesis imperfekta: Kalıtım şekli, klinik, histolojik bulgular ve tedavisi. AÜ Diş Hek Fak Derg.1992; 19: 169-74.
21. Nağaş İÇ, ErgünG. Zirkonya seramiklerin diş hekimliğindeki yeri ve geleceği. Acta Odontol Turc 2008; 25(3) : 51-60.
22. Blatz MB, Sadan A, Kern M. Resin-ceramic bonding: A review of the literature. J Prosthet Dent 2003; 89: 268-74.
23. Koçak DA, Türker ŞB. Diş hekimliğinde zirkonyum. Atatürk Üniv Diş Hek Fak Derg 2006; 16: 41-5
24. Can G, Ersoy E, Aksu ML. Diş hekimliğinde maddeler bilgisi. Ankara; Özyurt: 2014; 1: 165.
25. Çalikkocaoğlu S. Tam Protezler Ankara; Özyurt: 2004; 1: 272.
26. Köroğlu A, Ekren O. Farklı tip amelogenesis imperfektalı hastaların protetik rehabilitasyonu: İki olgu sunumu. Atatürk Üniv Diş Hek Fak Derg 2012; 5: 34-9.

Sorumlu Yazar:

Esmâ Başak GÜL

İnönü Üniversitesi Diş Hekimliği Fakültesi,
Protetik Diş Tedavisi AD. MALATYA.

E-mail: esma.gul@inonu.edu.tr, ebasakgul@gmail.com

Tel: 0 422 341 01 06 - 6303