



Right atrial papillary fibroelastoma

Sağ atriyal papiller fibroelastom

Orkut Güçlü¹, Serhat Hüseyin¹, Ebru Taştekin², Volkan Yüksel¹, Suat Canbaz¹

¹Trakya Üniversitesi Tıp Fakültesi, Kalp ve Damar Cerrahisi Anabilim Dalı, Edirne, Türkiye

²Trakya Üniversitesi Tıp Fakültesi, Patoloji Anabilim Dalı, Edirne, Türkiye

Abstract

Papillary fibroelastomas are primary cardiac tumors that are rarely seen. They are usually seen between 50 and 80 years of age. They are mostly small sized benign tumors that do not contain vascular structures. Due to their papillary projections, these tumors are likened to the sea anemone. Frequently, they are located on the aortic and mitral valves. There are very few cases originating from the interatrial septum. They are usually asymptomatic but they carry the risk of systemic and pulmonary embolus. Routine echocardiographic management is used for diagnosis. Urgent surgical intervention is necessary especially in patients with oversized or symptomatic tumors. In this report, we present the case of a 57-year-old male patient who underwent coronary bypass surgery due to coronary artery disease with a 34x25mm sized papillary fibroelastoma on the interatrial septum.

Keywords: Papillary fibroelastoma; coronary bypass; interatrial septum.

Öz

Papiller fibroelastomlar kalbin primer tümörlerinden olup çok nadir görülürler. Genellikle 50 ile 80 yaş arasında rastlanırlar. Çoğunlukla küçük boyutlu ve vasküler yapı içermeyen iyi huylu tümörlerdir. Bu tümörler üzerlerindeki papiller çıkıntılardan ötürü deniz anemonuna benzetilirler. En çok aort ve mitral kapağın üzerine yerleşirler. İnteratriyal septumdan köken alan vaka sayısı çok azdır. Genellikle asemptomatiktir fakat sistemik veya pulmoner emboli riski taşırlar. Tanı çoğunlukla rutin ekokardiyografik değerlendirme sırasında konur. Özellikle semptomatik veya tümör çapı büyük olanlarda cerrahi müdahale ivedilikle yapılacak şekilde önerilmektedir. Bu yazıda, koroner arter bypass cerrahisi öncesi yapılan ekokardiyografik incelemede interatriyal septumun sağ tarafına yerleşen 34x25 mm boyutlarında papiller fibroelastoması olan 57 yaşında erkek hasta sunuldu.

Anahtar Kelimeler: Papiller fibroelastom; koroner bypass; interatriyal septum.

Received/Başvuru: 01.10.2015

Accepted/Kabul: 06.10.2015

Correspondence/İletişim

Orkut Güçlü

Trakya Üniversitesi Tıp Fakültesi,
Kalp ve Damar Cerrahisi Anabilim
Dalı, Edirne, Türkiye

E-mail: drorkut@gmail.com

For citing/Atıf için

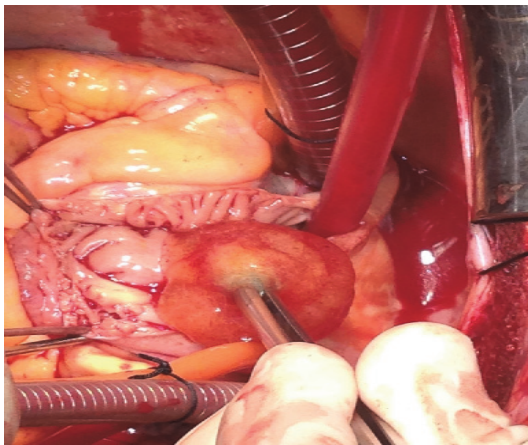
Guclu O, Huseyin S, Tastekin E,
Yuksel V, Canbaz S. Right atrial
papillary fibroelastoma. J Turgut
Ozal Med Cent 2016;23(2):214-6.

GİRİŞ

Kalbin primer tümörleri nadir görülürler ve genellikle iyi huyludurlar. Yapılan otopsi serilerinde %0.01 oranında rastlandığı bildirilmektedir (1). Kardiyak papiller fibroelastomlar (PFE) ikinci sıklıkta rastlanan primer kardiyak tümörlerdir (2). En sık tutulum yeri çoğunlukla kalp kapakları (%80), daha az sıklıkta ventriküller ve sol atriyumdur (%1.6) (1). Genellikle asemptomatikler fakat iskemik veya tromboembolik bulgulara neden olabilirler. Bu bulgular bazen diğer kardiyak olayların semptomları ile karışabilir. Özellikle semptomatik veya tümör çapı büyük olanlarda cerrahi müdahale ivedilikle yapılacak şekilde önerilmektedir (2). Bu çalışmada atriyal septumun sağ tarafından köken alan ve oldukça nadir görülen kardiyak fibroelastom olgusu sunuldu.

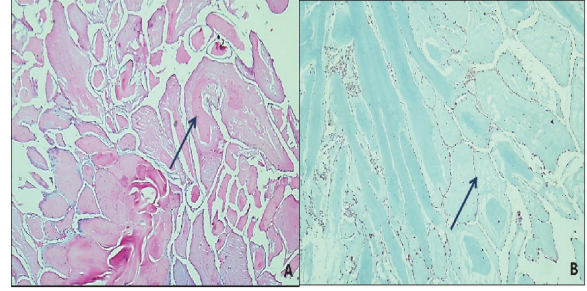
OLGU SUNUMU

57 yaşında erkek hasta yaklaşık 1 haftadır süren efor dispnesi nedeniyle hastanemize başvurdu. Elektrokardiyografisinde subakut anterior myokard enfarktüs ile uyumlu bulguları olan ve troponin I değeri yüksek belirlenen hastaya koroner anjiyografi işlemi uygulandı. Sol ön inen arterin (LAD) diagonal 1 (D1) dalı sonrası tam tıkalı, D1 proksimalinde %80 darlık, iyi gelişmiş obtus marjin 1 (OM1) dalının proksimalinde %70 darlık görülmesi üzerine hastaya koroner arter bypass cerrahisi planlandı. Hastanın çekilen ekokardiyografisinde sağ atriyum içerisinde interatriyal septumdan kaynaklanan 34x25 mm boyutlarında sapsız kitle imajı izlenmesi üzerine aynı anda bu kitlenin de çıkarılması kararlaştırıldı. Hasta ameliyata alındı. Median sternotomi sonrası sol internal torasik arter (LİMA) greft olarak hazırlandı. Sağ alt ekstremiteden safen ven çıkarıldı. Aorto bikaval kanülasyon ile kardiyopulmoner baypas (KPB)'a girildi ve kross klemp kondu. Myokard korunması için antegrad kardiyopleji verildi. Koroner anastomozların yapılması esnasında manipülasyon sırasında kitle kopabileceğinden öncelikle sağ atriyotomi yapıldı ve interatriyal septuma yapışık vaziyetteki üzeri tüylü izlenimi veren, jöle kıvamlı kısa saplı bir kitle saptandı (Resim 1).



Resim 1. İnteratriyal septumun sağ tarafından kaynaklanan papiller fibroelastomun operasyon sırasındaki görüntüsü

Septumda defekt oluşturmayacak şekilde kitle eksize edildi. Sağ atriyotomi kapatılarak OM1 ve D1 artere safen ven ile, LAD'ye LİMA grefti ile koroner bypass operasyonu uygulandı. Hasta KPB'den sorunsuz ayrıldı. Hasta ameliyat sonrası 6. günde taburcu edildi. Sağ atriyumdan çıkarılan kitlenin yapılan histopatolojik incelemesinde papiller fibroelastom (Resim 2) tanısı kesinleştirildi.



Resim 2. Fibroelastomun mikroskopik görünümü. A. Fibroelastoma endotel ile kaplı avasküler papillalardan oluşur. (H&Ex100). B. Endotel tabakası vimentin antikorla boyanmış fakat keratin antikorla boyanmamış (immunoperoxidase method X100).

TARTIŞMA

Kardiyak papiller fibroelastomlar, genellikle başka bir nedenden ötürü yapılan kardiyak incelemeler esnasında, uygulanan rutin ekokardiyografik değerlendirme sırasında rastlantısal olarak tespit edilirler. Çoğu olgu asemptomatik olduğundan sıklık oranı hakkındaki veriler gerçek değerleri yansıtmamaktadır. PFE'ler endokardiyal dokudan köken alıp, genellikle sol kalp kapaklarını tutarlar (3). Tanı için transtorasik ekokardiyografi sıklıkla tercih edilir. Hem tümörün lokalizasyonunu hem de çevre dokular ile olan ilişkisini belirlemede kullanılır. 725 PFE'li olgu içeren retrospektif bir çalışmada sadece 8 hastanın atriyal septum kaynaklı olduğu gösterilmiştir. Bunların da çoğu sol atriyumdadır (1).

PFE genellikle küçük boyutta ve vasküler yapı içermeyen iyi huylu bir tümördür. Bu tümörler çok sayıda bulunan papiller çıkıntıları yüzünden deniz anemonuna benzetilir. PFE'lerin etyolojisi net olarak bilinmemekle birlikte hamartom veya kronik travmaya sekonder geliştiğine dair farklı görüşler mevcuttur (4). PFE'ler 50 ile 80 yaş arasında daha sık görülmekle birlikte genellikle sol kalp kaynaklı olduklarından (%95<) sistemik embolilerle karşımıza çıkmaktadırlar (1). Tümörün boyutuna, motilitesine ve lokasyonuna göre klinik değişebilmektedir. Özellikle mitral kapaktan kaynaklanarlarda inme, afazi, geçici iskemik atak, tek taraflı körlük gelişme ihtimali daha sık iken, aort kapak kaynaklı olanlarda koroner arter embolisi sonucu myokard enfarktüsü ve ani ölüm görülebilir (5). Sağ kalp kaynaklı olanlarda ise nadiren de olsa aralıklı nefes darlığı semptomlarına neden olan tekrarlayan pulmoner emboli atakları görülebilir.

PFE'lerin tedavisine yönelik bir kılavuz olmamakla birlikte özellikle sol taraflı olanlarda sistemik emboli riskinden

dolayı cerrahi eksizyon önerilmektedir (4). Sağ taraflı olanların tedavisinde bazı tartışmalı noktalar bulunmaktadır. Semptomatik olan kitleler için cerrahi önerilirken asemptomatik, mobil olmayan ve küçük olanlarda ise tromboembolik olayları önlemeye yardımcı olabilecek antiplatelet ve antikoagülan ajanlar kullanılarak izlem önerilmektedir (1,6). Asemptomatik olsa bile kitle büyük, hareketli ise veya hastaya başka bir kardiyak sorundan ötürü kardiyak cerrahi girişim yapılacaksa sağ taraflı kitlelerde de yine cerrahi önerilmektedir (7). Bizim olgumuzda da kitle, sağ interatriyal septumdan köken alıp semptomatik olmadığı halde koroner arter hastalığı dolayısıyla hastaya koroner arter bypass cerrahisi uygulanacağından aynı seansta kitle de eksize edilmiştir. PFE'lar eksize edilirken kolay parçalanabilen bir tümör olduğundan operasyon sırasında dağılmasını engellemek için aortik klemp ve kardiyopleji sonrası hareketsiz kalpte cerrahi uygulanması daha uygundur. Biz de cerrahi müdahale sırasında kopmayı veya parçalanmayı engellemek amacıyla durmuş olan kalpte koroner arter bypass cerrahisi öncesi sağ atriyumu açarak öncelikle sağ interatriyal septumdan köken alan ve dar boyunlu olan kitlenin eksizyonunu uyguladık. Literatürde bizim olgumuzdaki gibi sağ interatriyal septumdan köken alıp aynı seansta koroner arter bypass cerrahisi uygulanan bir olguya rastlamadık.

Sonuç olarak PFE'lar ekokardiyografi ile tanı koyulabilen iyi huylu tümörler olsalar bile sistemik tromboembolizm ve ani ölüm gibi çok ciddi komplikasyonlara yol

açabilirler. Bu yüzden erken tanı ve uygun tedavinin biran önce planlanması bu tümörlerde gereklidir. Dikkatli uygulanacak bir eksizyon cerrahisi güvenli ve oldukça etkilidir.

KAYNAKLAR

1. Gowda RM, Khan IA, Nair CK, Mehta NJ, Vasavada BC, Sacchi TJ. Cardiac papillary fibroelastoma: a comprehensive analysis of 725 cases. *Am Heart J* 2003;146(3):404-10.
2. Steger CM, Hager T, Ruttman E. Primary cardiac tumors: a single-center 41-year experience. *ISRN Cardiol* 2012;2012:906109.
3. Ömeroğlu SN, Göksedef D, Balkanay OO, Deşer SB, İkitimur B, Öz B. Papillary fibroelastoma situated in the subvalvular structure of the mitral valve. *Turk Gogus Kalp Dama* 2013;21(1):232-4.
4. Erkal Z, Bayar N, Çağırıcı G, Arslan Ş. Cases of papillary fibroelastoma incidentally detected in echocardiography. *MN Kardiyoloji* 2014;21:238-40.
5. Öz K, Aktürk İF, Ulukan MÖ, Ersoy B, Ereğ E. An unusual presentation of a cardiac papillary fibroelastoma: a case report. *Turk Gogus Kalp Dama* 2014;22(4):826-9.
6. Kucukarslan N, Oz S, Ulusoy E, Kuralay E, Tatar H. Fiveyear follow-up of a papillary fibroelastoma involving the mitral valve in a young patient. *Turk Gogus Kalp Dama* 2005;13:354-5.
7. Niino T, Unosawa S. Papillary fibroelastoma of the right ventricular free Wall. *Case Rep Surg* 2014;2014:654641.