

Küçük hücreli dışı akciğer kanserinde sekizinci evreleme ve uygulamadaki etkileri

The eighth staging system of non-small cell lung cancer and its practical implications

Akif Turna,¹ Güntülü Ak,² Berna Eren Kömürçüoğlu,³ Sibel Yurt,⁴ Ülkü Yılmaz⁵

Araştırma yapılan kurum:

Türkiye Solunum Araştırmaları Derneği Akciğer Kanseri Çalışma Grubu

Yazar adresleri:

¹İstanbul Üniversitesi Cerrahpaşa Tıp Fakültesi, Göğüs Cerrahisi Anabilim Dalı, İstanbul, Türkiye

²Eskişehir Osmangazi Üniversitesi Tıp Fakültesi, Göğüs Hastalıkları Anabilim Dalı, Eskişehir, Türkiye

³İzmir Dr. Suat Seren Göğüs Hastalıkları ve Cerrahisi Eğitim ve Araştırma Hastanesi, Göğüs Hastalıkları Kliniği, İzmir, Türkiye

⁴Yedikule Göğüs Hastalıkları ve Göğüs Cerrahisi Eğitim ve Araştırma Hastanesi, Göğüs Hastalıkları Kliniği, İstanbul, Türkiye

⁵Atatürk Göğüs Hastalıkları ve Göğüs Cerrahisi Eğitim ve Araştırma Hastanesi, Göğüs Hastalıkları Kliniği, Ankara, Türkiye

ÖZ

Evreleme akciğer kanserli hastalara yaklaşımın önemli bir kısmını oluşturmaktadır. Tümör sınıflandırmasının esas amacı hastalığın anatomik yaygınlığını doğru olarak ortaya koymaktır. Tümörün anatomik yaygınlığı tedavi seçimi ve prognoz üzerinde önemli bir etkiye sahiptir. Küçük hücreli dışı akciğer kanserinde hastalara genel yaklaşım; mediasten evrelenmesi ve toraks dışı evreleme için evreleme yöntemlerini, öykü ve fizik muayene, görüntüleme, minimal invaziv teknikler ve invaziv cerrahi teknikleri içermektedir. Mevcut akciğer kanseri evreleme sistemi tümör, lenf nodu ve metastaz (TNM) sınıflamasının Ocak 2017'de kullanılmaya başlanan sekizinci baskısıdır. Bu makalede, küçük hücreli dışı akciğer kanserinde evreleme yöntemleri ile birlikte mevcut TNM tanımlayıcıları ve evre grupları için tanımlar gözden geçirildi. Değişen T, N ve M tanımlayıcılarının hastalarda tedavi seçeneklerini daha iyi işaret edebildiği ve sağkalımı daha doğru bir şekilde öngörebildiği görülmektedir.

Anahtar sözcükler: Sekizinci evreleme sistemi; akciğer kanseri; M faktörü; N faktörü; T faktörü.

Tüm diğer kanser tiplerinde olduğu gibi, akciğer kanserinde de evreleme, hastalarda en uygun tedavinin belirlenmesi, hastaların prognozlarının tahmin edilmesi ve temel bir tedaviden sonra uygulanacak yardımcı (adjuvan) tedavinin belirlenmesinde temel öneme sahiptir.

ABSTRACT

Staging is an essential part of the approach to patients with lung cancer. The primary goal of the tumor classification is to correctly describe the anatomic extent of the disease. The anatomic extent of the tumor has a major impact on the treatment selection and prognosis. The general approach to patients with non-small cell lung cancer include mediastinal staging and non-thoracic staging methods, history and physical examination, imaging, minimally invasive techniques, and invasive surgical techniques. The current lung cancer staging system is the eighth edition of the tumor, node, and metastasis (TNM) classification, which was took effect in January 2017. In this article, staging methods and the definitions for current T, N, M descriptors and the stage groups in non-small cell lung cancer are reviewed. New definitions of T, N, and M factors seem to better indicate the most optimal treatment option for an individual patient and to better predict the survival in patients.

Keywords: Eight staging system; lung cancer; M factor; N factor; T factor.

Akciğer kanserinin tümör, nod ve metastaz (TNM) sınıflamasının yedinci versiyonu Eylül 2009'da yayınlanmış ve Ocak 2010'da yürürlüğe girmiştir.^[1,2] Yeni revizyon Uluslararası Akciğer Kanseri Çalışma Derneği (IASLC) tarafından organize edilmiş ve 100.000'den



Available online at
www.tgkdc.dergisi.org
doi: 10.5606/tgkdc.dergisi.2017.14362
QR (Quick Response) Code

Geliş tarihi: 28 Şubat 2017 Kabul tarihi: 12 Mayıs 2017

Yazışma adresi: Dr. Akif Turna, İstanbul Üniversitesi Cerrahpaşa Tıp Fakültesi, Göğüs Cerrahisi Anabilim Dalı, 34098 Cerrahpaşa, Fatih, İstanbul, Türkiye.

Tel: 0212 - 414 33 27 e-posta: akif.turna@gmail.com

©2017 Telif hakkı, Türk Kalp Damar Cerrahisi Derneği'ne aittir.

fazla olgu 19 ülke ve 46 merkezin katılımı ile analiz edilmiştir.^[3] Bu analizde, T, N ve M faktörleri ile sağ-kalımlar arasındaki bağıntılar irdelenmiş, evrelemedeki değişiklikler, bu bağıntılara göre yapılmıştır. Sekizinci TNM Sınıflaması, Uluslararası Kanser Kontrolü Birliği ve Amerikan Kanser Komitesi Ortaklığı'nın katılımı ile Ocak 2017'de yürürlüğe girmiştir.^[4-6]

T faktörünün değerlendirilmesi

T faktörü primer tümöre özgü özellikleri tanımlar. Bu kapsamda tümör boyutu, tümörün lokal invazyonu ve tümör ile ilişkili nodüller değerlendirilir.

Tümör boyutu: Uluslararası kanser grupları tarafından primer tümörün nasıl ölçüleceğine dair net bir öneri sunulmamıştır. Ancak, klinik evreleme için genel uygulama, inspirasyonda elde edilen aksiyel toraks bilgisayarlı tomografi (BT) kesitlerinin parankim

penceresinde, tümörün en uzun boyutunun ölçülmesidir. Patolojik evreleme için ise fikse edilmemiş örneklerde direkt, fikse edilmiş örneklerde ise inflasyon sonrası ölçüm yapılarak en uzun tümör boyutu temel alınır.

Sekizinci evrelemede tümör boyutu 5 cm'ye kadar olan tümörlerde, tümörün her bir cm'si için bir T tanımı yapılmış (T_{1a}, T_{1b}, T_{1c}, T_{2a}, T_{2b}), 5 cm'den büyük ancak 7 cm ve altındaki tümörler T₃, 7 cm'den büyük tümörler ise T₄ olarak tanımlanmıştır (Tablo 1 ve 2).

Küçük lezyonların boyutunun belirlenmesi: Tümör boyutunun belirlenmesinde önemli bir durum tamamı solid olmayan ya da buzlu cam opasitesi şeklindeki tümörlerin değerlendirilmesidir. Burada söz konusu olan tümörler çoğunlukla adenokarsinomlardır. 2011 yılında adenokarsinomun patolojik sınıflandırmasında Amerikan Göğüs Derneği/Uluslararası Akciğer Kanseri

Tablo 1. Tümör, nod ve metastaz evreleme sisteminin sekizinci versiyonuna göre "T" tanımları şu şekildedir

T (Primer tümör)	
T _x :	Primer tümörün saptanamaması veya Balgam ya da bronş lavajında malign hücrelerin varlığı ile ispat edilen, ancak görüntüleme teknikleri ya da bronkoskopi ile saptanamayan tümör
T ₀	Primer tümör bulgusu yok
T _{is}	Karsinoma <i>in situ</i>
T ₁	En geniş çapı ≤3 cm, akciğer veya viseral plevra ile çevrili, bronkoskopik olarak lob bronşundan daha proksimalde invazyon bulgusu olmayan tümör (örneğin: ana bronşta olmayan)
T _{1a} mi	Minimal invaziv (mi) adenokarsinoma
T _{1a}	En geniş çapı ≤1 cm olan tümör
T _{1b}	En geniş çapı >1 cm ancak ≤2 cm olan tümör
T _{1c}	En geniş çapı >2 cm ancak ≤3 cm olan tümör
T ₂	>3 cm fakat ≤5 cm veya Aşağıdaki özelliklerden en az biri ile birlikte olan tümör - Karinaya olan uzaklığına bakılmaksızın ana bronş tutulumu var ancak karina tutulumu yok - Visseral plevra invazyonu var - Hiler bölgeye uzanan atelektazi veya obstrüktif pnömoni oluşturan, akciğerin bir kısmını veya tümünü içeren tümör
T _{2a}	En geniş çapı >3 cm ancak ≤4 cm olan tümör
T _{2b}	En geniş çapı >4 cm ancak ≤5 cm olan tümör
T ³	En geniş çapı >5 cm ancak ≤7 cm olan tümör veya göğüs duvarı (superior sulcus tümörleri dahil), frenik sinir, parietal plevra'dan herhangi birini direkt olarak invaze eden tümör veya Aynı lobda ayrı nodül(leri) olan tümör
T ₄	>7 cm tümör veya Diyafragma, mediasten, kalp, büyük damarlar, trakea, rektürren larengeal sinir, özofagus, vertebra cismi, karina gibi yapılardan herhangi birini invaze eden tümör veya aynı taraf farklı lobda ayrı tümör nodül(leri) bulunması

Tablo 2. T_{1a}, T_{1b} ve T_{1c} tümörlerin ayırımındaki kriterler

- Ana bronşun proksimaline uzanan, bronşiyal duvara sınırlı invazyon gösteren herhangi bir büyüklükteki nadir yüzeysel tümör yayımı da T₁ olarak sınıflandırılır.
- Daha baskın olarak lepidik paterni ve herhangi bir odakta en büyük çapındaki invazyon ≤ 5 mm olan soliter adenokarsinom (≤ 3 cm).
- Bu özellikleri olan T₂ tümör eğer ≤ 4 cm veya büyüklüğü belirlenemiyor ise T_{2a}; eğer > 4 cm fakat ≤ 5 cm ise T_{2b} olarak sınıflandırılır.
 - T_{1s} (AIS):
 - Klinik T_{1s}*: 3 cm veya altındaki saf buzlu cam nodülleri için kullanılır.
 - Patolojik T_{1s}*: Bu tümörler 3 cm veya altında olup saf lepidik büyüme gösterirler, invazyon yoktur. Eğer BT’de saf buzlu cam nodülü veya patolojik olarak saptanan saf lepidik kısmı baskın olan nodül 3 cm’den büyük ise lepidik baskın adenokarsinom olarak tanımlanır ve T_{1a} olarak sınıflandırılır.
 - T_{1mi}:
 - Klinik T_{1mi}*: MIA 0.5 cm veya altında solid bileşeni olan, 3 cm veya altındaki buzlu cam bileşeni baskın olan nodülleri gösterir.
 - Patolojik T_{1mi}*: MIA histolojik olarak invaziv bileşeni 0.5 cm veya altında olan, 3 cm veya altındaki lepidik bileşeni baskın adenokarsinomu gösterir.
 - Aynı şekilde, eğer buzlu cam bileşeni baskın kısmi solid nodül 0.5 cm veya altında solid bileşene sahip ise veya tümör MIA için patolojik kriterleri taşıyor fakat toplam büyüklüğü 3 cm’den fazla ise bu tümörler de cT_{1a} veya pT_{1a} olarak sınıflandırılır.
 - T_{1a}:
 - Klinik T_{1a}*: Solid bileşeni 0.6-1 cm arasında olan, 3 cm çaplı veya daha küçük buzlu cam kısmı baskın nodülleri gösterir.
 - Patolojik T_{1a}*: İnvaziv bileşeni 0.6-1 cm arasında olan, 3 cm çaplı veya daha küçük lepidik kısmı baskın adenokarsinom
 - T_{1b}:
 - Klinik T_{1b}*: Solid bileşeni 1.1-2 cm arasında olan, 3 cm çaplı veya daha küçük buzlu cam baskın nodülleri gösterir.
 - Patolojik T_{1b}*: İnvaziv bileşeni 1.1-2 cm arasında olan, 3 cm çaplı veya daha küçük lepidik kısmı baskın adenokarsinom.
 - T_{1c}:
 - Klinik T_{1c}*: Solid bileşeni 2.1-3 cm arasında olan, 3 cm çaplı veya daha küçük buzlu cam kısmı baskın nodülleri gösterir.
 - Patolojik T_{1c}*: İnvaziv bileşeni 2.1-3 cm arasında olan, 3 cm çaplı veya daha küçük lepidik kısmı baskın adenokarsinom.

Araştırmaları Derneği/Avrupa Solunum Derneği (American Thoracic Society/International Association for the Study of Lung Cancer/European Respiratory Society) tarafından tanımlanan^[6] ve 2015’te Dünya Sağlık Örgütü (DSÖ) tarafından kabul edilip, patolojik sınıflama kartına dahil edilen değişikliklerden sonra, adenokarsinoma *in situ* (AIS), minimal invaziv adenokarsinom (MIA) ve lepidik predominant adenokarsinom (LPA)’un nasıl evreleneceği konusunda IASLC yakın zamanda önerilerde bulunmuştur.^[7] Buna göre küçük boyutlu adenokarsinomlar (≤ 3 cm)’in evrelemesi şu şekilde yapılmaktadır (Tablo 3).^[7]

Tümör boyutu BT’de ince kesit ve ‘multiplanar rekonstrüksiyon’ tekniği kullanılarak belirlenir. Ölçülen en büyük boyut alınır.^[5,7,8] Patolojik değerlendirmede ise üç boyut da ölçülür ve evrelemede en büyük boyut dikkate alınır (Tablo 4).

Ayrı tümör nodüllerinin değerlendirilmesi: Ayrı tümör nodülleri denildiğinde bir tane baskın “klasik” lezyon (solid veya spiküle) ve histolojik olarak aynı tümör olduğu bilinen veya öyle kabul edilen, bir veya daha fazla solid, ayrı nodül veya nodüllerin olması anlaşılır. Ayrı tümör nodülleri ikinci primer akciğer kanserinden, multifokal buzlu cam/lepidik tümörlerden ve pnömonik - tip akciğer kanserinden ayırt edilmelidir. Ayrı tümör nodülleri aynı lobda ise T₃, aynı taraf farklı lobda ise T₄ ve karşı tarafta ise M1a olarak sınıflandırılır. Tümü için tek bir N ve M kullanılır.

Pnömonik tip akciğer kanseri için T sınıflaması, tümör eğer bir alanda ise TNM’ye bağlı olarak büyüklüğüne göre yapılır.^[9] Eğer birden fazla akciğer alanı etkilenmiş ise T ve M tutulan alanın yerine göre belirlenir: bir lobda ise T₃, bir akciğerde farklı lobları tutuyor ise T₄ ve her iki tarafta da var ise M1a olarak belirlenir.

Tablo 3. T faktörü için sekizinci evrelemede önerilen değişiklikler

T ₁ 'in alt gruplara ayrılması
- T _{1a} : Tümör ≤1 cm
- T _{1b} : Tümör >1 cm ancak ≤2 cm
- T _{1c} : Tümör >2 cm ancak ≤3 cm
T ₂ 'nin alt gruplara ayrılması
- T _{2a} : Tümör >3 cm ancak ≤4 cm
- T _{2b} : Tümör >4 cm ancak ≤5 cm
5 cm'den büyük tümörlerin yeniden sınıflandırılması; >7 cm tümörlerin T ₃ kapsamından çıkarılıp T ₄ kapsamına alınması
Ana bronş tutulumunun (karina tutulumu olmaksızın) karinadan uzaklığına bakılmaksızın T ₂ olarak sınıflandırılması.
Kısmi veya total atelektazi veya hiler bölgeye uzanan, akciğerin belli bir bölgesini tutan obstrüktif pnömonitisin T ₂ olarak sınıflandırılması
Diyafragma invazyonunun T ₄ olarak sınıflandırılması
Mediastinal plevra invazyonunun T faktörünün içinden çıkarılması

Eğer tutulum komşu loba uzanıyor ise T⁴ olarak alınır. Yine tek bir N ve M kullanılır. Pnömonik tip adenokarsinom için tanımlanan bu şema adenokarsinomun milier formu için de kullanılabilir.^[9-12]

Tümör invazyonu: Herhangi bir boyuttaki tümörün lokal yayılımının değerlendirilmesinde rutin olarak kullanılan standart inceleme toraks BT'dir. İncelemenin kontrastlı yapılması invazyonun daha iyi değerlendirilmesini sağlar. Ancak bazı durumlarda manyetik rezonans görüntüleme (MRG) BT'ye üstündür. Konvansiyonel BT kullanan cihazlarda pozitron emisyon tomografisi (PET)-BT'nin invazyonu değerlendirmedeki yeri sınırlıdır.^[13]

Ana bronş tutulumu: Sekizinci evrelemede ana bronş tutulumu karinaya olan uzaklığına bakılmaksızın 'T₂' olarak tanımlanmıştır.

Atelektaz/pnömoni: Klinik evrelemede akciğer kanserinin post obstrüktif atelektazi veya pnömoniden ayrı-

mında PET-BT veya MRG faydalı olabilir.^[14] Sekizinci evrelemede hem kısmi hem de total atelektazi 'T₂' olarak tanımlanmıştır.

Göğüs duvarı invazyonu: Akciğer kanserli hastalarda göğüs duvarı tutulumunu belirlemede ekstraplevral yağ planlarının silinmesi, tümör-plevra temasının 3 cm'den uzun olması, tümörün plevra ile geniş açı yapması, tümöre eşlik eden plevral kalınlaşma olması, göğüs duvarını tutan kitle görünümü ve kaburga yıkımı göğüs duvarı invazyonuna işaret eden kriterler olarak düşünülebilir. Ağrısı olan hastalarda göğüs duvarı tutulumu düşünülebilir. Bu hastalarda BT kemik yıkımını göstermede daha üstün iken, MRG, brakial pleksus, subklavian damarlar ve nöral foramina tutulumunu BT'ye kıyasla daha iyi tespit etmektedir. Parietal plevra ve superior sulkus tümörlerini de içine alan göğüs duvarı tutulumu T₃ olarak tanımlanır. Ancak, superior sulkus tümörü eğer belirgin bir şekilde C8 ve üzerini, brakial pleksusu, subklavian damarları, vertebral cismi, laminayı veya spinal kanalı tutuyorsa T₄ olarak tanımlanır.

Mediasten invazyonu: Tümör ile mediastinal vasküler yapılar arasındaki temas 180 derecenin üzerinde ise invazyon olasılığı yüksek kabul edilir.

Diyafragma invazyonu: Bazı olgularda MRG ile daha iyi değerlendirilebilir. Sekizinci evrelemede T₄ olarak tanımlanmıştır.

Mediastinal Lenf Nodu Evrelemesi ve Tedavi Öncesi Değerlendirme

T₁-T₄ arası küçük hücreli dışı akciğer kanserli olup, metastazı olmadığı belirlenen hastalarda mediastinal evreleme, hastanın ameliyattan yarar görüp göremeyeceğini belirler, en uygun tedaviyi işaret eder ve hastanın prognozunu göstermede

Tablo 4. Akciğerdeki nodüllerin bilgisayarlı tomografideki ölçümleri için öneriler

-
- Küçük nodüllerin doğru ölçülebilmesi için ardışık 1 mm'lik kesitler alınması,
 - Tüm ölçümler için parankim penceresinin kullanılması,
 - Tümör boyutunun en yakın olduğu milimetre alınarak kaydedilmesi,
 - Solid ve saf buzlu cam nodüllerinin her ikisi için de kısa ve uzun boyutların kaydedilmesi ancak evrelemede uzun boyutun dikkate alınması,
 - Kısmi solid nodüller için uzun ve kısa boyutun ölçülmesi, ayrıca solid komponentin en uzun boyutunun da kaydedilmesi,
 - Evreleme amaçlı yalnızca solid komponentin uzun boyutunun kullanılmasıdır.
-

önemlidir. Mediastinal lenf nodu tutulumunun yalnızca ameliyat edilebilir hastalarda değil, ameliyat edilemeyen hastalarda da saptanması, hastaların tedavilerinin en iyi şekilde belirlenmesini sağlayabilmektedir.

Tedavi Öncesi Yapılacak Mediastinal Evrelemenin Gerekliliği

Küçük hücreli dışı akciğer kanserli hastalarda yapılan birçok çalışma, olgulardan evre IA ile IIIA(N₁) arasında olduğu saptanan hastaların, cerrahi tedaviden yarar gördüğünü, evre IIIB ve evre IV(A-B) olgularda yapılacak cerrahinin onkolojik tedaviye üstünlüğü olmadığını göstermektedir.^[15] Bu nedenle, toraks BT ve PET-BT ile yapılan ve hastalığın T evresinin olduğu kadar TNM evrelemesinin çok önemli bir bileşeni olan N evresinin de hastalarda ameliyattan önce saptanması çok önemlidir. Mediastinal evreleme ile N₂ veya N₃ olan hastalar önceden belirlenerek, cerrahi rezeksiyonun sağkalım veya tekrarlama açısından yarar getirmeyeceği ve böylece gereksiz yere ameliyat edilecek hastalar da önceden saptanmış ve ameliyat yerine onkolojik tedaviye yönlendirilmiş olur. Bununla birlikte, cerrahi tedaviden, onkolojik bir tedavi ardından (neoadjuvan kemo/radyoterapi) yarar görebilecek çoğu tek istasyonda saptanan mediastinal lenf nodu metastazı olan hastalar da ameliyat öncesi mediastinal evreleme ile belirlenebilir.^[16] Bu hastalarda onkolojik tedavi sonrası tümör ortadan kalkar ise ameliyatın sağkalım avantajı sağlayabildiği bildirilmiştir.^[16]

Akciğer kanserli olguların mediastinal evrelemesinde kullanılacak üç grup evreleme yöntemi bulunmaktadır:

1. Görüntüleme Teknikleri
2. Endoskopik Teknikler
3. Cerrahi Teknikler

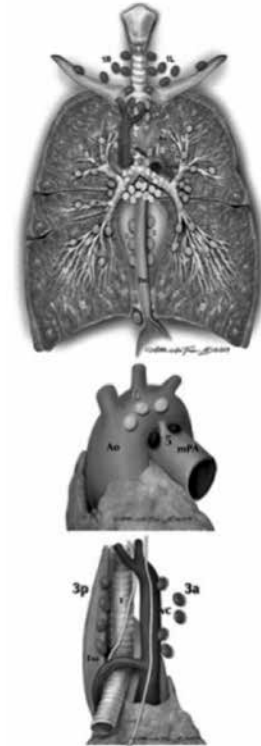
1. Görüntüleme Teknikleri

A) Toraks Bilgisayarlı Tomografi

Toraks BT akciğer kanserinin evrelemesinde akciğer grafisinden sonra standart olarak kullanılan ilk görüntüleme yöntemidir ve evrelemenin T bileşenini (faktör) göstermek açısından çok değerlidir. Ancak, BT'de izlenen mediastinal lenf nodunun kısa çapın 1 cm'den büyük olması olarak tanımlanabilecek göstergesinin, hassasiyeti %55, özgüllüğü ise %81 civarındadır.^[15,16] Bu nedenle, lenf nodu evrelemesinde güvenle kullanılması ve yukarıda belirtildiği gibi, lenf nodu tutulumu açısından belirleyici kabul edilmesi mümkün değildir.

B) Pozitron Emisyon Tomografisi-Bilgisayarlı Tomografi

Metabolik olarak aktif olan, daha doğrusu glikoz kullanan hücreleri ölçtüğü için mediastinal lenf nodu pozitifliği açısından %40'lara kadar, negatiflik açısından da %30'lara kadar yanılabilir.^[17-19] Buna bağlı olarak, mediastinal evreleme seçilmiş belli bir grup dışında doğru olmamaktadır. Pozitron emisyon tomografisi-BT'de N₁'den şüphelenilen 143 olgunun irdelendiği bir çalışmada %30 oranında N₂-N₃ bulunmuş olması, N₁ saptanan olgularda sadece PET-BT'ye güvenilemeyeceğini göstermektedir.^[20,21] Buna karşılık, 3 cm'den küçük ve PET-BT'de lenf nodu tutulumu görülmeyen hastaların lenf nodlarının gerçekten negatif çıkma olasılığı yeni bir metaanalizde %94 gibi yüksek bir oranda (>3 cm olan hastalarda %98) bildirilmiştir.^[22,23] Pozitron emisyon tomografisi-BT'de mediastinal lenf nodu tutulumu saptanmayan (kısa çapı 1 cm'den küçük ve PET-BT'de patolojik fluorodeoksiglukoz tutulumu olmayanlar) hastalarda tümör özellikleri ancak aşağıdaki özellikleri sağlıyor ise, ek bir mediastinal evreleme incelemesine (az invaziv ya da invaziv evreleme) gerek kalmaz.



Şekil 1. Mediastinal, hiler ve akciğer içi lenf nodlarının numaralandırılması (IASLC Lenf Nodu Haritasından alınmıştır).

Bu özellikler şunlardır:

- Tümörün 3 cm'den küçük olması
- Akciğer periferinde (1/3 dış kısım) yerleşmiş olması
- Adenokarsinom dışı bir patoloji olması
- PET-BT'de N₁ saptanmamış olması

2. Endoskopik Teknikler

A. Konvansiyonel Transbronşiyal İğne Aspirasyonu (TBİA)

Yöntem ile, mediastinal lenf bezlerine fiberoptik bronkoskopi ile yapılan transbronşiyal iğne aspirasyonu ile ulaşmak mümkündür. Bu konuda yapılan meta-analizde TBİA yöntemi ile yapılan biyopsinin hassasiyetinin %78, yanlış negatiflik oranının ise %28 olduğu saptanmıştır.^[24]

Endoskopik ultrasonografi (EUS) ile TBİA ve Endobronşiyal ultrasonografi (EBUS) ile TBİA

Endoskopik bronkoskopi ile mediastinal lenf ganglionları sol ve sağ 2 ve 4 nolu istasyonlardan subkarinal (No: 7) istasyondan, sol ve sağ ana bronş etrafındaki hiler ganglionlardan (10R ve 10L), hatta deneyimli bronkologlar tarafından 11 ve 12 no'lu N₁ istasyonlarından da iğne aspirasyonu yapılabilir (Şekil 1).^[25]

Endoskopik ultrason ile ise, 4L,7, paraözofageal (No: 8) ve inferior mediastinal (No: 9) no'lu istasyondan örneklem yapılabilir.^[26] Endoskopik ultrason, özellikle, mediastinoskopi ile ulaşılamayacak 8 numaralı istasyona ulaşabilmek açısından da avantaj sağlar. Her iki yöntem de özel bronkoskopilerin ucuna yerleştirilmiş USG yolu ile hem damarların hem de lenf nodlarının görülmesini ve uygun lenf nodundan transbronşiyal iğne ile biyopsi alınmasını mümkün kılar. Endoskopik ultrason ve EBUS ile birlikte yapılmış mediastinal evrelemenin hassasiyeti %83-94 arasında değişmektedir.^[27-29] ASTER (Assessment of Surgical sTaging vs Endoscopic Ultrasound in Lung Cancer: a Randomized Clinical Trial) çalışmasında ise, EUS ve EBUS'un birlikte mediastinal evrelemede mediastinoskopi kadar etkin olduğu bildirilmiştir.^[30] Ancak, bu yöntemler için en önemli nokta, her iki yöntemin hassasiyetinin, lenf nodlarında test öncesi öngörülen lenf nodu pozitifliğine son derece bağlı olmalarıdır. Bu nedenle, özellikle T₂ hastalara yapılan örneklemelerde yanlış negatiflik oranları %30'lara varabilmektedir.^[28] Genel olarak, EBUS/EUS-TBİA ile negatif olduğu saptanan hastalarda mediastinal lenf nodu saptanma oranı %13-15 arasındadır.^[28-32] Bu neden ile, negatif raporlanan EBUS/EUS-TBİA işlemlerinden sonra mediastinoskopi yapılması önerilir.

3. Cerrahi Teknikler

A. Servikal Mediastinoskopi

Suprajuguler/servikal bir insizyon ile yapılan yöntem ile, iki taraflı mediastinal ganglionlardan ve subkarinal gangliyondan biyopsi yapılması mümkündür. Yöntem, mediastinal evrelemede altın standart olarak kabul edilmiştir. Videomediastinoskopi, daha iyi görüntüleme sağlar ve mediastinoskopinin öğretilmesinde önemli etkin bir yöntemdir.^[32] Videomediastinoskopi ile subkarinal ganglion başta olmak üzere bazı istasyonlardan daha yüksek hassasiyet sağlanacak şekilde biyopsi yapıldığı bildirilmiş olmak ile birlikte,^[33] 1988 ila 2011 arasında yapılan 5156 standart mediastinoskopi ile 956 videomediastinoskopinin karşılaştırmasının rehber çalışmasında, videomediastinoskopinin, doğruluğunun standart mediastinoskopiye göre farklı olmadığı bildirilmiştir.^[34] Ancak, videomediastinoskopi ile daha çok istasyondan daha etkin biyopsi alınabildiği ve videolu yöntemin, mediastinoskopinin daha yüksek bir nitelikte yapılmasını sağladığı düşünülmektedir ve günümüzde mediastinoskopi yerine önerilmektedir.^[35]

B. Video-Yardımlı Mediastinoskopik Lenfadenektomi (VAMLA) ve Transservikal İlerletilmiş Mediastinal Lenfadenektomi (TEMLA)

Video-yardımlı mediastinoskopik lenfadenektomi, ilk olarak, Hürtgen ve ark.^[36] tarafından 2002 yılında tanımlanmış ve videomediastinoskopi ile üst ve alt paratrakeal lenf nodları ile subkarinal ganglionların tamamına yakının çıkarılmasını sağlayan, mediastinoskopik yöntemi daha yüksek bir doğruluğa ulaştıran bir yöntemdir. Yanlış negatiflik, VAMLA'nın ardından %2 civarındadır. Yöntem ile, subkarinal bölgedeki posterior subkarinal kısım dahil tüm gangliyona ulaşabilmekte sağ ve sol ana bronş etrafındaki 10R ve 10L numaralı ganglionlardan biyopsi alınabilmekte ve gerekli olgularda sağ paraözofageal (No: 8) gangliyondan da biyopsi yapılabilmektedir. Bu yöntemin, mediastinoskopi yerine evreleme için tercih edilmesinin ameliyat olan akciğer kanserli olgularda sağ kalımı artırabileceği de bildirilmiştir.^[37] Video-yardımlı mediastinoskopik lenfadenektomi, yapılabilen merkezlerde, mediastinoskopi yerine önerilmektedir.

Transservikal ilerletilmiş mediastinal lenfadenektomi ise ilk olarak Kuzdzal ve ark.^[38] tarafından bildirilmiştir. Mediastinoskopi ve VAMLA'ya kıyasla daha geniş bir servikal insizyon ile yapılan ve VAMLA gibi, lenf nodlarının biyopsisi yerine tama yakın çıkarılmasını amaçlayan, iki taraflı tüm mediastinal ganglionların çıkarılabildiği bir yöntemdir. Yanlış negatiflik, bu yöntem ile %1'in altına inebilmektedir. Ancak bu yöntem, az sayıda merkezde ve özel bir sternum retraktörü kullanılarak yapılabilmektedir.

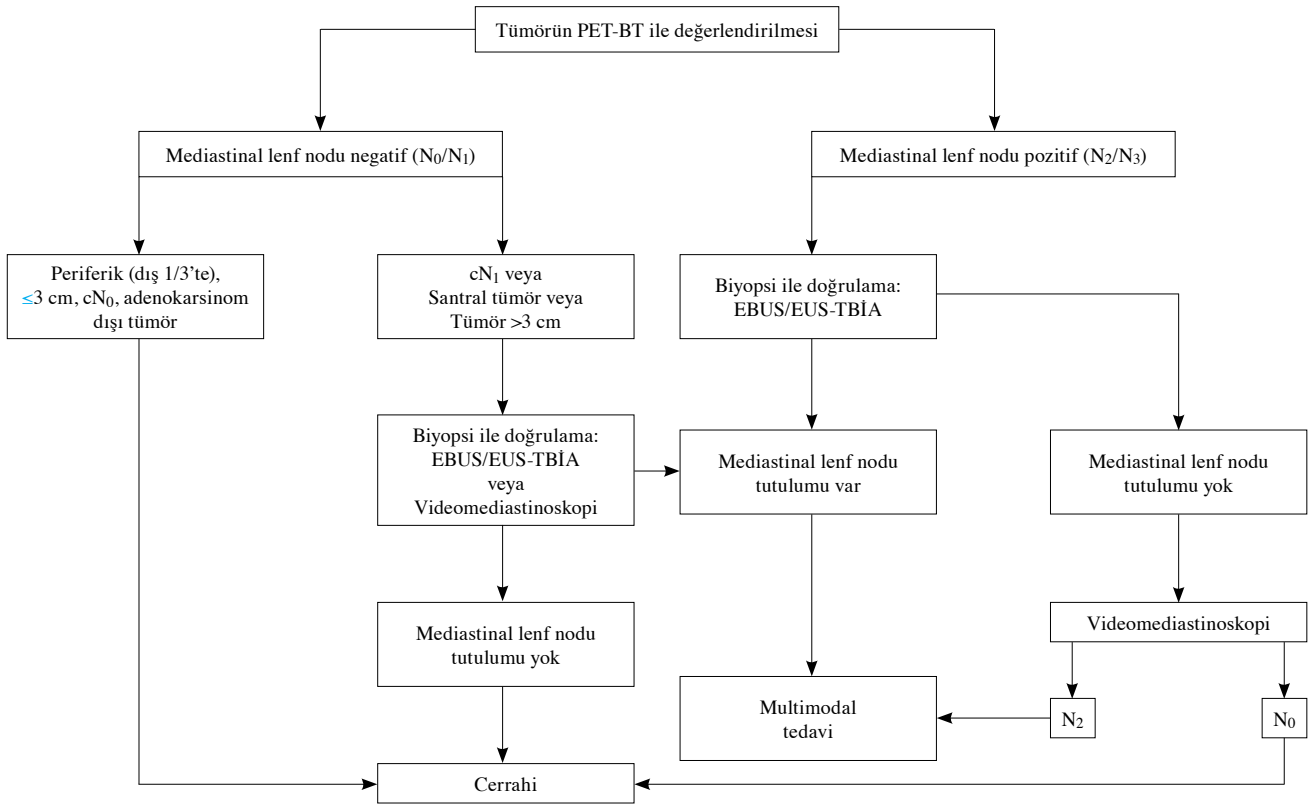
C. Video-Yardımlı Torakoskopik Cerrahi (VYTC)

Video-yardımlı torakoskopik cerrahi, sağ taraftan yapılan VYTC ile iki taraflı üst mediastinal (2R, 2L), alt paratreakeal (4R, 4L), anterior ve posterior prevasküler (3A, 3P), subkarinal,^[7] paraözofageal^[8] ve inferior mediastinal^[9] gangliyonlara ulaşılabilir. Ayrıca, gerektiği durumlarda 10 ve 11 numaralı gangliyonlardan da biyopsi alınması mümkündür. Sol taraftan uygulanan VYTC ile ise, 2R, 2L, 4R numaralı istasyonlardan biyopsi yapılması teknik olarak çok zordur. Sol alt paratreakeal (4L) gangliyonundan ise, teknik olarak zor olmasına karşın gerektiği durumlarda biyopsi yapılabilir. Aortikopulmoner (No: 5) ve anterior mediastinal gangliyonlardan (No: 6) ise, gereken durumlarda (sol üst lob tümürlü olgularda aortikopulmoner veya anterior mediastinal gangliyonun PET-BT'de patolojik lenf gangliyonu) parça alınabilir. Sağ tarafa benzer şekilde solda da, paraözofageal, inferior mediastinal, hiler ve interlober gangliyonlardan biyopsi alınması VYTC ile mümkündür.

D. Mediastinostomi ve İlerletilmiş Mediastinoskopi

Mediastinotomi, sol hemitoraks yerleşimli aortikopulmoner ve anterior mediastinal lenf gangliyonlarından biyopsi alınmasını sağlayan bir yöntemdir.^[39] Bu yöntem ile soldan ikinci kaburga hizasından parasternal olarak 2-3 cm'lik bir insizyon ile ön mediastinal bölgeye ulaşılır. Bu gangliyonlarda, PET-BT'de izlenen, 1 cm'den büyük veya belirgin fluorodeoksiglikoz tutulumu olan özellikle sol üst tümürlü (nadiren sol alt lob tümürlü) olgularda yapılması önerilir. Bu yöntem ile anterior mediastinal kitlelere de biyopsi yapılması mümkündür.^[40] İlerletilmiş mediastinoskopi ise, mediastinoskopi insizyonundan, soldaki anterior mediastinal ve aortikopulmoner istasyonlara ulaşılmasını sağlayan bir yöntemdir.^[39] Yöntemin negatif öngördürücü değeri %89 ila %97 arasındadır.^[41]

Yukarıda belirtilen mediastinal evreleme yöntemleri Avrupa Göğüs Cerrahları Derneği'nin, konu ile ilgili çalışma grubu tarafından tüm yönleri ile irdelenmiş ve mevcut bulgular eşliğinde T faktörü açısından ameliyat



Şekil 2. Avrupa Göğüs Cerrahları Derneği'nin bildirdiği T faktörüne göre ameliyat olabileceği düşünülen küçük hücreli dışı akciğer kanserli hastalarda ameliyat öncesi yapılabilecek mediastinal evreleme şeması.

PET-BT: Pozitron emisyon tomografisi-bilgisayarlı tomografi; EBUS: Endobronşiyal ultrasonografi; EUS: Endoskopik ultrasonografi; TBIA: Transbronşiyal iğne aspirasyonu.

olabilir görülen olguların ameliyat öncesi mediastinal evrelemesi için bir akış şeması (algoritma) oluşturulmuştur (Şekil 2).

Yukarıda dayandığı bulgular açıklanan bu akış şemasına uygun olarak santral tümörlerde PET-BT'deki lenf nodu tutulumuna bakılmaksızın ve PET-BT'de hiler/interlober lenf nodu tutulumu saptanması durumunda tüm tümörlerde EBUS/EUS-TBİA veya videomediastinoskopi ile lenf noduna doku biyopsisi yapılması önerilir.

Yapılan çalışmalarda, PET-BT'de mediastinal lenf nodları için izlenen en yüksek tutulum değeri (Maksimum tutulum değeri; MTD) konusunda bir fikir birliği bulunmamaktadır. Bu neden ile PET-BT'de ifade edilen pozitif tutulumların tanımlaması, PET-BT'yi çeken merkeze bırakılmalıdır.

İNDÜKSİYON TEDAVİSİ SONRASINDA MEDİASTİNAL EVRELEME

Mediastinal lenf bezinde tümör tutulumu nedeni ile yapılan indüksiyon kemo/radyoterapisi sonrasında lenf nodu tutulumu ortadan kalkmış olgularda cerrahi tedavi yarar sağlayabilmektedir.^[16,42] Bu neden ile, uygulanan onkolojik tedavi sonrasında, öncesinde tümör varlığı gösterilmiş lenf nodlarının tutulumunun gösterilmesi önerilebilir. Ancak, PET-BT, tek başına tutulumu göstermede yeterli değildir. Tekrar evreleme için uygulanan PET-BT sonuçları, patoloji verileri ile karşılaştırıldığında yanlış negatiflik oranının %20'lere, yanlış pozitiflik oranının ise %25'lere ulaşabildiği bildirilmiştir ve bu değerler kabul edilemeyecek kadar yüksektir.^[43] Bu yüzden, tedavi sonrası doku biyopsisi gereklidir.

Endoskopik teknikler biyopsi için uygulanabilir ancak, negatif öngördürücü değer, Herth ve ark.^[43] tarafından %20, Szlubowski ve ark.^[44] tarafından ise %78 olarak bildirilmiştir ve bu neden ile kabul edilebilecek düzeylerde değildir.

Bu olgularda onkolojik tedavi sonrası tekrar mediastinoskopi yapılması teknik olarak zor olsa da mümkündür.^[45] Ancak, oluşan yapışıklıklar ve fibrozis nedeni ile zordur.^[45] Özellikle ilk mediastinoskopide sağ alt paratrakeal gangliyondan önemli ölçüde biyopsi parçası alınmış ise, tekrar bu istasyondan biyopsi almak teknik olarak sorunludur.^[45]

Ancak, TEMPLA, yeniden evrelemede şu ana kadar en iyi sonuçları, başka bir deyişle, gerçek patolojik lenf nodu tutulumunu ameliyat öncesinde gösteren en iyi 'tekrar evreleme' yöntemidir.^[46] Bu yöntem ile, tekrar evrelenen hastalarda negatif öngördürücü değer %99, hassasiyet %97 ve özgüllük %100 olarak bulunmuştur.

Sekizinci evrelemede N tanımlayıcısı önerileri:^[47]

- Yedinci evrelemede kullanılan N tanımlayıcı özellikleri değişiklik olmaksızın sekizinci evrelemeye taşınmıştır.
- Patolojik lenf bezi sayısı, yerleşim yeri, skip metastazın olup olmamasının prognozu belirlemede önemli olduğu ortaya konmuştur.
- N tanımlamada; özellikle tüm lenf bezlerinin tanımlaması biyopsi/rezeksiyon ile yapılabiliyor ise yeni ve sağkalımları daha iyi saptayan bir sınıflama kullanılmalıdır (Tablo 5).

M faktörünün değerlendirilmesi

M faktörü uzak metastazı tanımlar. Akciğer kanserinden şüphelenilen veya tanısı konulan her hastanın ayrıntılı öyküsü alınmalı ve fizik muayenesi yapılmalıdır. Akciğer kanserinin en sık metastaz yaptığı organlar beyin, kemik, karaciğer ve adrenal bezlerdir. Adrenal bezlerin tutulumu genellikle asemptomatiktir. Hastanın tüm vücut ayrıntılı muayenesinin yapılması ile, aksiller ve diğer cilt altı lenf nodu metastazlarının saptanması sağlanır. Semptom odaklı değerlendirmeye ek olarak laboratuvar testleri uygun ve hızlı tanı koymayı sağlayabilir. Solunum sistemine ait olmayan semptomlar doğrudan metastazın varlığını gösterebilir. *Örneğin:*

- Kalça ağrısı, kalçanın düz grafisi ile metastazın tanısını koydurabilir (M1b hastalık)
- Nörolojik semptomlar, beyin ve spinal kord görüntülemesi (M1b) varlığını gösterebilir.
- Hipotansiyon ve sinüs taşikardisi ve pulsus paradoksus varlığında hızlıca ekokardiyogram malign perikardiyal efüzyonun ve nodüllerin varlığı (M1a) gösterilebilir.

Akciğer kanserinden şüphelenildiğinde laboratuvar testleri (tam kan sayımı, elektrolitler, alkalin fosfat, aminotransferaz (ALT), aspartat aminotransferaz (AST), total bilirubin, kreatinin) ve akciğer grafisi istenir.

Akciğer kanserinin evrelemesinde ve metastazların araştırılmasında BT ve PET-BT rutin kullanıma girmiştir. Tüm vücut PET ve PET-BT, şüphelenilmeyen plevradaki

Tablo 5. Patolojik lenf bezi tutulumu için sekizinci evrelemede önerilen değişiklikler

- N_{1a}- tek istasyon N₁
- N_{1b}- birden fazla istasyonda N₁
- N_{2a1}- N₁ metastazı olmadan tek istasyonda N₂
- N_{2a2}- N₁ tutulumu ile birlikte tek istasyonda N₂
- N_{2b}- birden fazla istasyonda N₂

ve toraks dışı metastazların saptanmasında uygundur. Uzak metastazların saptanmasında PET-BT tek başına BT ve tek başına PET'e üstündür. Beyin metastazlarının saptanmasında PET'in imkanları sınırlıdır.

Beyin metastazları: Kontrastlı MR, beyin metastazlarının değerlendirilmesinde kontrastsız çekilen MR ve BT'ye kıyasla daha üstündür.^[48,49] Semptomatik hastalarda mutlaka, asemptomatik hastalarda ise özellikle evre III ve IV ise rutin beyin MR ya da MR, bu mümkün değil ise BT çektilmelidir.

Radyografik bazı özellikler beyin metastazlarını diğer santral sinir sistemi lezyonlarından ayırır.^[50] Bu bulguların varlığı malign metastazı düşündürür:

- Multipl lezyonların varlığı
- Gri ve beyaz cevher sınırında olması
- Kenarlarının sınırlanmış olması
- Lezyonu çevreleyen geniş miktarda ödem olması

Yeni teknikler ekokardiyografi (EKO) planar görüntüleme, spektroskopik, ve tek foton emisyon tomografisi (SPECT) yararlı olabilir. Bunlar tümörü radyasyon nekrozundan ayırt edebilir.^[49]

Beyin metastazları primer beyin tümörlerinden, enfeksiyonlardan, progresif multifokal, lökoensefalopatin, demiyelinizasyondan serebral enfarkt ve kanamadan ve radyasyon nekrozlarından ayırt edilmelidir.

Görüntüleme yöntemleri faydalıdır ancak bazen biyopsi gerekebilir. Primer tümör bilinmiyor ise, özellikle tek lezyon varlığında ve metastaz olduğu konusunda şüphe var ise, enfeksiyon ve enflamasyondan şüpheleniliyor ise biyopsi yapılmalıdır.

Beyin metastazları dışında tüm vücut PET ya da PET/BT, tüm vücut konvansiyonel (abdominal BT ve kemik sintigrafisi) taramaya göre daha uygundur. Eğer PET çektilmek mümkün değil ise abdominal BT ve kemik sintigrafisi çektilirilebilir.

Adrenal bezler: Bilgisayarlı tomografide başlangıç değerlendirmesinde %3-4 olguda kitle izlenebilir.^[51] Adrenal nodüllerin bir çoğu benign'dir. Adrenal bezlerin değerlendirmesinde MRG'nin duyarlılığı düşüktür ancak yağ içeren adenomların ayırt edilmesini sağlar ve malignite şüphesi devam ediyor ise biyopsi alınabilir. Pozitron emisyon tomografisi ile de adrenal bezlerin malignite açısından hassasiyeti ve özgüllüğü (sırası ile %93, %90) yüksektir.^[52] Maksimum standartlaştırılmış alım değeri (SUV_{max}) 1±0.2 benign lezyonlar ve 4.5±3.0 malign lezyonların ayırımında kullanılabilir. Eşik değer olarak, SUV_{max} 2.5 alındığında hassasiyet %89, özgüllük %94, pozitif öngördürücü değer %94 ve negatif öngördürücü değer %88 bulunmuştur.^[52]

Karaciğer: Akciğer kanserinin metastaz bölgelerinden biridir. Karaciğerdeki birçok lezyon benign kist ya da hemanjioma bağlı olabilir. Genellikle BT, USG ve PET malignite tanısını kesinleştirmede faydalıdır. Tek metastaz bölgesi karaciğer ise ve metastaz şüpheli ise biyopsi alınabilir. Pozitron emisyon tomografisi ile yanlış negatif ya da yanlış pozitif bulgular saptansa da karaciğer metastazlarının saptanmasında BT'ye üstündür (doğruluk %92-100).^[53]

Kemik metastazları: Kemik metastazı saptanmasında PET kemik sintigrafisine kıyasla üstündür.^[54] Kemik sintigrafisi eğer PET çektilirilemiyor ise kullanılabilir. Kemik sintigrafisinin yanlış pozitif sonuçları toplumda travmatik iskelet sistemi lezyonları olması nedeni ile yüksektir. Metastazların saptanmasında MRG'nin doğruluk oranı da yüksektir ve sintigrafeye yakındır.^[55]

Plevra metastazları: Değerlendirmede birçok görüntüleme yöntemi (PET, BT, USG veya MRG) kullanılabilir gibi invaziv testler (torasentez, torakoskopi ve plevral biyopsi) de kullanılır. Görüntüleme yöntemleri (sıklıkla BT) tümörün visseral ya da parietal plevraya, extraplevral yağlı dokuya yayılımını göstermek için önemlidir. Pozitron emisyon tomografisi görüntüleme yönteminin %88 ve %91 duyarlılık ve doğruluk payı ile malign efüzyonları gösterdiği de görülmüştür.^[56]

Ultrason plevral alanı değerlendirmede kullanılır. Plevral kalınlaşma >1 cm, Plevral nodüllerite ve diyafragmada kalınlaşma >7 mm ise yüksek oranda maligniteyi düşündürür.^[57]

Ekstratorasik lenf nodları: Fizik muayene ile tespit edilebilir. Pozitron emisyon tomografisi-BT ile ayrıntılı görüntüleme elde edilir, yüzeysel lenf nodları USG ile değerlendirilebilir. Ultrasonografik değerlendirmede, lenf nodunun heterojen yapısı, santral yağlı dokunun silinmesi, nekroz ya da mikrokalsifikasyonların olması ve düzensiz sınır malignite olasılığını düşündürür. Lenf nodunun iğne aspirasyonu ya da eksizyonel biyopsisi hem tanı hem de evreleme imkanı sağlayacağı için düşünülmalıdır.

Küçük hücreli dışı akciğer kanserlerinin yedinci evrelemesinden sonra tanı, görüntüleme ve evrelemesinde birçok gelişmeler olmuştur. Pozitron emisyon tomografisi daha sık kullanılmaya başlanmıştır.^[58] Küçük plevra ve akciğer nodüllerinin tanı ve tedavisinde minimal invaziv endoskopik ve cerrahi yöntemleri bulunmuş ve evreleme ve tedavi algoritmalarında yer bulmuştur.

Önerilen sekizinci evreleme baz alınarak IASLC veritabanından 1999-2010 yıllarında kanser tanısı konan olgular analiz edilmiş ayrıca Cancer Research and Biostatistics (CRAB) 2010-2012 olguları da bu analize

Tablo 6. Akciğer kanseri tümör, nod ve metastaz evreleme sisteminin sekizinci versiyonuna göre “M” tanımları

M: Uzak metastaz	
M1	Uzak metastaz yok
M1a	Karşı akciğerde ayrı tümör nodül(leri); tümörle birlikte plevral ya da perikardiyal nodül(ler) ya da malign plevral ya da perikardiyal efüzyon*
M1b	Ekstratorasik tek metastaz**
M1c	Ekstratorasik bir ya da daha fazla organda multipl metastaz

* Akciğer kanseri ile birlikte olan plevral (perikardiyal) efüzyonlar en sık olarak tümöre bağlı olur. Çok az hastada multipl mikroskopik incelemelerde plevral (perikardiyal) sıvı tümör açısından negatiftir ve sıvı hemorajik değildir ve eksüda değildir. Bu bulgular var ise ve klinik karar efüzyonun tümörle ilgili olmadığını düşündürüyor ise, efüzyon evreleme kararından çıkarılmalıdır.

** Bu evreleme uzak tek (nonregional: bölgesel olmayan) lenf nodu metastazını da kapsar.

eklenmiştir. Farklı M1a tanımlamalarında prognozun aynı olduğu görülmüştür. Ekstratorasik metastazlar tek organ tek metastaz, tek organda multipl metastaz ve multipl organda multipl metastaz şeklinde gruplara ayrılmıştır. Metastaz bölgesinin ve tek organda çok sayıda metastaz ya da farklı organlarda metastazın prognozunu farklı olmadığı görülmüştür.^[59] Toplu veriler adrenal metastazının daha kötü prognostik faktör olduğunu düşündürse de veriler kıyaslandığında tutarlı bulunmamıştır. Tek organda tek metastaz varlığı M1a prognozuna benzer bulunmuştur. Median sağkalım M1a'da 11.5 aydır. Önerilen sekizinci evrelemede M1 kategorisi M1a, M1b (tek organda tek metastaz) ve M1c (tek organda multipl metastaz ya da multipl organda metastaz) olarak sınıflanmıştır (Tablo 6).^[59] Yeni M1b median sağkalım (11.4 ay) M1a'ya yakın bulunmuştur. Üstelik ekstratorasik tek metastazın multipl metastatik (yeni M1c) hastalıktan daha iyi prognozu olduğu görülmüştür.

Evreleme kategorisine göre evre I ve III'e kadar birbirinden kesin ayrılmakla birlikte evre IIIC (T₃-T₄N₃) ve evre IVA (M1a toraksa sınırlı metastaz ve M1b toraks dışı tek metastaz) arasında sağkalım açısından örtüşme vardır. Çok değişkenli analizde bu örtüşme belirgin değildir, IVA ve IIIC karşılaştırmasındaki risk oranı 1.75 (p<0.0001) olarak bildirilmiştir. Evre IIIC hastaların sağkalımı evre IVA hastalara yakın olmakla birlikte farklı tedavi yaklaşımları olabilmesi bu iki grubun ayrılmasını haklı çıkarmaktadır. Karşı akciğer veya plevraya ya da perikarda yayılma aynı şekilde M1a olarak sınıflanmıştır. M1b kategorisi bir organda tek metastazı tanımlamaktadır ve M1a ve M1b yeni evrelemede evre IVA'ya taşınmıştır. Bu iki grup arasında sağkalım oranı benzer olsa da komite, ilerde veri toplanması açısından yararlı olması ve bazı oligometastatik hastaların sistemik tedaviye ilaveten daha yoğun lokal tedavileri de alabilmeleri amacı ile grubun ayrı kalmasının daha doğru olacağına inanmıştır. Daha sık görülen durum olan ve genellikle birden fazla organda birden

fazla olan metastatik odak M1c olarak sınıflanmış ve evre IVB olarak değerlendirilmiştir.

Multipl Akciğer Tümörleri

Özellikle sigara başta olmak üzere karsinojenik etkenler akciğerde “alan etkisi” yaratmakta ve akciğerde birden çok alanda multisentrik tümör gelişimine neden olabilmektedir.^[60]

Giderek yaşlanan toplum ve artan karsinojenik maruziyet ile birlikte son yıllarda akciğer kanseri tarama çalışmalarında çekilen düşük doz BT taramalarında giderek artan oranda multipl primer akciğer kanserine rastlanmıştır.^[61]

Geçmiş yıllarda ayrı bir alt grup olarak tanımlanan bronkoalveoler karsinomalar (BAK), son patolojik sınıflamada akciğer adeno kanser sınıflamasına dahil edilmiştir. Sınıflamada adeno kanserler, AIS'den MIA'ya kadar uzanan “preinvaziv lezyonlar” ve lepidik predominat formdan musinöz forma “invaziv adeno kanserler” geniş bir yelpazeyi oluşturmaktadır.^[62] Bu sınıflamaya göre raporlanan patolojik incelemelerde, diğer histolojik tiplere göre adeno kanserde %50 daha sık multipl akciğer tümör odağı izlendiği rapor edilmiştir. Bu veriler günümüzde multipl primer akciğer tümörü saptanan olgularda öncelikle adeno kanser tanısının akla gelmesine neden olmaktadır.^[62,63]

Multipl akciğer kanserli olguların doğru tanımlanması, evrelenmesi ve tedavinin planlanması hastalığın prognozu açısından büyük önem taşımaktadır.

Kanser tanı aşamasında aynı anda akciğerde birden çok odakta kanser ortaya çıkabilir (senkron akciğer kanseri) ya da ilk lezyonun tedavisinden sonraki zaman içinde akciğerde ikincil primer tümörler (metakron akciğer kanseri) ortaya çıkabilir.^[63]

“Senkron” ya da “metakron kanser ayrımı yıllardır üzerinde tartışılan bir konudur. İlk kez Martini

Tablo 7. Akciğer kanseri sekizinci tümör, nod ve metastaz evreleme sistemi

	T	N	M
Okült karsinom	Tx	N ₀	M ₀
0	T _{is}	N ₀	M ₀
IA1	T _{1a} mi	N ₀	M ₀
	T _{1a}	N ₀	M ₀
IA2	T _{1b}	N ₀	M ₀
IA3	T _{1c}	N ₀	M ₀
IB	T _{2a}	N ₀	M ₀
IIA	T ^{2b}	N ₀	M ₀
IIB	T ^{1a}	N ₁	M ₀
	T _{1b}	N ₁	M ₀
	T _{1c}	N ₁	M ₀
	T _{2a}	N ₁	M ₀
	T _{2b}	N ₁	M ₀
	T ³	M ₀	M ₀
	T ₃	M ₀	M ₀
IIIA	T _{1a}	N ₂	M ₀
	T _{1b}	N ₂	M ₀
	T _{1c}	N ₂	M ₀
	T _{2a}	N ₂	M ₀
	T _{2b}	N ₂	M ₀
	T ₃	N ₁	M ₀
	T ₄	N ₀	M ₀
IIIB	T ₄	N ₁	M ₀
	T _{1a}	N ₃	M ₀
	T _{1b}	N ₃	M ₀
	T _{1c}	N ₃	M ₀
	T _{2a}	N ₃	M ₀
	T _{2b}	N ₃	M ₀
	T ₃	N ₂	M ₀
IIIC	T ₄	N ₂	M ₀
	T ₃	N ₃	M ₀
	T ₄	N ₃	M ₀
IVA	Herhangi bir T	Herhangi bir N	M _{1a}
	Herhangi bir T	Herhangi bir N	M _{1b}
IVB	Herhangi bir T	Herhangi bir N	M _{1c}

ve Melamed 1975 yılında bu konuda tanı kriterlerini oluşturmuştur.^[64] Daha sonra bu kriterler Antaklı ve ark.^[65] tarafından 1995’de revize edilmiş ve zaman içinde gelişen yeni patolojik ve radyolojik yöntemlerle zenginleştirilerek Detterbeck ve ark.^[61] tarafından sekizinci evreleme için öneriler oluşturulmuştur.

Multipl Akciğer Tümörlerinde Tanısal Kriterler

Senkron Multipl Primer Akciğer Kanseri (Senkron Kanseri)

Akciğerde aynı anda birden çok nodül saptanan ve aşağıdaki kriterleri sağlayan olgular “senkron akciğer kanseri” olarak tanımlanır.^[60,61]

- Tüm nodüller lezyonlar malign olmalı (benign, enfeksiyöz, ekstrapulmoner tümör metastaz olasılıkları ekarte edilmeli), lezyonlar birbirleriyle ilişki olmamalı (devamlılık göstermemeli) ve akciğerin farklı alanlarından kaynaklanmalıdır.
- Multipl lezyonların birbirinin (primer kabul edilen lezyonun) metastazı olmadığı kanıtlanmalıdır. Bunun için ikincil nodülün;
 - Farklı histolojide olduğu veya farklı bir odakta karsinoma in situ’dan geliştiği gösterilmelidir.
 - Aynı histolojide ancak farklı anatomik yerleşimli olan, mediastinal lenf nodu tutulumu olmayan (N₂-N₃ negatif) ve uzak metastazı olmayan tümörler senkron olarak tanımlanabilirler.
 - Aynı histolojik grupta olan ancak karşılaştırılmalı patolojik bakıda farklılıkları açık olarak gösterilen tümörler;
 - Baskın alt tipin saptanması,
 - Her histolojik alt tipin oranının rölatif olarak belirlenmesi,
 - Grade, nekroz, enflamasyon gibi sitolojik özelliklerin değerlendirilmesi ile birbirinden farklı olduğu gösterilen tümörler.
 - Patolojik örneklerde biyobelirteç paternlerinin farklı olduğunun gösterildiği tümörler senkron olarak değerlendirilir.

DNA parmakızı (fingerprint) gibi ileri moleküler test yöntemleri ile iki tümörün ayrı primer ya da metastaz olduğu kolayca ayırt edilebilmektedir. Ancak bu yöntem oldukça pahalı ve rutinde kullanımını sınırlıdır. Özellikle adenokarsinom olan olgularda artık nerede ise günlük rutiniimize giren EGFR, ALK, ROS-1, PDL-1, Met amplifikasyonu vb. analizleri ile mutasyonel profil ile senkron/metakron/metastatik kanser ayırımında yararlı olabilir ancak tek başına kullanılmaması diğer patolojik değerlendirmelerle birlikte kullanılması önerilmektedir.^[62,63]

İlk tanıda iki ya da daha çok primer tümör odağı saptanan olguların değerlendirilmesi:

Bu olgularda primer metastaz ayırımı yapılması için mutlaka multidisipliner konseyler tarafından değerlendirilmesi önerilmektedir.^[60-63]

Bu olguların sistemik evrelemeleri ayrıntılı ve titizlikle yapılmalı, evrelemede beyin MRG ve PET-BT'nin özellikle cerrahi tedavi planlanan olgularda rutin kullanımı önerilmektedir. Mediastinal lenf nodu tutulumu (N₂, N₃) ve uzak metastaz taraması açısından PET-BT'de önerilmektedir. Bilgisayarlı tomografi ve PET-BT'de mediastinal lenf nodu tutulumu kuşkusu olan olgularda EBUS-TBİA, mediastinoskopi gibi invaziv mediastinal değerlendirme yapılması önerilmektedir.^[60,61]

Cerrahi uygulanacak olgularda mediastinal inceleme kararı tümör konseylerinin kararına göre planlanabilir.^[61] Aynı histolojiye sahip senkron tümörlerde tanı için patolojik örneklerde ileri moleküler incelemeler / genetik incelemeler kullanılabilir.^[61-63]

Evrelemede senkron tümörlerin her biri ayrı ayrı evrenmeli ve en yüksek evreli tümöre göre tedavi stratejisi multidisipliner konseylerce belirlenmelidir.^[60-62]

Metakron Multipl Primer Akciğer Kanseri (Metakron Kanser)

Daha önceden primer akciğer kanseri tanısı ile tedavi gören olgularda, ikinci primer akciğer kanseri gelişme oranı artmıştır. Bu olguların özellikle metastatik kanser olgularından ayırımı önemlidir.^[60,61]

Komplet cerrahi rezeksiyon sonrası yıllık nüks küçük hücreli dışı akciğer kanserinde %1-2 iken, bu oran başarılı tedavi olmuş küçük hücreli akciğer kanseri sonrası %6 civarındadır.

- Öncelikle yeni gelişen lezyonun; benign nodül, enfeksiyöz ya da ekstrapulmoner tümör metastazı olmadığı gösterilmelidir.
- Tümörler farklı histolojide ise metakron olarak değerlendirilir. Aynı histolojiye sahip kanserde iki tanı arasında 4 yıl ve daha fazla süre geçmiş ise, eşlik eden sistemik metastaz yok ise metakron olarak kabul edilebilir.^[61-65]

8. Evrelemede Senkron ve Metastatik Tümör Ayırımında Patolojik Kriter Önerileri

Senkron tümörler için:

- Kesin farklı tümör histolojisi
- Karşılaştırmalı histolojik değerlendirmede net farklılık saptanması
- Karsinoma in situ'dan gelişen skuamöz hücreli kanser tespiti
- Farklı biyobelirteç paterni (klinik bulgular eşliğinde) senkron tümör tanısı konulabilir.

Metastatik tümörler için:

- Karşılaştırmalı genetik hibridizasyonda net eşleşen yapı

- Karşılaştırmalı histolojik değerlendirmede eşleşme
- Aynı biyobelirteç paterni
- Sistemik ve nodal metastaz varlığı ile metastatik tümör tanısı konulabilir.

8. TNM Evrelemede Multipl Tümöral Nodüller için dört farklı patern tanımlanmıştır;^[61]

- İkinci primer akciğer kanseri:* Dermografik, karakteristik özellikleri, sonuçları ve rekürrens paternleri; aynı evre histolojik tiple benzer olan "tipik akciğer kanserleri"dir. Her bir nodül için ayrı bir T, N, M tanımlanmalıdır.
- Ayrı tümör nodülleri:* Bazı hastalarda ise tek bir primer kanser ve etrafında aynı histolojide bir ya da birden çok solid nodül vardır (patologlar tarafından akciğer içi metastaz olarak tanımlanırlar). Bu tümör nodüllerinin davranışı da primer tümöre benzerdir ancak prognozları primer tümörden biraz daha kötüdür.
- Multipl buzlu cam ya da lepidik nodüller:* Predominat lezyonların buzlu cam ya da lepidik formda nodüllerden oluştuğu olgulardır. Bu grubun dermografik özellikleri çok iyi prognoz ve ekstrapulmoner metastaz ile nükslerdir. Evrelemede T en yüksek lezyona göre tanımlanır, ortak N ve M belirlenir ve (# /m) ile multipl lezyon olduğu belirtilir (Ancak çok küçük (<5 mm) lezyonlar dikkate alınmamalı, radyolojik olarak belirgin büyük lezyonlar ve patolojik preparatlarda rapor edilen lezyonlar evrelemede dikkate alınmalıdır).
- Diffüz pnömonik tip:* Pnömoniye benzer radyolojik ile seyreden "pnömonik tip akciğer kanseri" nadir ekstrapulmoner metastazlar ile seyretmesine rağmen prognozu buzlu cam/lepidik formdan kötüdür.

Nodüller aynı lobda ise T₃, aynı taraf farklı lobda ise T₄, farklı akciğerde ise M1a olarak tanımlanır, hepsi için ortak N ve M belirtilir.

Çıkar çakışması beyanı

Yazarlar bu yazının hazırlanması ve yayınlanması aşamasında herhangi bir çıkar çakışması olmadığını beyan etmişlerdir.

Finansman

Yazarlar bu yazının araştırma ve yazarlık sürecinde herhangi bir finansal destek almadıklarını beyan etmişlerdir.

KAYNAKLAR

- Rami-Porta R, Bolejack V, Crowley J, Ball D, Kim J, Lyons G, et al. The IASLC Lung Cancer Staging Project: Proposals for the Revisions of the T Descriptors in the Forthcoming Eighth Edition of the TNM Classification for Lung Cancer. J Thorac Oncol 2015;10:990-1003.

2. Rusch VW, Crowley J, Giroux DJ, Goldstraw P, Im JG, Tsuboi M, et al. The IASLC Lung Cancer Staging Project: proposals for the revision of the N descriptors in the forthcoming seventh edition of the TNM classification for lung cancer. *J Thorac Oncol* 2007;2:603-12.
3. Rami-Porta R, Bolejack V, Crowley J, Ball D, Kim J, Lyons G, et al. The IASLC Lung Cancer Staging Project: Proposals for the Revisions of the T Descriptors in the Forthcoming Eighth Edition of the TNM Classification for Lung Cancer. *J Thorac Oncol* 2015;10:990-1003.
4. Rami-Porta R, Bolejack V, Giroux DJ, Chansky K, Crowley J, Asamura H, et al. The IASLC lung cancer staging project: the new database to inform the eighth edition of the TNM classification of lung cancer. *J Thorac Oncol* 2014;9:1618-24.
5. Goldstraw P, Chansky K, Crowley J, Rami-Porta R, Asamura H, Eberhardt WE, et al. The IASLC Lung Cancer Staging Project: Proposals for Revision of the TNM Stage Groupings in the Forthcoming (Eighth) Edition of the TNM Classification for Lung Cancer. *J Thorac Oncol* 2016;11:39-51.
6. Travis WD, Brambilla E, Noguchi M, Nicholson AG, Geisinger KR, Yatabe Y, et al. International association for the study of lung cancer/american thoracic society/european respiratory society international multidisciplinary classification of lung adenocarcinoma. *J Thorac Oncol* 2011;6:244-85.
7. Travis WD, Asamura H, Bankier AA, Beasley MB, Dettlerbeck F, Flieder DB, et al. The IASLC Lung Cancer Staging Project: Proposals for Coding T Categories for Subsolid Nodules and Assessment of Tumor Size in Part-Solid Tumors in the Forthcoming Eighth Edition of the TNM Classification of Lung Cancer. *J Thorac Oncol* 2016;11:1204-23.
8. Carter BW, Godoy MC, Wu CC, Erasmus JJ, Truong MT. Current Controversies in Lung Cancer Staging. *J Thorac Imaging* 2016;31:201-14.
9. Dettlerbeck FC, Bolejack V, Arenberg DA, Crowley J, Donington JS, Franklin WA, et al. The IASLC Lung Cancer Staging Project: Background Data and Proposals for the Classification of Lung Cancer with Separate Tumor Nodules in the Forthcoming Eighth Edition of the TNM Classification for Lung Cancer. *J Thorac Oncol* 2016;11:681-92.
10. Dettlerbeck FC, Franklin WA, Nicholson AG, Girard N, Arenberg DA, Travis WD, et al. The IASLC Lung Cancer Staging Project: Background Data and Proposed Criteria to Distinguish Separate Primary Lung Cancers from Metastatic Foci in Patients with Two Lung Tumors in the Forthcoming Eighth Edition of the TNM Classification for Lung Cancer. *J Thorac Oncol* 2016;11:651-65.
11. Dettlerbeck FC, Marom EM, Arenberg DA, Franklin WA, Nicholson AG, Travis WD, et al. The IASLC Lung Cancer Staging Project: Background Data and Proposals for the Application of TNM Staging Rules to Lung Cancer Presenting as Multiple Nodules with Ground Glass or Lepidic Features or a Pneumonic Type of Involvement in the Forthcoming Eighth Edition of the TNM Classification. *J Thorac Oncol* 2016;11:666-80.
12. Dettlerbeck FC, Nicholson AG, Franklin WA, Marom EM, Travis WD, Girard N, et al. The IASLC Lung Cancer Staging Project: Summary of Proposals for Revisions of the Classification of Lung Cancers with Multiple Pulmonary Sites of Involvement in the Forthcoming Eighth Edition of the TNM Classification. *J Thorac Oncol* 2016;11:639-50.
13. Ohno Y, Koyama H, Lee HY, Yoshikawa T, Sugimura K. Magnetic Resonance Imaging (MRI) and Positron Emission Tomography (PET)/MRI for Lung Cancer Staging. *J Thorac Imaging* 2016;31:215-27.
14. Ohno Y, Koyama H, Yoshikawa T, Takenaka D, Seki S, Yui M, et al. Three-way Comparison of Whole-Body MR, Coregistered Whole-Body FDG PET/MR, and Integrated Whole-Body FDG PET/CT Imaging: TNM and Stage Assessment Capability for Non-Small Cell Lung Cancer Patients. *Radiology* 2015;275:849-61.
15. Howington JA, Blum MG, Chang AC, Balekian AA, Murthy SC. Treatment of stage I and II non-small cell lung cancer: Diagnosis and management of lung cancer, 3rd ed: American College of Chest Physicians evidence-based clinical practice guidelines. *Chest* 2013;143:278-313.
16. Albain KS, Swann RS, Rusch VW, Turrisi AT, Shepherd FA, Smith C, et al. Radiotherapy plus chemotherapy with or without surgical resection for stage III non-small-cell lung cancer: a phase III randomised controlled trial. *Lancet* 2009;374:379-86.
17. Silvestri GA, Gonzalez AV, Jantz MA, Margolis ML, Gould MK, Tanoue LT, et al. Methods for staging non-small cell lung cancer: Diagnosis and management of lung cancer, 3rd ed: American College of Chest Physicians evidence-based clinical practice guidelines. *Chest* 2013;143:211-50.
18. Gould MK, Kuschner WG, Rydzak CE, Maclean CC, Demas AN, Shigemitsu H, et al. Test performance of positron emission tomography and computed tomography for mediastinal staging in patients with non-small-cell lung cancer: a meta-analysis. *Ann Intern Med* 2003;139:879-92.
19. de Langen AJ, Raijmakers P, Riphagen I, Paul MA, Hoekstra OS. The size of mediastinal lymph nodes and its relation with metastatic involvement: a meta-analysis. *Eur J Cardiothorac Surg* 2006;29:26-9.
20. Hishida T, Yoshida J, Nishimura M, Nishiwaki Y, Nagai K. Problems in the current diagnostic standards of clinical N1 non-small cell lung cancer. *Thorax* 2008;63:526-31.
21. Lee PC, Port JL, Korst RJ, Liss Y, Meherally DN, Altorki NK. Risk factors for occult mediastinal metastases in clinical stage I non-small cell lung cancer. *Ann Thorac Surg* 2007;84:177-81.
22. Gómez-Caro A, Boada M, Cabañas M, Sanchez M, Arguis P, Lomeña F, et al. False-negative rate after positron emission tomography/computer tomography scan for mediastinal staging in cI stage non-small-cell lung cancer. *Eur J Cardiothorac Surg* 2012;42:93-100.
23. Wang J, Welch K, Wang L, Kong FM. Negative predictive value of positron emission tomography and computed tomography for stage T1-2N0 non-small-cell lung cancer: a meta-analysis. *Clin Lung Cancer* 2012;13:81-9.
24. Holty JE, Kuschner WG, Gould MK. Accuracy of transbronchial needle aspiration for mediastinal staging of non-small cell lung cancer: a meta-analysis. *Thorax* 2005;60:949-55.

25. Lee HS, Lee GK, Lee HS, Kim MS, Lee JM, Kim HY, et al. Real-time endobronchial ultrasound-guided transbronchial needle aspiration in mediastinal staging of non-small cell lung cancer: how many aspirations per target lymph node station? *Chest* 2008;134:368-374.
26. von Bartheld MB, Versteegh MI, Braun J, Willems LN, Rabe KF, Annema JT. Transesophageal ultrasound-guided fine-needle aspiration for the mediastinal restaging of non-small cell lung cancer. *J Thorac Oncol* 2011;6:1510-5.
27. Micames CG, McCrory DC, Pavey DA, Jowell PS, Gress FG. Endoscopic ultrasound-guided fine-needle aspiration for non-small cell lung cancer staging: A systematic review and metaanalysis. *Chest* 2007;131:539-48.
28. Gu P, Zhao YZ, Jiang LY, Zhang W, Xin Y, Han BH. Endobronchial ultrasound-guided transbronchial needle aspiration for staging of lung cancer: a systematic review and meta-analysis. *Eur J Cancer* 2009;45:1389-96.
29. Adams K, Shah PL, Edmonds L, Lim E. Test performance of endobronchial ultrasound and transbronchial needle aspiration biopsy for mediastinal staging in patients with lung cancer: systematic review and meta-analysis. *Thorax* 2009;64:757-62.
30. Annema JT, van Meerbeeck JP, Rintoul RC, Dooms C, Deschepper E, Dekkers OM, et al. Mediastinoscopy vs endosonography for mediastinal nodal staging of lung cancer: a randomized trial. *JAMA* 2010;304:2245-52.
31. Chandra S, Nehra M, Agarwal D, Mohan A. Diagnostic accuracy of endobronchial ultrasound-guided transbronchial needle biopsy in mediastinal lymphadenopathy: a systematic review and meta-analysis. *Respir Care* 2012;57:384-91.
32. Zhang R, Ying K, Shi L, Zhang L, Zhou L. Combined endobronchial and endoscopic ultrasound-guided fine needle aspiration for mediastinal lymph node staging of lung cancer: a meta-analysis. *Eur J Cancer* 2013;49:1860-7.
33. Martin-Ucar AE, Chetty GK, Vaughan R, Waller DA. A prospective audit evaluating the role of video-assisted cervical mediastinoscopy (VAM) as a training tool. *Eur J Cardiothorac Surg* 2004;26:393-5.
34. Sayar A, Citak N, Metin M, Turna A, Pekçolaklar A, Kök A, et al. Comparison of video-assisted mediastinoscopy and video-assisted mediastinoscopic lymphadenectomy for lung cancer. *Gen Thorac Cardiovasc Surg* 2011;59:793-8.
35. De Leyn P, Dooms C, Kuzdzal J, Lardinois D, Passlick B, Rami-Porta R, et al. Revised ESTS guidelines for preoperative mediastinal lymph node staging for non-small-cell lung cancer. *Eur J Cardiothorac Surg* 2014;45:787-98.
36. Hürtgen M, Friedel G, Toomes H, Fritz P. Radical video-assisted mediastinoscopic lymphadenectomy (VAMLA)-technique and first results. *Eur J Cardiothorac Surg* 2002;21:348-51.
37. Turna A, Demirkaya A, Ozkul S, Oz B, Gurses A, Kaynak K. Video-assisted mediastinoscopic lymphadenectomy is associated with better survival than mediastinoscopy in patients with resected non-small cell lung cancer. *J Thorac Cardiovasc Surg* 2013;146:774-80.
38. Kuzdzal J, Zielinski M, Papla B, Urbanik A, Wojciechowski W, Narski M, et al. The transcervical extended mediastinal lymphadenectomy versus cervical mediastinoscopy in non-small cell lung cancer staging. *Eur J Cardio-thorac Surg* 2007;31:88-94.
39. Metin M, Sayar A, Turna A, Gürses A. Extended cervical mediastinoscopy in the diagnosis of anterior mediastinal masses. *Ann Thorac Surg* 2002;73:250-2.
40. Watanabe M, Takagi K, Aoki T, Ozeki Y, Tanaka S, Kobayashi H, et al. A comparison of biopsy through a parasternal anterior mediastinotomy under local anesthesia and percutaneous needle biopsy for malignant anterior mediastinal tumors. *Surg Today* 1998;28:1022-6.
41. Rami-Porta R, Call S. Invasive staging of mediastinal lymph nodes: mediastinoscopy and remediastinoscopy. *Thorac Surg Clin* 2012;22:177-89.
42. Cerfolio RJ, Bryant AS, Ojha B. Restaging patients with N2 (stage IIIa) non-small cell lung cancer after neoadjuvant chemoradiotherapy: a prospective study. *J Thorac Cardiovasc Surg* 2006;131:1229-35.
43. Herth FJ, Annema JT, Eberhardt R, Yasufuku K, Ernst A, Krasnik M, et al. Endobronchial ultrasound with transbronchial needle aspiration for restaging the mediastinum in lung cancer. *J Clin Oncol* 2008;26:3346-50.
44. Szlubowski A, Herth FJ, Soja J, Kołodziej M, Figura J, Cmiel A, et al. Endobronchial ultrasound-guided needle aspiration in non-small-cell lung cancer restaging verified by the transcervical bilateral extended mediastinal lymphadenectomy--a prospective study. *Eur J Cardiothorac Surg* 2010;37:1180-4.
45. Pauwels M, Van Schil P, De Backer W, Van den Brande F, Eyskens E. Repeat mediastinoscopy in the staging of lung cancer. *Eur J Cardiothorac Surg* 1998;14:271-3.
46. Zielinski M, Szlubowski A, Kołodziej M, Orzechowski S, Laczynska E, Pankowski J, et al. Comparison of endobronchial ultrasound and/or endoesophageal ultrasound with transcervical extended mediastinal lymphadenectomy for staging and restaging of non-small-cell lung cancer. *J Thorac Oncol* 2013;8:630-6.
47. Asamura H, Chansky K, Crowley J, Goldstraw P, Rusch V, Vansteenkiste JF. Proposals for the Revision of the N Descriptors in the Forthcoming Eighth Edition of the TNM Classification for Lung Cancer. *Journal of Thoracic Oncology*. J Thorac Oncol. 2016 Sep 23. pii: S1556-0864(16)31071-1.
48. Schaefer PW, Budzik RF Jr, Gonzalez RG. Imaging of cerebral metastases. *Neurosurg Clin N Am* 1996;7:393-423.
49. Muroff LR, Runge VM. The use of MR contrast in neoplastic disease of the brain. *Top Magn Reson Imaging* 1995;7:137-57.
50. Loeffler JS, Patchell RA, Sawaya R. Metastatic brain cancer. In: Davita VT, Hellman S, Rosenberg SA, editors. *Cancer: Principles and Practice of Oncology*. Philadelphia: JP Lippincott; 1997. p. 2523.
51. Kumar R, Xiu Y, Yu JQ, Takalkar A, El-Haddad G, Potenta S, et al. 18F-FDG PET in evaluation of adrenal lesions in patients with lung cancer. *J Nucl Med* 2004;45:2058-62.
52. Okada M, Shimono T, Komeya Y, Ando R, Kagawa Y, Katsube T, et al. Adrenal masses: the value of additional fluorodeoxyglucose-positron emission tomography/computed tomography (FDG-PET/CT) in differentiating between benign and malignant lesions. *Ann Nucl Med* 2009;23:349-54.

53. EM, McAdams HP, Erasmus JJ, Goodman PC, Culhane DK, Coleman RE, et al. Staging non-small cell lung cancer with whole-body PET. *Radiology* 1999;212:803-9.
54. Hsia TC, Shen YY, Yen RF, Kao CH, Changlai SP. Comparing whole body 18F-2-deoxyglucose positron emission tomography and technetium-99m methylene diophosphate bone scan to detect bone metastases in patients with non-small cell lung cancer. *Neoplasma* 2002;49:267-71.
55. Qu X, Huang X, Yan W, Wu L, Dai K. A meta-analysis of ¹⁸FDG-PET-CT, ¹⁸FDG-PET, MRI and bone scintigraphy for diagnosis of bone metastases in patients with lung cancer. *Eur J Radiol* 2012;81:1007-15.
56. Gupta NC, Rogers JS, Graeber GM, Gregory JL, Waheed U, Mullet D, et al. Clinical role of F-18 fluorodeoxyglucose positron emission tomography imaging in patients with lung cancer and suspected malignant pleural effusion. *Chest* 2002;122:1918-24.
57. Qureshi NR, Rahman NM, Gleeson FV. Thoracic ultrasound in the diagnosis of malignant pleural effusion. *Thorax* 2009;64:139-43.
58. Goldstraw P, Chansky K, Crowley J, Rami-Porta R, Asamura H, Eberhardt WE, et al. The IASLC Lung Cancer Staging Project: Proposals for Revision of the TNM Stage Groupings in the Forthcoming (Eighth) Edition of the TNM Classification for Lung Cancer. *J Thorac Oncol* 2016;11:39-51.
59. Eberhardt WE, Mitchell A, Crowley J, Kondo H, Kim YT, Turrisi A, et al. The IASLC Lung Cancer Staging Project: Proposals for the Revision of the M Descriptors in the Forthcoming Eighth Edition of the TNM Classification of Lung Cancer. *J Thorac Oncol* 2015;10:1515-22.
60. Deterbeck FC, Franklin WA, Nicholson AG, Girard N, Arenberg DA, Travis WD, et al. The IASLC Lung Cancer Staging Project: Background Data and Proposed Criteria to Distinguish Separate Primary Lung Cancers from Metastatic Foci in Patients with Two Lung Tumors in the Forthcoming Eighth Edition of the TNM Classification for Lung Cancer. *J Thorac Oncol* 2016;11:651-65.
61. Deterbeck FC, Franklin WA, Nicholson AG, Girard N, Arenberg DA, Travis WD, et al. The IASLC Lung Cancer Staging Project: Background Data and Proposed Criteria to Distinguish Separate Primary Lung Cancers from Metastatic Foci in Patients with Two Lung Tumors in the Forthcoming Eighth Edition of the TNM Classification for Lung Cancer. *J Thorac Oncol* 2016;11:639-50.
62. Travis WD, Brambilla E, Noguchi M, Nicholson AG, Geisinger K, Yatabe Y, et al. International Association for the Study of Lung Cancer/American Thoracic Society/European Respiratory Society: international multidisciplinary classification of lung adenocarcinoma: executive summary. *Proc Am Thorac Soc* 2011;8:381-5.
63. Jiang L, He J, Shi X, Shen J, Liang W, Yang C, et al. Prognosis of synchronous and metachronous multiple primary lung cancers: systematic review and meta-analysis. *Lung Cancer* 2015;87:303-10.
64. Martini N, Melamed MR. Multiple primary lung cancers. *J Thorac Cardiovasc Surg* 1975;70:606-12.
65. Antakli T, Schaefer RF, Rutherford JE, Read RC. Second primary lung cancer. *Ann Thorac Surg* 1995;59:863-6.