


## HAPŞIRIRKEN AĞZIN KAPATILMASI SONRASI ORBİTAL AMFİZEM OLGUSU

### Orbital Emphysema after Closing the Mouth during Sneezing: Case Report

Levent Şahin 

Malatya Eğitim ve Araştırma Hastanesi, Malatya

*Geliş Tarihi / Received:* 08.01.2019

*Kabul Tarihi / Accepted:* 12.04.2019

*Yayın Tarihi / Published:* 30.05.2019

#### ÖZ

32 yaşındaki erkek hasta, hapşırma esnasında ağzını kapatması sonucu sağ göz kapağında şişlik ve ağrı şikâyeti ile acil servise başvurdu. Geçirilmiş travma, sinüzit veya cerrahi öyküsü yoktu. Muayenesinde sağ gözde, görme alanı azalmıştı. Alt göz kapağında palpasyon ile krepitasyon veren amfizematöz şişlik vardı. Göz hastalıkları konsültasyonu istendi, antibiyotik tedavisi verildi, insülin enjektör ucu ile subkütan amfizem drene edildi. Rahatlayan hastaya, intranasal hava basıncını arttırabilecek manevralardan kaçınması önerilerek taburcu edildi.

**Anahtar Kelime:** Hapşırma, göz, amfizem

#### ABSTRACT

A 32-year-old male patient was admitted to the emergency department with complaints of swelling and pain on the right palpebra. He had no history of trauma, sinusitis, or surgery. On examination, the visual field was decreased in the right eye. On the lower palpebra, there was an emphysematous swelling, which was crepitated by palpation. An ophthalmology consultation was requested, antibiotic treatment was given and subcutaneous emphysema was drained with insulin injector tip. The patient was discharged with the recommendation of avoiding maneuvers that could increase the intranasal air pressure.

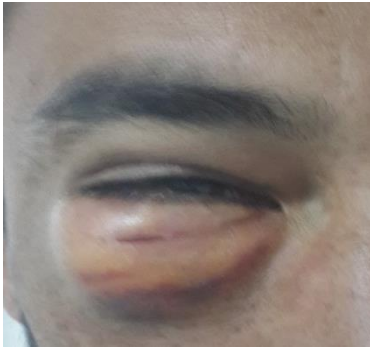**Keywords:** Sneezing, eye, emphysema

## GİRİŞ

Orbita ve periorbital dokular içinde hava bulunmasına, orbita amfizemi denilmektedir. Orbital amfizem genelde travmaya bağlı ikincil olarak ortaya çıksa da, iyatrojenik olarak cerrahi sonrasında ortaya çıkmaktadır. Orbita kırıklarının yaklaşık yarısında, radyolojik görüntüleme yöntemlerinde orbita içinde hava gösterilmiştir (Walsh, 1972). Nadiren kuvvetli sümürme ya da öksürme sonucunda da oluşabilir (Gonzalez, Cal & Elhendi, 2005). Orbital amfizem, sekel bırakmadan düzelebileceği gibi ciddi görme kayıplarına da yol açabilir. Tedavide antibiyotikler, sistemik kortizonlar, nazal dekonjestanlar kullanılabilir ve bazı vakalarda gerektiğinde cerrahi uygulanabilir (Benharbit, Karim, Lazreq & Mohcine, 2003).

## OLGU SUNUMU

Otuz iki yaşındaki erkek hasta, hapşırma esnasında ağzını kapattığı için sağ göz alt kapağında belirgin bir şişlik ve ağrı şikâyetiyle acil servise başvurdu. Hastanın daha öncesinde sinüzit, geçirilmiş travma veya cerrahi öyküsü yoktu. Muayenesinde, sağ gözde görme alanını azaltan ve palpasyonla krepatasyon veren şiddetli amfizematöz kapak şişliği vardı. (Resim 1) Hasta göz hastalıkları doktoruna konsülte edildi, sonrasında ileri tetkik, tedavi ve takip amaçlı göz hastalıkları servisine yatırıldı. Hastanın alt göz kapağındaki şişlik, görme alanını azalttığı için insülin enjektörü ucuyla çeşitli bölgelerden bu hava boşaltıldı. Havanın çıkmasıyla birlikte hastanın kliniğinde ciddi bir düzelme olduğu görüldü.



**Resim 1:** Hastanın sağ alt göz kapağında şişlik olduğu ve palpasyonda ciltte krepatasyon alındığı görüldü.

## TARTIŞMA

Yapılan çalışmalarda, hapşırma esnasında ağız ve burun kapatılması durumunda intranasal basıncın yükseldiği gösterilmiştir. Yüksek basınç, özellikle kronik sinüzit sonucunda zayıflamış olan kemiğin kırılmasını kolaylaştırmaktadır (Gwaltney, Hendley, Phillips, Bass, Mygind & Winther, 2000). Ayrıca kemik hattında travma ile kırılma oluşursa da havanın orbitaya girmesine neden olur, ancak geri çıkışı olmaz (Dobler, Nathenson,

Cameron , Carpel, Janda & Pederson, 1993). Travma ile oluşabilecek bir kemik kırığı sonrasında sinüs içindeki hava orbita içiresine girmesi sonucu oluşan orbital amfizem radyolojik olarak sıklıkla görülmektedir.

Çeşitli nedenlerle meydana gelmiş orbital amfizemlerin takip ve tedavisini, göz hastalıkları uzmanları yapmalıdır. Sonrasında taburcu olan hastalara oluşması muhtemel bir enfeksiyonu önlemek için oral antibiyotik başlanmalıdır. Ayrıca hastaların ilk 7 gün içinde hapşırma, şiddetli öksürme, sümürme, havuza girmeme ve uçak yolculuğu yapmama konusunda uyarılmaları gerekir. Sezer Helvacı ve arkadaşları, sümürme sonrası sol göz kapaklarında amfizem oluşan bir hastaya 22 gauge enjektör ucu ile hava tahliyesi yapmış; ve girişim sonrası hastanın şikayetlerinde önemli ölçüde gerile saptamışlardır (Helvacı, Öksüz, Şahinoğlu Keşkek & Cevher, 2014). Bu olgu, herhangi bir darp veya cerrahi işlemin olmaması, zemininde kronik sinüzit olmaması, şiddetli bir öksürme veya sümürmenin olmaması; sadece hapşırırken ağzını kapattığı için orbital amfizem gelişmesi itibariyle dikkat çekicidir. Hastanın göz servisinden taburcu olduktan sonra poliklinik kontrollerinde görme ile ilgili bir şikâyetinin kalmadığı öğrenilmiştir.

## SONUÇ

Acil servise, göz kapakları ve çevresinde aniden meydana gelen ağrı, kızarıklık ve ödematöz görünüm ile başvuran hastalarda, travma dışı sebeplerinde olabileceği ayırıcı tanıda düşünölmelidir. Göz hastalıkları uzmanı ile yapılacak konsültasyon sonucunda ileri tektik ve tedavi protokolü planlanmalıdır.

## KAYNAKLAR

*Benharbit M, Karim A, Lazreq M, Mohcine Z. Emergency treatment of post traumatic orbital emphysema: a case report. J Fr Ophtalmol, 2003; 26(9): 957-9.*

*Dobler AA, Nathenson AL, Cameron JD, Carpel ET, Janda AM, Pederson JE. A case of orbital emphysema as an ocular emergency. Retina 1993; 13(2): 166-8.*

*Gonzalez F, Cal V, Elhendi W. Orbital emphysema after sneezing. Ophthal Plast Reconstr Surg 2005; 21(4): 309-11.*

*Gwaltney JM JR, Hendley JO, Phillips CD, Bass CR, Mygind N, Winther B. Nose blowing propels nasal fluid into the paranasal sinuses. Clin Infect Dis, 2000; 30(2): 387-91.*

*Helvacı S, Öksüz H, Şahinoğlu Keşkek N, Cevher S. Sümürme Sonrası Spontan Orbital Amfizem Olgusu. Türkiye Klinikleri Oftalmoloji Dergisi, 2014; 23(3): 184-187.*

*Walsh MA. Orbitopalpebral emphysema and traumatic uveitis from compressed air injury. Arch Ophthalmol, 1972; 87(2): 228-9.*