

# Akciğer Parankimine Fistülize Olarak İyileşen Bir Tüberküloz Lenfadenit Olgusu

Özkan Yetkin<sup>1</sup>, İrem Pembegül<sup>2</sup>, Levent Cem Mutlu<sup>1</sup>, Zeki Yıldırım<sup>1</sup>

<sup>1</sup>İnönü Üniversitesi Tıp Fakültesi, Göğüs Hastalıkları Anabilim Dalı, Malatya, Türkiye

<sup>2</sup>İnönü Üniversitesi Tıp Fakültesi, İç Hastalıkları Anabilim Dalı, Malatya, Türkiye

## ÖZET

### Akciğer Parankimine Fistülize Olarak Bir İyileşen Tüberküloz Lenfadenit Olgusu

Tüberküloz hastalığı günümüzde halen önemli bir sağlık sorunudur ve insidansı özellikle gelişmekte olan ülkelerde artmaktadır. Tüberküloz lenfadenit sık rastlanan ekstrapulmoner tüberküloz tablosudur. Bizim olgumuzun çekilen toraks tomografisinde mediastinal çok sayıda büyümüş lenf nodu izlendi. Lenf nodundan yapılan ince iğne aspirasyonu ile alınan pürülan örneğin mikroskopik incelemesinde tüberküloz basili pozitif saptandı ve tüberküloz lenfadenit tanısı konarak antitüberküloz tedavisi başlandı. Antitüberküloz tedavinin yedinci gününde ateş, balgam çıkarmında artış saptanan hastanın akciğer grafisinde sol üst zonda homojen infiltrasyon izlendi, tekrarlanan balgam mikroskopik incelemesinde daha önce negatif olan tüberküloz basili pozitif rapor edildi. Önceki toraks tomografisinde parenkimal lezyonun olmaması, pürülan balgam çıkarması, balgam mikroskopik incelemesinde tüberküloz basilinin pozitifleşmesi nedeniyle lenf nodu absesinin akciğer parankimine fistülize olduğu düşünüldü, antitüberküloz tedavisine devam edilen hastada klinik ve radyolojik düzelleme sağlandı.

**Anahtar sözcükler:** tüberküloz, tüberküloz lenfadenit, parenkimal fistülizasyon

Geliş tarihi: 8.12.2005

Kabul tarihi: 16.03.2006

## ABSTRACT

### Mediastinal Tuberculosis Lymphadenitis Complicated with Pulmonary Tuberculosis

Tuberculosis is a growing health problem especially in developing countries. Tuberculosis lymphadenitis is the most frequent occurrence of extrapulmonary tuberculosis. In our case, there was widening of upper mediastinum on chest x-ray and thoracic CT scans demonstrated multilocular abscess on the upper mediastinum which was laying to paratracheal site. Acit-fast bacilli was positive on pus obtained by USG guided fine needle aspiration. Antituberculosis treatment was given. Homogenous infiltration were determined in chest X-ray on the left upper zone 7th day of treatment and fever increased. Although extended spectrum antibiotics treatment were given fever continued and no regression on chest X-ray. Acit-fast bacilli was positive on sputum analysis. We thought that mediastinal abscess fistulised to lung parenchima because initial sputum acit-fast bacilli was negative and patient described sputum with pus. Antituberculosis treatment was continued and acit-fast bacilli became negative on sputum.

**Keywords:** tuberculosis, tuberculosis lymphadenitis, parenchimal fistulisation

Received: 8.12.2005

Accepted: 16.03.2006

## GİRİŞ

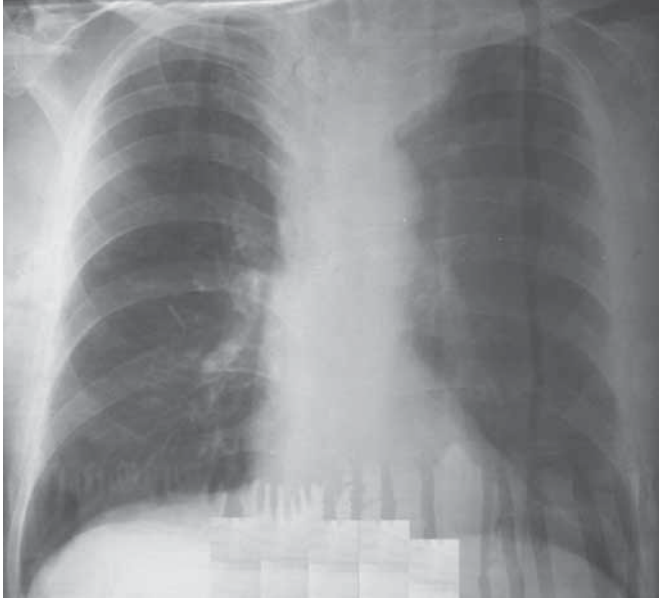
Tüberküloz hastalığı (TB) günümüzde halen önemli bir sağlık sorunudur ve insidansı özellikle gelişmekte olan ülkelerde artmaktadır. Olguların çoğunluğu akciğer tüberkülozu olarak karşımıza çıkmaktadır. Akciğer tüberkülozunun dışında tüberküloz lenfadenit, tüberküloz menenjit, iskelet sistemi tüberkülozu, tüberküloz plörezi ekstrapulmoner tüberküloz olarak en sık karşılaştığımız klinik durumlardır. Tüberküloz hastalığına daha çok gelişmekte olan ülkelerde rastlanmaktadır. TB gelişmiş ülkelerde immünsüpresyonlu olguların özellikle human immunodeficiency virus (HIV) ile enfekte olguların artması ile ciddi bir sağlık sorunu oluşturmaktadır [1]. Tüberküloz lenfadenit (TBLA) sık rastlanan ekstrapulmoner tüberküloz tablosudur [2]. Bizim olgumuzda da mediastinal yaygın lenfnodları izlendi, lenf nodundan yapılan ince iğne aspirasyonu ile alınan örnekte aside-alkole rezistan bakterie

(ARB) pozitif saptandı ve daha sonraki dönemde akciğer (AC) parankimine fistülize oldu ve takibinde klinik ve radyolojik düzelleme sağlandı. Klinik deneyimlerimizde ve literatür araştırmamızda mediastinal TBLA olgusunun AC parankimine fistülize olarak iyileşmesine ilk defa rastladığımız için yayınlamayı uygun gördük.

## OLGU

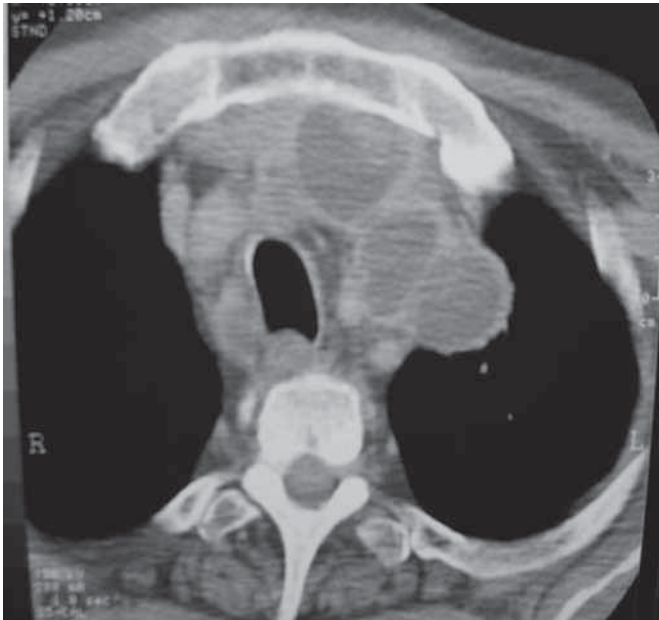
Ellidokuz yaşında erkek hasta nefes darlığı kilo kaybı ve ateş şikayetleri ile kliniğimize başvurdu. Hastada daha önceden tanısı konmuş epilepsi ve kronik obstrüktif akciğer hastalığı vardı. Hastanın fizik muayenesinde solunum sesleri azalmış, ekspiryum uzamış ve inspiryum sonu ralleri mevcuttu. Hemoglobün: 13,1 gr/dl, beyaz küre sayısı: 13500 /mm<sup>3</sup> sedimantasyon hızı 103 mm/saat ve CRP>200 mg/dl olarak ölçüldü. Çekilen postero-anterior akciğer grafide (PAAC) grafide üst mediastende genişleme (Şekil I) saptanan hastanın bilgisayarlı toraks tomografisi çekildi. Tomografide normal akciğer parankim dokusu

Yazışma Adresi: Dr. Özkan Yetkin, İnönü Üniversitesi Tıp Fakültesi, Göğüs Hastalıkları Anabilim Dalı Malatya-Türkiye, Tel: +90 422 341 0660, e-posta: ozkanyetkin@hotmail.com

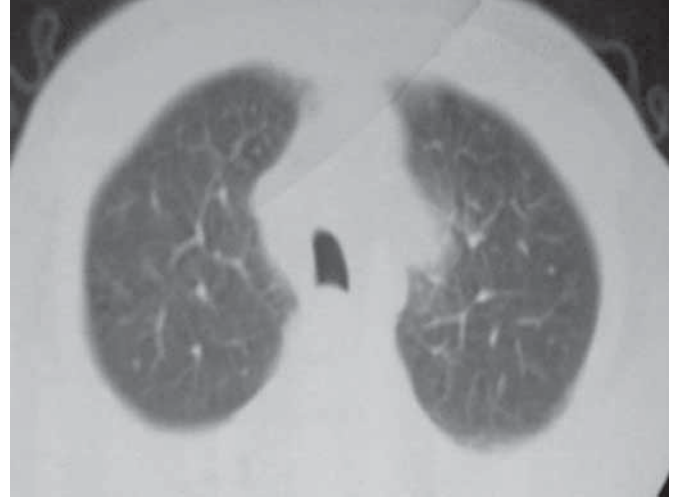


**Şekil 1.** Hastanın hastaneye kabulünde çekilen PAAC grafisi, sol üst zonda mediastende genişleme görülmektedir

ile birlikte, mediastende multilokule abse (Şekil 2) ve büyümüş lenf nodları (Şekil 3) tespit edildi. Balgam ve kan kültüründe üreme olmadı, balgam direkt mikroskopik incelemesinde ARB negatif saptandı. Mediastinal abselerden ultrasonografi (USG) eşliğinde alınan ince iğne aspirasyon örneğinin mikroskopik incelemesinde ARB (++++) saptanması üzerine hastaya izoniazid, rifampisin, pirazinamid ve etambutol'den (HRZE) oluşan dörtlü antitüberküloz tedavi başlandı. Antitüberküloz tedavinin yedinci gününde ateş yükselmesi, balgam çıkarımında artış ve PAAC grafi-

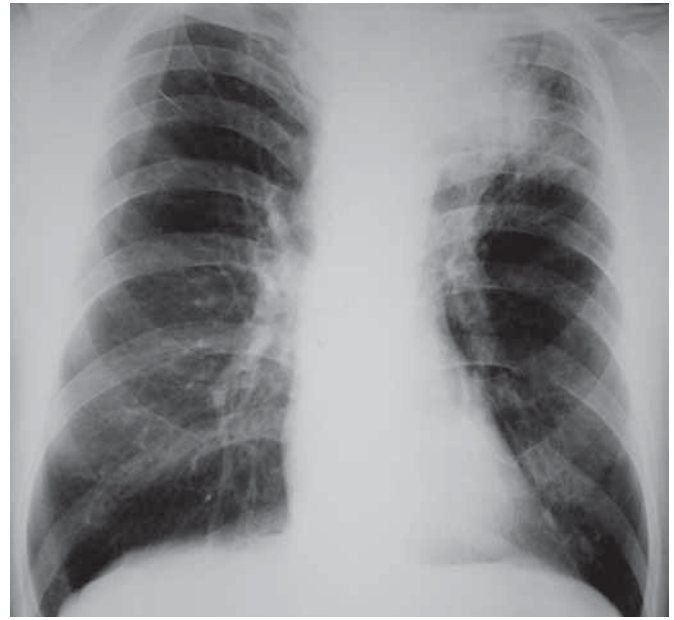

**Şekil 2.** Hastanın çekilen toraks tomografisinde mediastende çok sayıda abseleşmiş lenf nodları

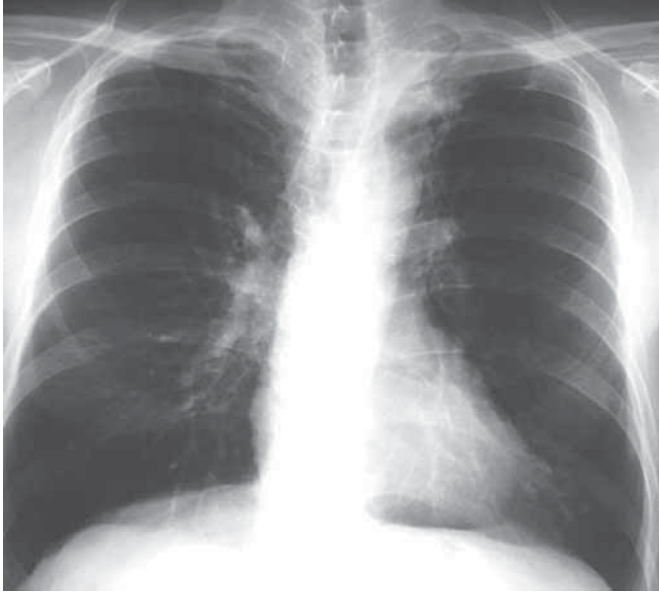

**Şekil 3.** Toraks tomografisinde parankim kesitinde üst loblarda infiltrasyon izlenmemekte

sinde sol üst zonda pnömonik gölge koyuluğu saptanan 70 hastaya nazokomiyal pnömoni düşünülerek antitüberküloz tedavisine ek olarak antibiyotik tedavisi verildi. Ateşin devam etmesi üzerine balgam mikroskopik ARB incelenmesi tekrar edildi ve ARB(++++) olarak rapor edildi. Daha önce balgam mikroskopik incelemesinde ARB (-) olması, toraks tomografisinde AC paraenkiminin normal olması ve hastanın balgam miktarında artış tariflemesi üzerine mediastinal lenf nodlarının AC'e fistülize olduğu düşünüldü. Antibiyotik tedavisi kesilen hastanın antitüberküloz tedavisine devam edildi ilerleyen günlerde ateşi düştü. Olgunun gerek mediastinal aspirasyon örneğinin ve gerekse mikroskopik olarak ARB(+) saptanan balgam örneğinin



**Şekil 4.** Antitüberküloz tedavi alınırken ateş yükselmesi döneminde çekilen PAAC grafi, sol üst zonda pnömonik infiltrasyon



**Şekil 5.** Tedavi bitiminde çekilen PAAC parankimde infiltrasyonları ve mediasten genişlemesi düzelmiş olarak görülmektedir

kültüründe üreme pozitif rapor edildi. Kontrol balgam mikroskopik incelemesinde ARB(-) olarak rapor edilen hastanın antitüberküloz tedavisine devam edildi, altı aylık tedavi sonunda tam iyileşme sağlandı.

## TARTIŞMA

Tüberküloz tüm dünyada insidansı giderek artan bir hastalıktır ve dünya nüfusunun üçte birinin M.tuberculosis ile infekte olduğu tahmin edilmektedir [1]. Ekstrapulmoner tüberküloz olgularına asya toplumlarında batı ülkelerine göre daha sık rastlanmaktadır. Tüberküloz lenfadenit en sık karşılaşılan ekstrapulmoner tüberküloz grubudur [2,3]. TBLA Amerika Birleşik Devletlerinde tüm ekstra pulmoner tüberküloz olgularının % 42 sini oluşturmaktadır ve HIV enfeksiyonundaki artışa paralel olarak sıklığında artış izlenmektedir [4,5]. HIV dışında diğer immün yetmezlik durumlarında özellikle diyaliz hastalarında tüberküloz lenfadenit olgularına sık rastlanır. TBLA daha çok servikal ve mediastinal lenf nodlarında görülür [6]. Tüberküloz hastalığı tanısında altın standart, basilin direkt mikroskopik incelemede görülmesi veya kültürde üretilmesidir [7]. Ekstra pulmoner tüberkülozda AC tutulumu olmadığı için balgamda ARB incelemesinin tanıda katkısı yoktur ve bu olgulara tanı koymak zordur, basilin gösterilmesi için invaziv girişim uygulanır. Mediastinal TBLA tanısı için mediastinoskopi veya ince iğne aspirasyonu ile mediastinal lenf nodlarından örnek alınır [7]. Bizim olgumuzda ateş, halsizlik, kilo kaybı olması, çekilen PAAC grafide üst mediastende genişleme saptanma-

sı üzerine bilgisayarlı toraks tomografisi çekildi, tomografi sonucunda mediastende çok sayıda abseleşmiş lenf nodları izlendi, AC parankimi normal olarak değerlendirildi. Olgumuzun balgam direkt incelemesinde ARB negatif saptandı. Abseleşmiş lenf nodlarından USG eşliğinde ince iğne aspirasyonu ile alınan materyalin mikroskopik incelemesinde ARB (++++), bulunması üzerine HRZE tedavisi başlandı. Tedavinin yedinci gününde ateşin yükselmesi, kontrol PAAC grafide önceki grafide olmayan pnömonik infiltrasyonların saptanması (Şekil 4), antibiyotik tedavisi ile ateşin düşmemesi, hastanın balgam çıkarmasındaki artış, balgamın mikroskopik incelemesinde yayma pozitifliğinin saptanması ve tüm bu klinik belirtilerin ince iğne aspirasyonundan yedi gün sonra olması mediastinal lenf nodunun akciğer parankimine açıldığını düşündürdü. Tüberküloz lenf adenitin AC parankimine fistülizasyonu sık karşılaşılan klinik durum değildir, bildirilen olgular bronşa ve özofagus fistülizasyon şeklinde olgulardır [8,9]. TBLA de önerilen tedavi altı aylık tedavi rejimidir [7]. Olgumuzun antitüberküloz tedavisine devam edildi, altı ay sonra çekilen PAAC grafide hastanın tamamen düzeldiği görüldü (Şekil 5). Bu olgu tüberküloz hastalığının beklenmedik klinik durumlar ile karşımıza çıkabileceğini bir kez daha göstermiştir.

## KAYNAKLAR

1. WHO. 2002. WHO Report 2002: Global Tuberculosis Control <http://www.who.int/gtb/publications/globrep02/downloadpage.html>
2. Styblo K, The elimination of tuberculosis in The Netherlands. Bull Int Union Tuberc Lung Dis 1990;65:49-55
3. Finch PJ, Millard FJ, Maxwell JD. Risk of tuberculosis in immigrant Asians: culturally acquired immunodeficiency? Thorax 1991;46:1-5
4. Center for Disease Control and Prevention: Reported Tuberculosis in United States 2003. Atlanta: Center for Disease Control and Prevention 2004.
5. Jones B, Young SM, Antoniskis D et al. Relationship of the manifestations of tuberculosis to CD4 cell counts in patients with human immunodeficiency virus infection. Am Rev Respir Dis 1993;148:1292-7.
6. Mehta JB, Dutt AC, Harvill L, Mathews KM. Epidemiology of extrapulmonary tuberculosis. A comparative analysis with pre-aids era. Chest 1991;99:1134-8.
7. Hopewell PC Tuberculosis and Other Mycobacterial Diseases. In: Mason RJ, Murray JF, Broaddus VC, Madel JA, editors Murray and Nadel's Textbook of Respiratory Medicine 4th edition Elsevier-Saunders Philadelphia 2005:979-1043.
8. Lado Lado FL, Golpe Gomez A, Cabarcos Ortiz de Barron A, Antunez Lopez JR. Bronchoesophageal fistulae secondary to tuberculosis Respiration 2002;69:362-5.
9. Carvajal Balaguera J, Mallagray Casas S, Martinez Cruz R, Dancausa Monge A. Bronchoesophageal fistula and broncholithiasis Arch Bronconeumol 1995;31:184-7.

