

## Hidrometrokolpos Gelişimine Bağlı Olarak Karında Kitle ile Bulgu Veren Fraser Sendromu

### Fraser Syndrome is Presented with an Intraabdominal Mass Because of Hydrometrocolpos in a Newborn

Salih Kalay<sup>1</sup>, Ali Erdal Karakaya<sup>1</sup>, Mesut Parlak<sup>2</sup>, Zuhal Kalay<sup>1</sup>, Çağdaş Karaveli<sup>1</sup>, Fatih Tüten<sup>1</sup>, Esad Köklü<sup>3</sup>

<sup>1</sup>Necip Fazıl Hastanesi, Yenidoğan Kliniği, Kahramanmaraş

<sup>2</sup>Necip Fazıl Hastanesi, Pediatri Endokrin Kliniği, Kahramanmaraş

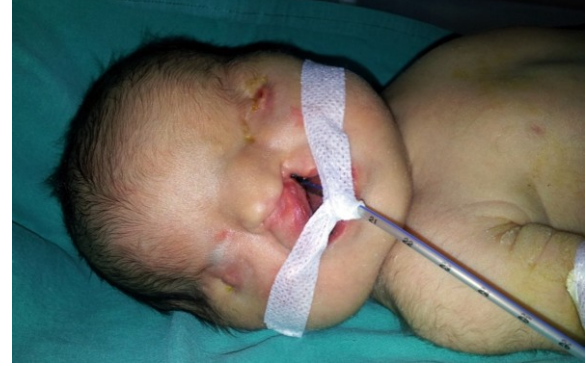<sup>3</sup>Özel Megapark Hastanesi, Yenidoğan Kliniği, Kahramanmaraş

Sayın Editör;

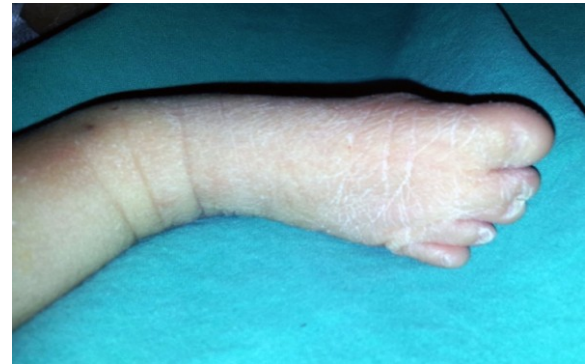Fraser sendromu veya Kriptoftalmus sendromu otozomal resesif kalıtım modeline sahip, nadir hastalıklardan biridir (1). Hastalarda sık rastlanan bulgular arasında gelişim geriliği, anormal saç çizgisi, basık burun kökü, hipoplastik ve çentikli burun kanatları, yarık damak/dudak, düzensiz diş gelişimi, kriptoftalmos, dış ve orta kulak anomalileri gibi baş-yüz anomalileri, larinks malformasyonları, umbilikal herni, klitoris hipertrofisi, renal agenezi gibi genitoüriner ve sindaktili gibi iskelet sistem bozuklukları bulunur (2). Yaşayan vakaların önemli bir kısmında zekâ ve gelişme geriliği olur. İnsidansı canlı doğumda 0.043/10 000 iken in utero ölenlerde 1.1/10 000 olarak bildirilmektedir (3). Yaklaşık % 25'i yenidoğan döneminde, % 20'si ilk bir yıl içinde kaybedilir. Ölüm nedenleri genellikle renal agenezi ve laringeal stenoza bağlıdır (4). Etiyolojisi kesin olarak bilinmemekle birlikte yakın zamanda kromozom 4q21'deki *FREM2* geni, kromozom 13q13'deki *FRAS1* geni kromozom 12q14'deki *GRIP1* geni mutasyonları sorumlu tutulmaktadır (5-7). Burada Fraser sendromu kliniğine sahip batında kitle şikayetiyle gelen yenidoğanda nadir görülen dev hidrometrokolpos birlikteliğini vurgulamak istedik.

Otuz sekizinci gebelik haftasında 31 yaşındaki takipsiz annenin 5. gebeliğinden 5. yaşayan olarak sezaryan ile 3000 g ağırlık (50. p), 49 cm boy (50. p), 34 cm baş çevresi (50. p) ve çeşitli anomalilerle doğan bebeğinin 1. dk. Apgar'ı 4, 5. dk. Apgar'ı 6 idi. Hastaya spontan solunumu olmaması nedeniyle pozitif basınçli ventilasyon uygulandı ve solunum sıkıntısı nedeniyle entübe edildi. Baş boyun muayenesinde; fasyal asimetri, bilateral kriptoftalmus, basık-geniş burun kökü, hipertelorizm ve kısa boyun mevcuttu. Hastanın aynı zamanda laringeal anomalisi, yarık damak ve dudağı mevcuttu (Resim 1). Meme başlarının ayırık olması, sindaktili (3 ve 4. ayak

parmakları arasında kutanöz sindaktili) ve umbilikal herni fizik muayenede dikkati çeken diğer bulguları (Resim 2).

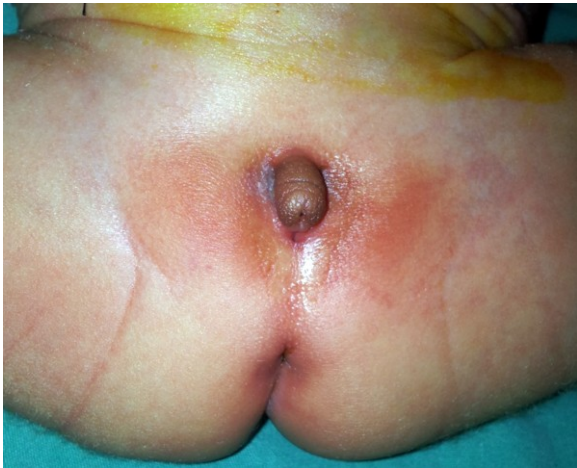

Resim 1. Olgunun yüz görünümü. Bilateral kriptoftalmus, hipertelorizm, basık burun, yarık dudak, kısa boyun görülmektedir.



Resim 2. Olgunun 2. ve 3. ayak parmaklarındaki sindaktili görülmektedir.

Hastanın karın muayenesinde tüm abdomeni kaplayan yumuşak kıvamda ve dışarıdan da gözlenebilen ele gelen kitlesi mevcuttu (Resim 3). Genital muayenesinde; fallus uzunluğu: 1.5 cm, genişliği 1 cm olarak ölçüldü. Labioskrotal füzyonu tam idi ve gonadlar labioskrotal kıvrımlar içerisinde palpe edilemedi. Ayrıca tek ürogenital açıklık izlendi. Tam kan sayımı, biyokimyasal tetkikler, tam idrar tetkiki ve kan gazı normal bulundu. Hormonal tetkiklerinde; ACTH:38 pg/ml (5-50), kortizol:13 mg/dl (6.2-19.4), 17-OH progesteron:35 ng/dl (3-90 ng/ml), aldosteron:120 ng/ml (1-161), total testosteron:3,4 ng/dl (3-10), DHE-SO4:62 mg/dl (20-170) bulundu. Tiroid fonksiyon testleri normal sınırlardaydı. Kraniyal magnetik rezonans görüntüleme (MRG); korpus kallosum agenezisi mevcuttu ve göz küreleri bilateral kistik görünümde bulundu. Abdominal ultrasonografide sağda renal agenezi, solda grade 3 hidroüreteronefroz, batında yaklaşık 10 cm büyüklüğünde içinde sıvı dolu kist saptandı. Karyotip analizi; 46,XX idi. Pelvik MRG'de uterusla uyumlu görünüm vardı ancak overler görüntülenemedi. Hastanın ekokardiyografik değerlendirmesinde triküspit kapak yetmezliği ve patent duktus arteriosus saptandı. Hastaya tanısız laparotomi yapıldı. Eksplorasyonda uterus ve vajen proksimalinin içi dolu olduğu ve bu yapının da tüm karın içini kapladığı tespit edildi (Resim 4). Uterus bikornu idi. Overler lokalizasyonda bant yapısı vardı. Tubalar, mesane ve intestinal yapılar normal görünümde idi. Uterus açıldı ve içinden serohemorajik vasıflı sıvı drene edildi. Daha sonra vajinostomi yapılarak işleme son verildi

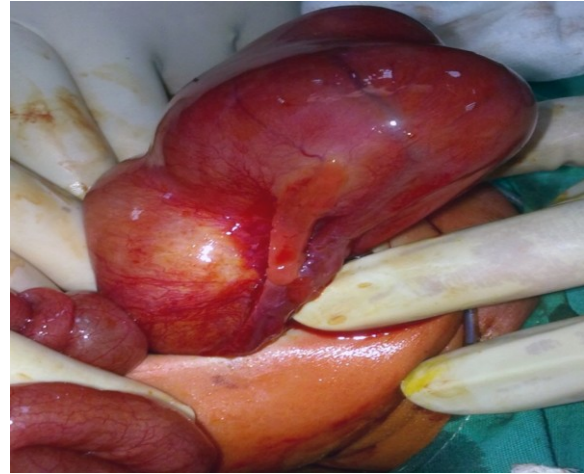


Resim 3. Olgudaki ambigus genitalya görünümü

Fraser Sendromunun tanı kriterlerinden 2 major yanında 1 minör veya 1 major yanında en az 4 minör kriter varlığı tanı için gerekmektedir (2). Hastamızda 3 major (bilateral kriptoftalmus, sindaktili, kuşku genitalya) ve 6 minor anomali (kulak, burun anomali, renal agenezi, laringeal anomali, yarı damak ve dudak, umbilikal herni) saptanarak Fraser sendromu tanısı kondu.

Genitoüriner anomaliler Fraser Sendromunda beklenen bulgular arasında olmasına rağmen, hidrometrokolpos literatürde sadece bir Fraser Sendromlu intrauterin

ölmüş fetusta tanımlanmıştır (8). Hidrometrokolpos; transvers vajinal septa, distal stenoz, atrezi ve imperfore hymen gibi nedenlere sekonder, uterus ve vajinada hemorajik olmayan sıvı toplanması ve dilatasyona neden olmaktadır. Üriner tip; ürogenital anomaliler sonucu sekretuar tip ise vajinal orifisin tıkanıklığına bağlı gelişmektedir. Bizim hastamızda tek bir ürogenital açıklık mevcut olup vajinal atreziye bağlı gelişmiştir. Hidrometrokolpos vajinal atrezi ile birlikte polidaktili, konjenital kalp kusurları ve nonimmün hidrops fetalis karakterize otozomal resesif geçiş gösteren McKusick-Kaufman sendromunun bir parçası olabilmektedir (9). Vajinal atrezi veya imperfore hymene bağlı gelişen hidrometrokolpos; asit, obstrüktif üropatiye bağlı akut üriner retansiyon ve akut böbrek yetmezliğine neden olabilmektedir. Hafif hidroüreteronefroz ile ilişkili iki taraflı bildirilmiş olup bizim vakamızda sağ renal agenezi ve sol hidroüreteronefroz saptandı.



Resim 4. Hidrometrokolpos görünümü

Hidrometrokolposun tedavisinde; himen imperfore ise himenotomi, vajinal septum var ise insizyonel drenaj yapılır (10). Bizim hastamızda ürogenital sinus olması ve karında yer kaplayan kitle ön tanısı olduğu için hastaya laparotomi yapıldı ve tüp vajinostomi uygulandı.

Sonuç olarak kriptoftalmus, sindaktili ve kuşku genitalya gibi bulgulardan bir veya birkaçı bir arada olan olgularda Fraser sendromu akla gelmeli ve Fraser sendromu'nun hidrometrokolpos ile olan nadir birlikteliği unutulmamalıdır. Tanı alan olguların ailelerine sonraki gebelikler için genetik danışmanlık verilmeli, kardeş öyküsü olan ailelerin sonraki gebelikleri yakın izlenmelidir.

Saygılarımızla.

#### KAYNAKLAR

1. Slavotinek A, Li C, Sherr EH, Chudley AE. Mutation analysis of the FRAS1 gene demonstrates new mutations in a propositus with Fraser syndrome. Am J Med Genet A 2006;140:1909-14
2. Online Mendelian Inheritance in Man, OMIM (TM) 2008. Johns Hopkins University, Baltimore, MD. MIM Number:

- 219000: Fraser syndrome.  
<http://www.ncbi.nlm.nih.gov/omim/>
3. Narang M, Kumar M, Shah D. Fraser-cryptophthalmos syndrome with colonic atresia. *Indian J Pediatr* 2008;75:189-91
  4. Boyd PA, Keeling JW, Lindenbaum RH. Fraser syndrome (cryptophthalmos-syndactyly syndrome): a review of eleven cases with postmortem findings. *Am J Med Genet* 1988;31:159-68
  5. McGregor L, Makela V, Darling S, Vrontou S, Chalepakis G. Fraser syndrome and mouse blebbed phenotype caused by mutations in FRAS1/Fras1 encoding a putative extracellular matrix protein. *Nature Genet* 2003;34:203-8.
  6. Shafeghati Y, Kniepert A, Vakili G, Zenker M. Fraser syndrome due to homozygosity for a splice site mutation of FREM2. *Am J Med Genet* 2008;146:529-31.
  7. Vogel MJ, Zon P, Brueton L, Gijzen M, Tuil MC, Cox P. Mutations in GRIP1 cause Fraser syndrome. *J Med Genet* 2012;49:303-6.
  8. Akpolat N, Çelik H, Ölmez Ö. Fraser sendromu: Olgu sunumu. *Türk Patoloji Dergisi* 2004;20:36-9.
  9. Rosen RS, Bocian ME. Hydrops fetalis in the McKusick-Kaufman syndrome: a case report. *Am J Obstet Gynecol* 1991;165:102-3.
  10. Ameh EA, Mshelbwala PM, Ameh N. Congenital vaginal obstruction in neonates and infants: recognition and management. *J Pediatr Adolesc Gynecol* 2011;24:74-8.

Received/Başvuru: 26.02.2013, Accepted/Kabul: 21.04.2013

#### Correspondence/İletişim

Esad KÖKLÜ  
Özel Megapark Hastanesi, Yenidoğan Kliniği,  
KAHRAMANMARAŞ  
Tel: 0532 7649118  
E-mail: esadsena@yahoo.com.tr

#### For citing/Atıf için

Kalay S, Karakaya AE, Parlak M, Kalay Z, Karaveli C, Tuten F, Koklu E. Fraser syndrome is presented with an intraabdominal mass because of hydrometrocolpos in a newborn. *J Turgut Ozal Med Cent* 2013;20:368-70. DOI: 10.7247/itomc.2013.523